MASSON

ICON LEARNING SYSTEMS

ATLAS DE ANATOMÍA HUMANA

Segunda Edición

FRANK H. NETTER, M.D.

Hueso frontal
Glabela
Escotadura (agujero) supraorbitaria
Cara orbitaria
Hueso nasal
Hueso lagrimal
Hueso cigomático
Apófisis frontal
Cara orbitaria
Apófisis temporal
Agujero cigomaticofacial
Maxilar
Apófisis cigomática
Cara orbitaria
Agujero infraorbitario
Apófisis frontal
Apófisis alveolar
Espina nasal anterior

Sutura coronal
Hueso parietal
Hueso esfenoides
Ala menor
Ala mayor
Hueso temporal
Hueso etmoides
Lámina orbitaria
Lámina perpendicular
Concha nasal media
Concha nasal inferior
Vómer
Mandíbula
Rama
Cuerpo
Agujero mentoniano
Tubérculo mentoniano
Protuberancia mentoniana

© Novartis

Órbita derecha: visión frontal y ligeramente lateral

Cara orbitaria del hueso frontal
Cara orbitaria del ala menor del hueso esfenoides
Fisura orbitaria superior
Conducto (agujero) óptico
Cara orbitaria del ala mayor del hueso esfenoides
Cara orbitaria del hueso cigomático
Fisura orbitaria inferior
Surco infraorbitario

Agujeros etmoidales posterior y anterior
Lámina orbitaria del hueso etmoides
Hueso lagrimal
Fosa del saco lagrimal
Apófisis orbitaria del hueso palatino
Cara orbitaria del maxilar

Cráneo: visión lateral

Hueso esfenoides
Ala mayor
Hueso frontal
Escotadura (agujero) supraorbitaria
Glabela
Hueso etmoides
Lámina orbitaria
Hueso lagrimal
Fosa del saco lagrimal
Hueso nasal
Maxilar
Apófisis frontal
Agujero infraorbitario
Espina nasal anterior
Apófisis alveolar
Hueso cigomático
Agujero cigomaticofacial
Apófisis temporal
Arco cigomático

Hueso parietal
Sutura coronal
Pterion

Fosa temporal
Línea temporal superior
Línea temporal inferior

Hueso temporal
Porción escamosa
Apófisis cigomática
Tubérculo articular
Surco para la arteria temporal media
Conducto auditivo externo
Apófisis mastoides
Sutura lambdoidea
Hueso occipital
Protuberancia occipital externa

Mandíbula
Cabeza de la apófisis condilar
Escotadura mandibular
Apófisis coronoides
Rama
Línea oblicua
Cuerpo
Agujero mentoniano

© Novartis

Fosa infratemporal expuesta por extirpación del arco cigomático y la mandíbula*
Fisura pterigomaxilar
Fisura orbitaria inferior
Cara infratemporal del maxilar
Agujeros alveolares
Tuberosidad del maxilar

Hueso esfenoides
Ala mayor
Cresta infratemporal
Lámina lateral de la apófisis pterigoides
Gancho de la pterigoides (de la lámina medial de la apófisis pterigoides)

Agujero oval

Hueso temporal
Conducto auditivo externo
Fosa mandibular
Tubérculo articular
Apófisis estiloides

Fosa pterigopalatina
Agujero esfenopalatino

*Superficialmente, la apófisis mastoides forma el límite posterior

Hueso esfenoides
Ala mayor
Ala menor
Apófisis clinoides anterior
Conducto óptico
Silla turca
Seno esfenoidal
Cuerpo
Láminas medial y lateral de la apófisis pterigoides

Hueso frontal
Seno frontal

Hueso etmoides
Crista galli
Lámina cribiforme
Lámina perpendicular

Hueso nasal

Concha nasal inferior

Maxilar
Espina nasal anterior
Cara nasal
Conducto incisivo
Apófisis palatina
Apófisis alveolar

Sutura coronal

Surcos de ramas de vasos meningeos medios

Hueso parietal

Hueso temporal
Porción escamosa
Porción petrosa
Conducto auditivo interno
Surco del seno petroso superior
Abertura externa del acueducto vestibular
Surco del seno sigmoideo

Sutura lambdoidea

Hueso occipital
Surco del seno transverso
Protuberancia occipital externa
Agujero yugular
Surco del seno petroso inferior
Conducto del hipogloso
Agujero magno
Cóndilo occipital
Porción basilar

Vómer

Hueso palatino

© Novartis

Hueso frontal

Hueso nasal

Hueso etmoides
Lámina cribiforme
Concha nasal superior
Concha nasal media

Hueso lagrimal

Concha nasal inferior

Maxilar
Cara nasal
Apófisis palatina
Apófisis alveolar

Abertura del seno esfenoidal

Agujero esfenopalatino

Hueso esfenoides
Cuerpo
Medial } Láminas de la apófisis pterigoides
Lateral }
Gancho de la pterigoides

Lámina perpendicular } **Hueso palatino**
Lámina horizontal }

Bóveda del cráneo

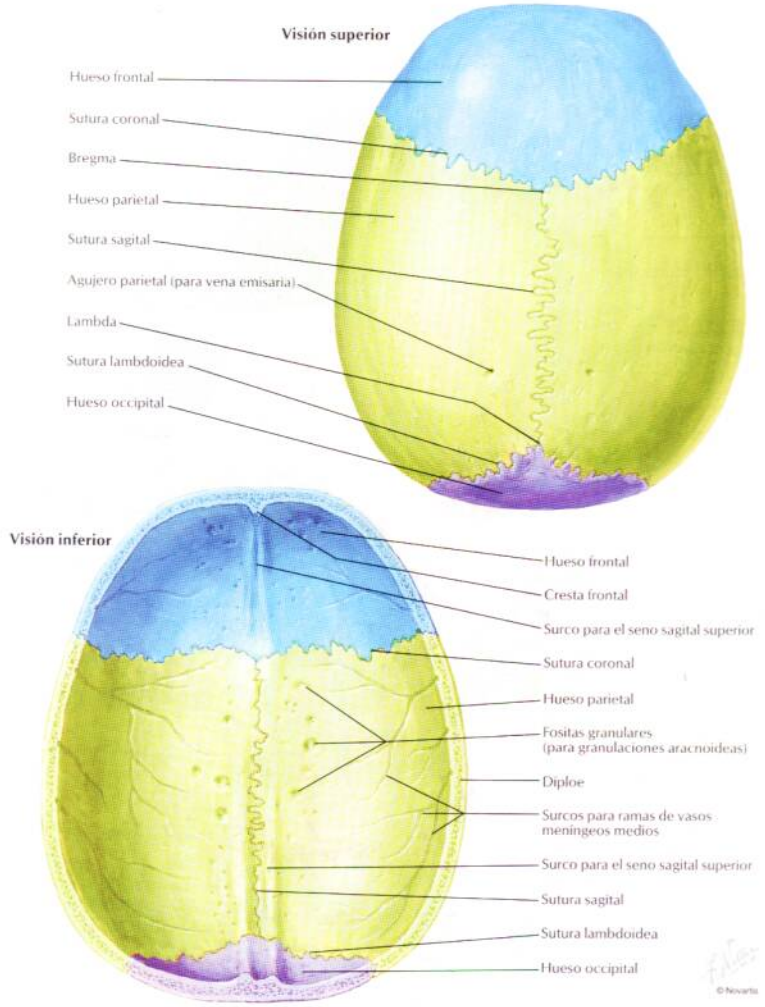

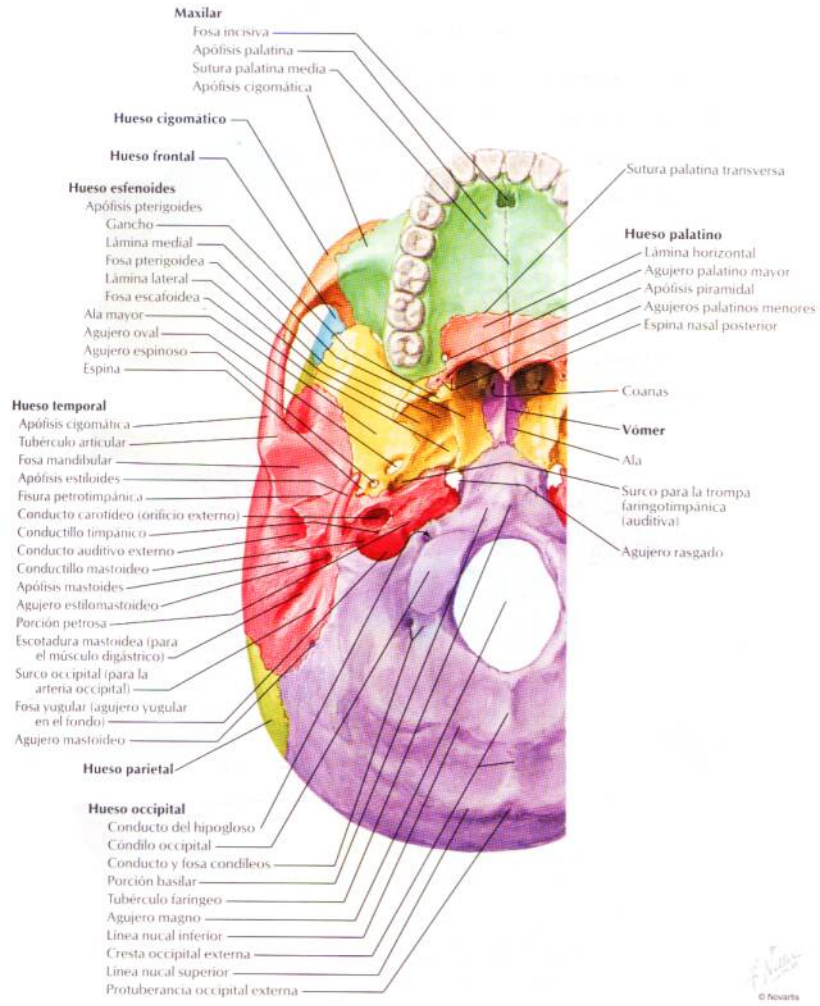
Maxilar
Fosa incisiva
Apófisis palatina
Sutura palatina media
Apófisis cigomática
Hueso cigomático
Hueso frontal
Hueso esfenoides
Apófisis pterigoides
Gancho
Lámina medial
Fosa pterigoidea
Lámina lateral
Fosa escafoidea
Ala mayor
Agujero oval
Agujero espinoso
Espina
Hueso temporal
Apófisis cigomática
Tubérculo articular
Fosa mandibular
Apófisis estiloides
Fisura petrotimpánica
Conducto carotídeo (orificio externo)
Conductillo timpánico
Conducto auditivo externo
Conductillo mastoideo
Apófisis mastoides
Agujero estilomastoideo
Porción petrosa
Escotadura mastoidea (para el músculo digástrico)
Surco occipital (para la arteria occipital)
Fosa yugular (agujero yugular en el fondo)
Agujero mastoideo
Hueso parietal
Hueso occipital
Conducto del hipogloso
Cóndilo occipital
Conducto y fosa condíleos
Porción basilar
Tubérculo faríngeo
Agujero magno
Línea nucal inferior
Cresta occipital externa
Línea nucal superior
Protuberancia occipital externa
Sutura palatina transversa
Hueso palatino
Lámina horizontal
Agujero palatino mayor
Apófisis piramidal
Agujeros palatinos menores
Espina nasal posterior
Coanas
Vómer
Ala
Surco para la trompa faringotimpánica (auditiva)
Agujero rasgado

© Novartis

Huesos de la base del cráneo: visión superior

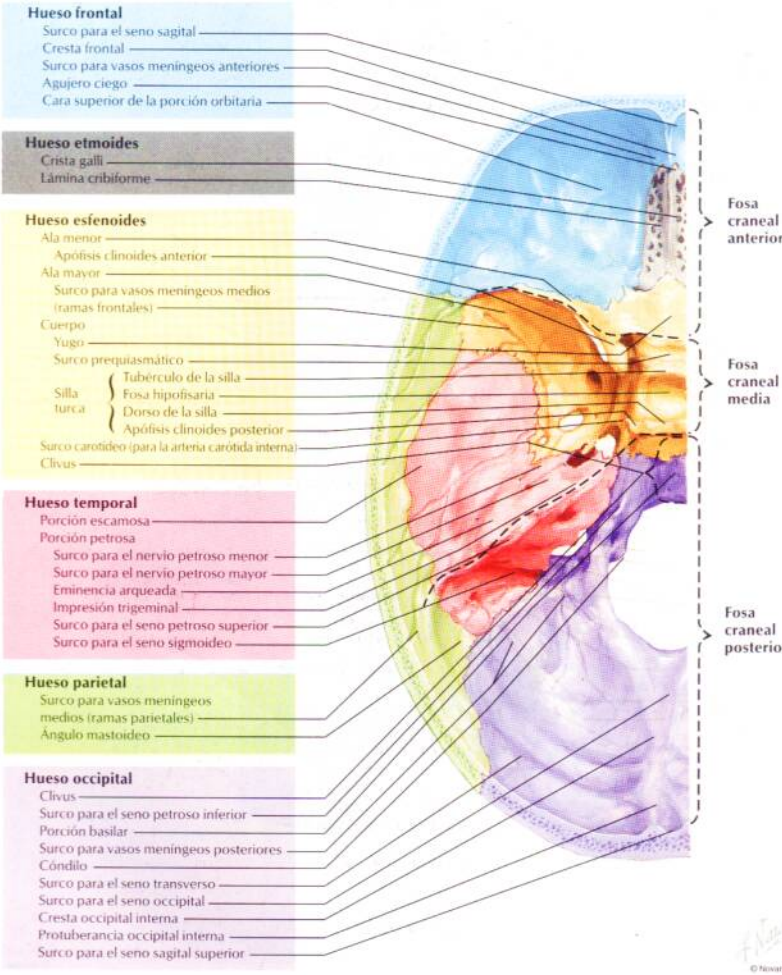

Agujeros de la base del cráneo: visión superior

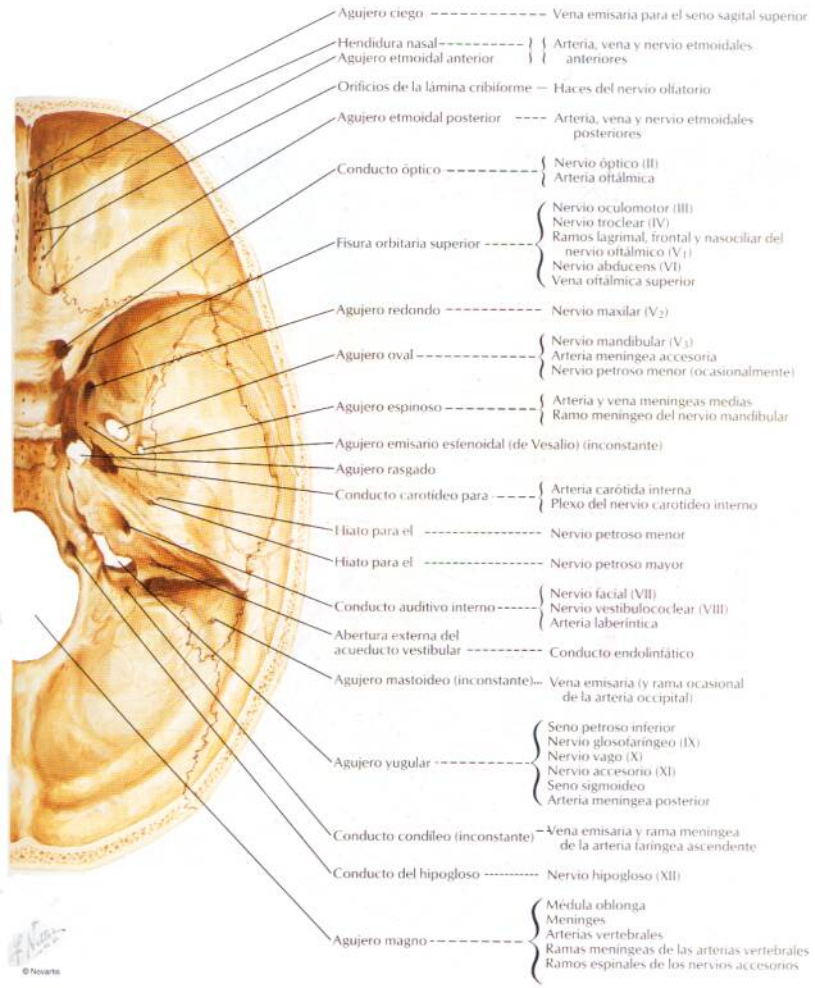

Cráneo de recién nacido

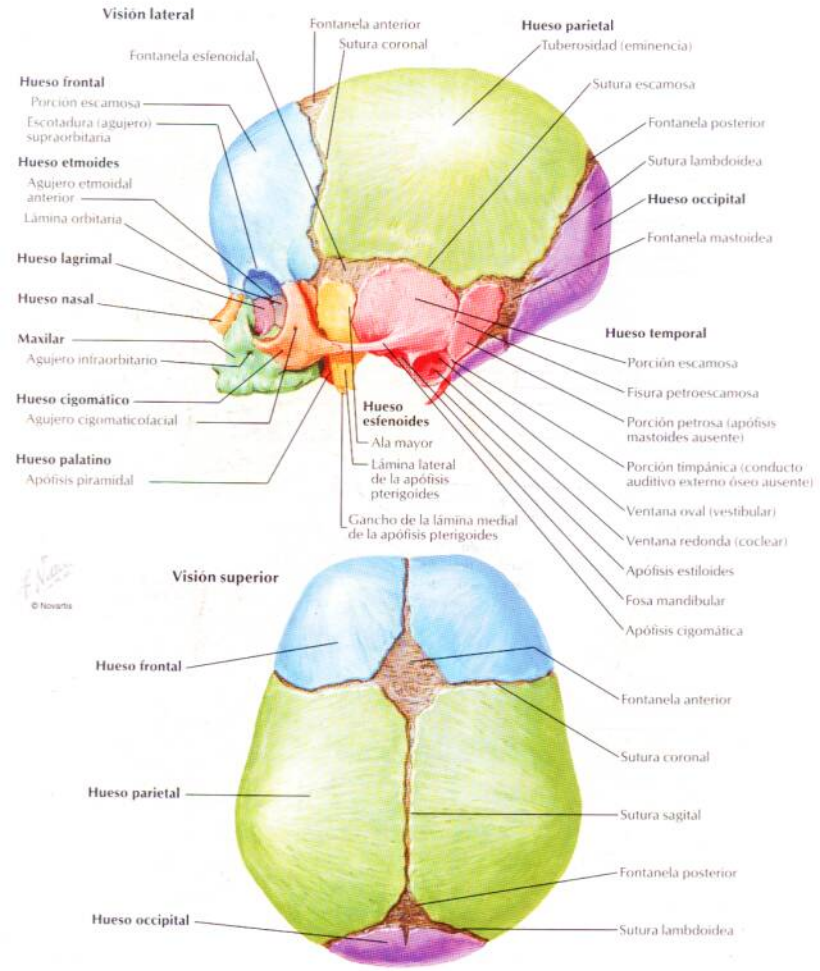

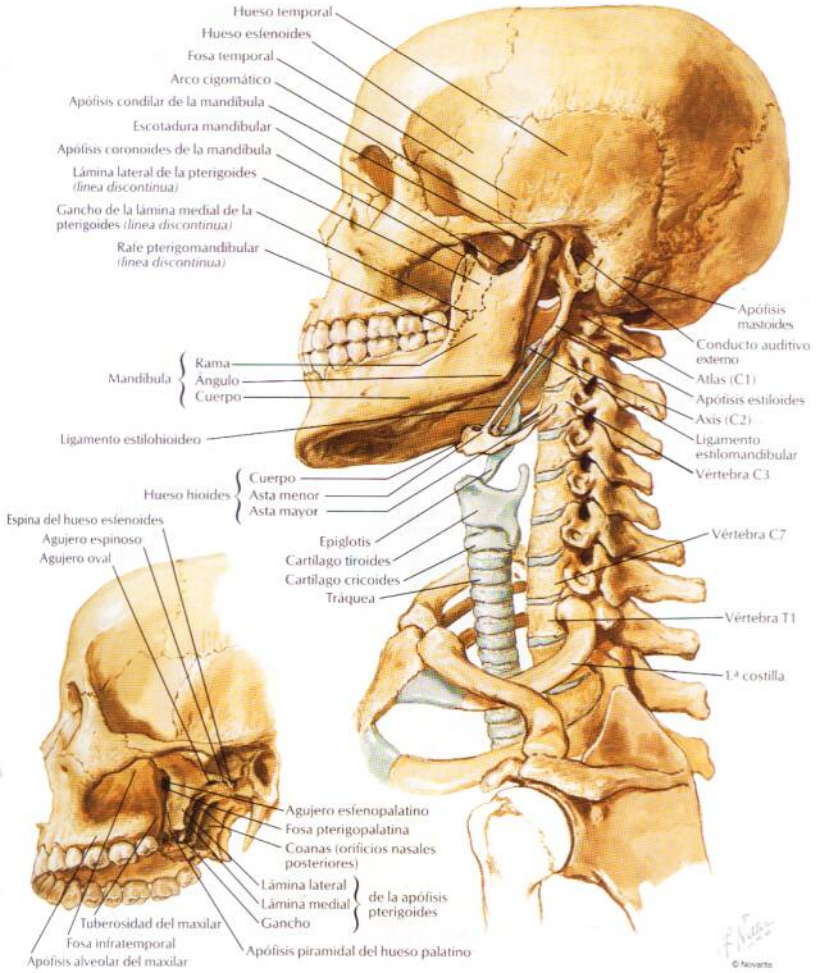
Hueso temporal
Hueso esfenoides
Fosa temporal
Arco cigomático
Apófisis condilar de la mandíbula
Escotadura mandibular
Apófisis coronoides de la mandíbula
Lámina lateral de la pterigoides (línea discontinua)
Gancho de la lámina medial de la pterigoides (línea discontinua)
Rafe pterigomandibular (línea discontinua)
Apófisis mastoides
Conducto auditivo externo
Atlas (C1)
Apófisis estiloides
Axis (C2)
Ligamento estilomandibular
Vértebra C3
Mandíbula
Rama
Ángulo
Cuerpo
Ligamento estilohioideo
Hueso hioides
Cuerpo
Asta menor
Asta mayor
Epiglotis
Cartílago tiroides
Cartílago cricoides
Tráquea
Vértebra C7
Vértebra T1
1.ª costilla
Espina del hueso esfenoides
Agujero espinoso
Agujero oval
Agujero esfenopalatino
Fosa pterigopalatina
Coanas (orificios nasales posteriores)
Lámina lateral
Lámina medial
Gancho
de la apófisis pterigoides
Tuberosidad del maxilar
Fosa infratemporal
Apófisis alveolar del maxilar
Apófisis piramidal del hueso palatino
© Novartis

Mandíbula

Mandíbula de lactante

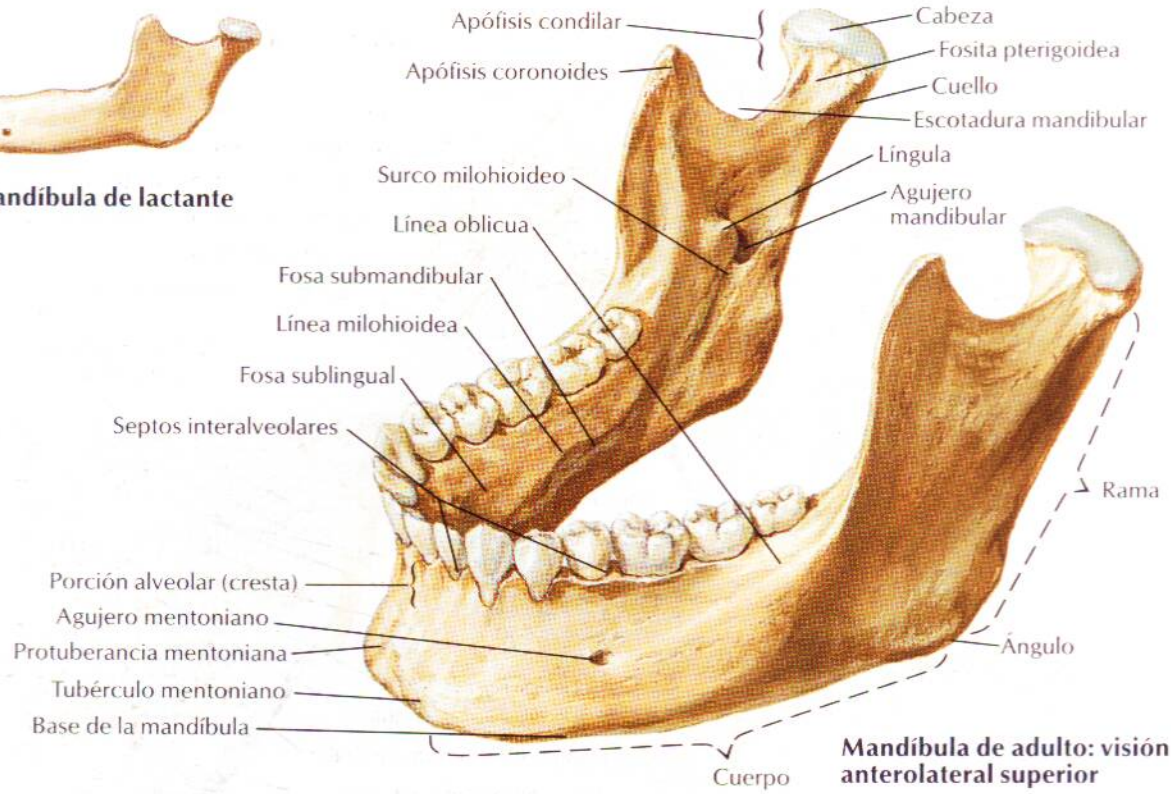

Mandíbula de adulto: visión anterolateral superior

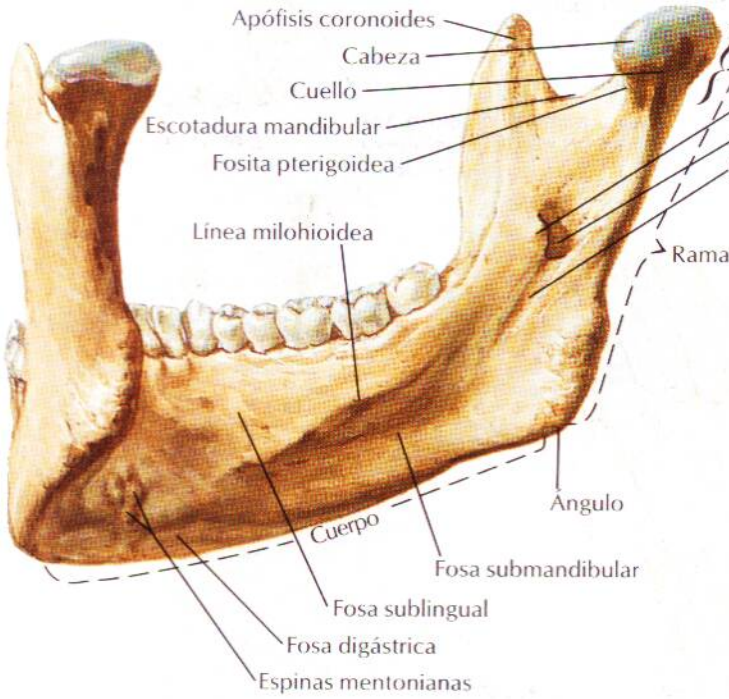

Mandíbula de adulto: visión posterior izquierda

Mandíbula de persona anciana (desdentada)

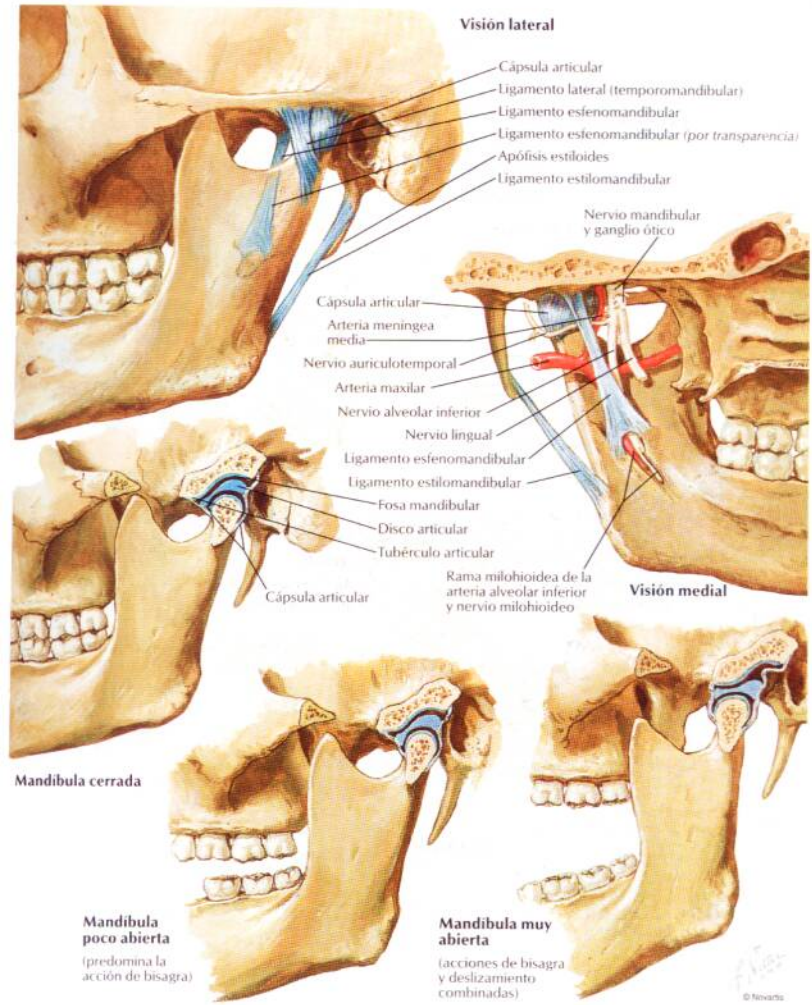
Visión lateral
Cápsula articular
Ligamento lateral (temporomandibular)
Ligamento esfenomandibular
Ligamento esfenomandibular (por transparencia)
Apófisis estiloides
Ligamento estilomandibular
Nervio mandibular y ganglio ótico
Cápsula articular
Arteria meningea media
Nervio auriculotemporal
Arteria maxilar
Nervio alveolar inferior
Nervio lingual
Ligamento esfenomandibular
Ligamento estilomandibular
Fosa mandibular
Disco articular
Tubérculo articular
Cápsula articular
Rama milohioidea de la arteria alveolar inferior y nervio milohioideo
Visión medial
Mandíbula cerrada
Mandíbula poco abierta
(predomina la acción de bisagra)
Mandíbula muy abierta
(acciones de bisagra y deslizamiento combinadas)
© Novartis

Vértebras cervicales: atlas y axis

VÉANSE TAMBIÉN LÁMINAS 9, 142

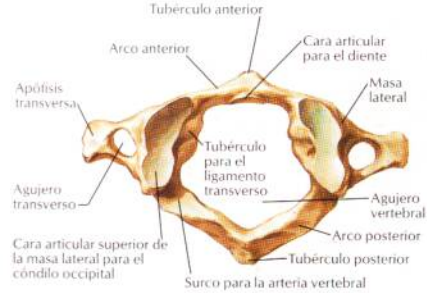

Atlas (C1): visión superior

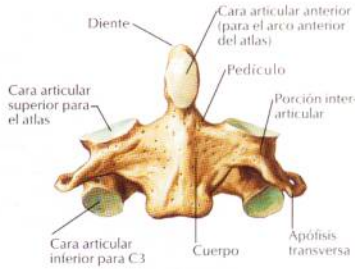

Axis (C2): visión anterior

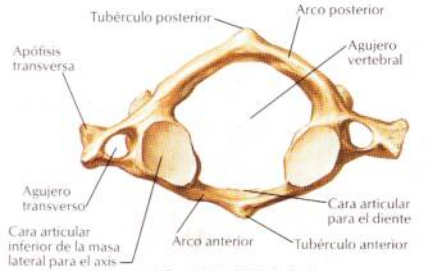

Atlas (C1): visión inferior

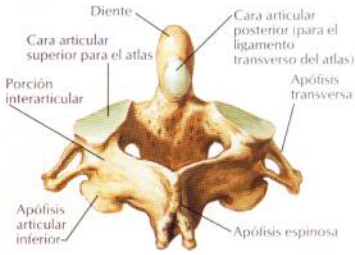

Axis (C2): visión posterosuperior

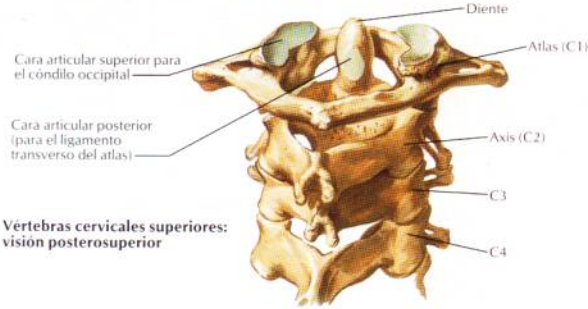

Vértebras cervicales superiores: visión posterosuperior

© Novartis

VÉANSE TAMBIÉN LÁMINAS 9, 142

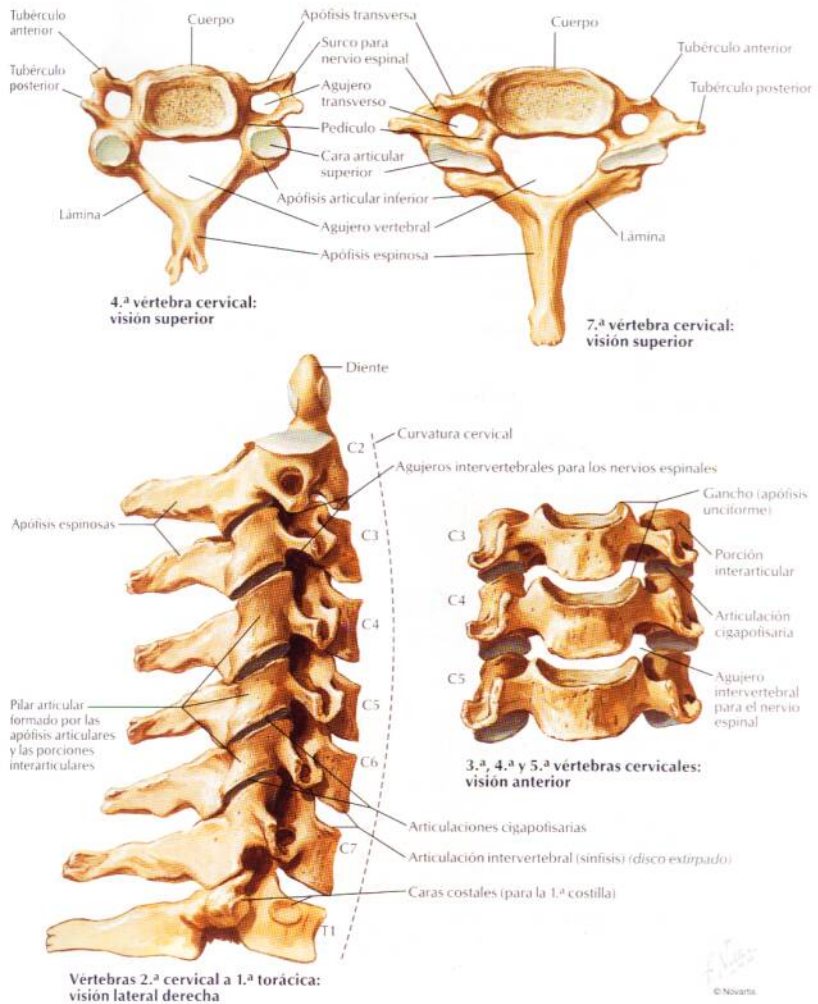

4.ª vértebra cervical: visión superior

7.ª vértebra cervical: visión superior

Vértebras 2.ª cervical a 1.ª torácica: visión lateral derecha

3.ª, 4.ª y 5.ª vértebras cervicales: visión anterior

Ligamentos craneocervicales externos

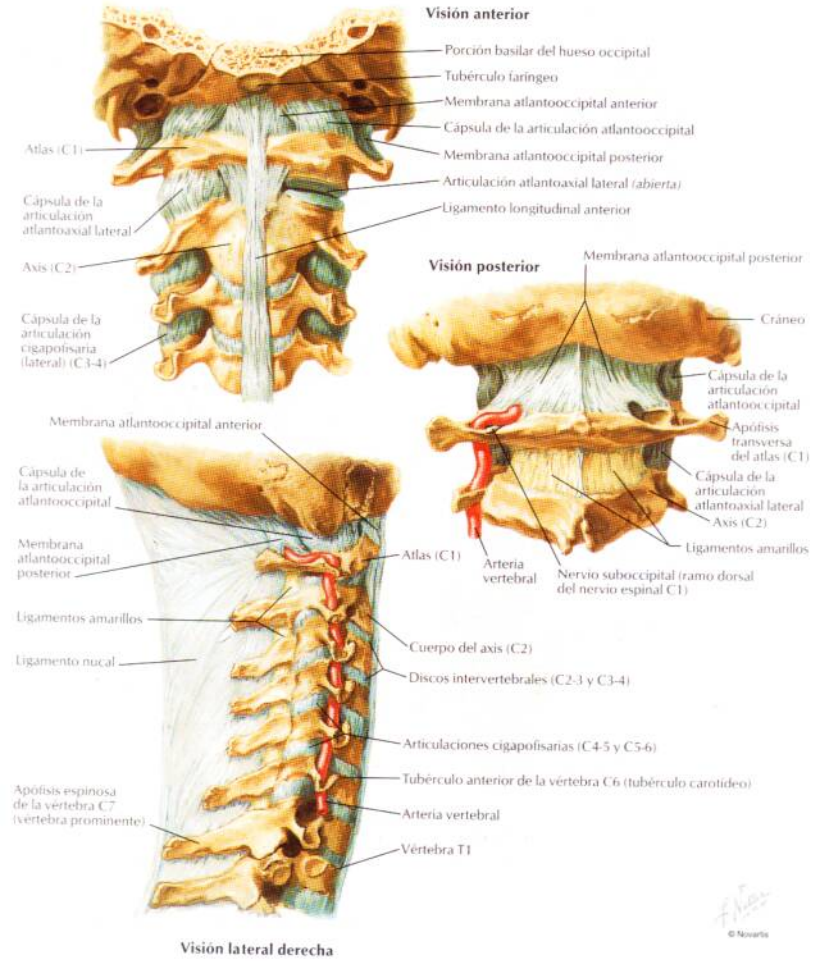

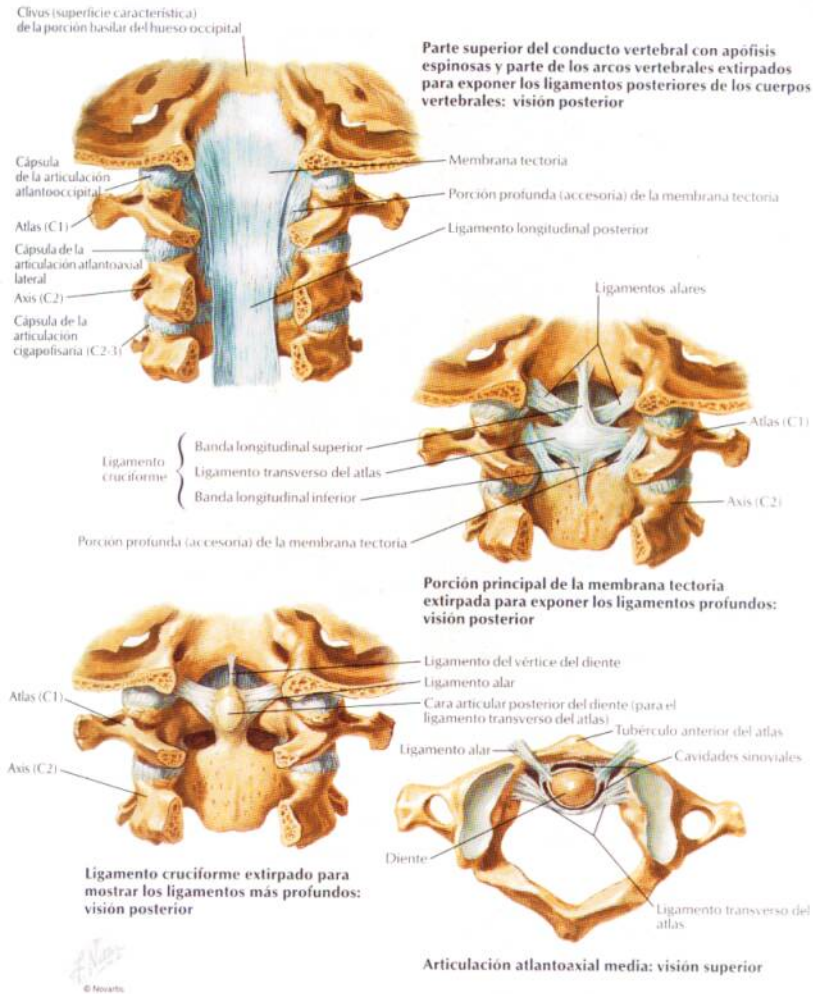

Parte superior del conducto vertebral con apófisis espinosas y parte de los arcos vertebrales extirpados para exponer los ligamentos posteriores de los cuerpos vertebrales: visión posterior

Porción principal de la membrana tectoria extirpada para exponer los ligamentos profundos: visión posterior

Ligamento cruciforme extirpado para mostrar los ligamentos más profundos: visión posterior

Articulación atlantoaxial media: visión superior

Articulación atlantooccipital

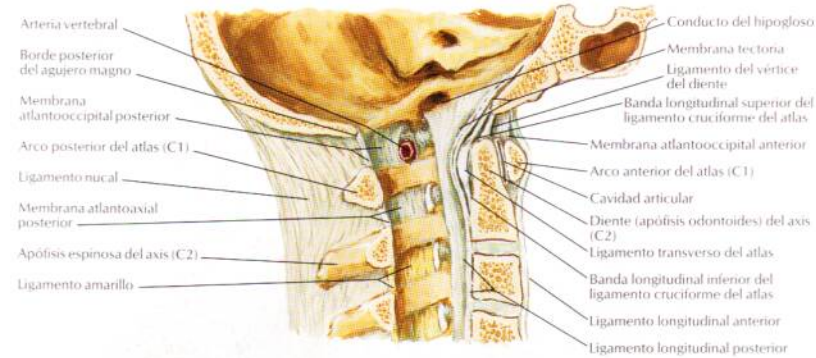

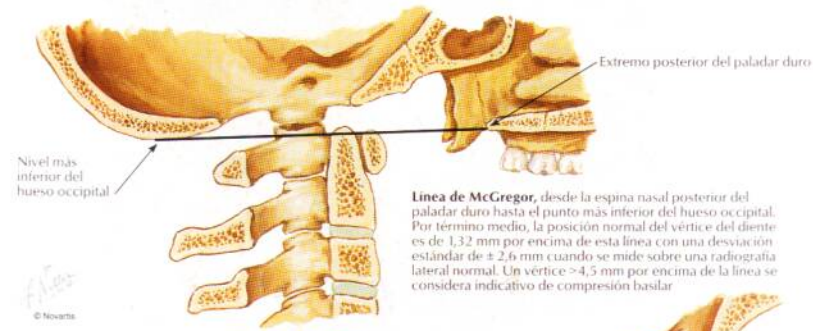

Línea de McGregor, desde la espina nasal posterior del paladar duro hasta el punto más inferior del hueso occipital. Por término medio, la posición normal del vértice del diente es de 1,32 mm por encima de esta línea con una desviación estándar de ± 2,6 mm cuando se mide sobre una radiografía lateral normal. Un vértice >4,5 mm por encima de la línea se considera indicativo de compresión basilar

© Novartis

Anomalías de la odontoides, muy a menudo asociadas con displasias esqueléticas como en los síndromes de Klippel-Feil, Down o Morquio

Diente (apófisis odontoides) hipoplásico

Hueso odontoideo con unión fibrosa y estrechamiento del conducto vertebral con la cabeza en extensión

Arterias y venas superficiales de la cara y cuero cabelludo

VÉANSE TAMBIÉN LÁMINAS 29, 35, 63, 64, 80, 98

Aponeurosis epicraneal (galea aponeurotica) (cortada para mostrar el cráneo)
Vena emisaria parietal
Frontal
Parietal
Ramas de la arteria y vena temporales superficiales
Arteria y vena temporales medias
Arteria cigomaticoorbitaria
Arteria y vena transversas faciales
Arteria y vena supraorbitarias
Arteria y vena supratrocleares
Vena nasofrontal
Arteria y vena dorsales de la nariz
Arteria y vena cigomaticotemporales
Arteria y vena angulares
Arteria y vena cigomatico-faciales
Arteria y vena infraorbitarias
Vena facial profunda (del plexo pterigoideo)
Arteria y vena faciales
Arterias auriculares anteriores
Vena emisaria mastoidea y rama meningea de la arteria occipital (arteria meningea posterior)
Arteria y vena occipitales (cortadas)
Arteria y vena auriculares posteriores
Vena yugular externa (cortada)
Vena retromandibular
Vena yugular interna
Arteria carótida interna
Arteria carótida externa
Arteria carótida común
Arteria y vena linguales

Vascularización arterial de la cara

Negro: de la arteria carótida interna (vía arteria oftálmica)
Rojo: de la arteria carótida externa

© Novartis

Nervios cutáneos de la cabeza y cuello

VÉANSE TAMBIÉN LÁMINAS 27, 31, 40, 41, 116

De la división oftálmica del nervio trigémino (V_1)

- Nervio supraorbitario
- Nervio supratroclear
- Ramo palpebral del nervio lagrimal
- Nervio infratroclear
- Ramo nasal externo del nervio etmoidal anterior

De la división maxilar del nervio trigémino (V_2)

- Nervio infraorbitario
- Nervio cigomaticofacial
- Nervio cigomaticotemporal

De la división mandibular del nervio trigémino (V_3)

- Nervio mentoniano
- Nervio bucal
- Nervio auriculotemporal

Ramo auricular del nervio vago (X)

Ramos mediales de ramos dorsales de nervios espinales cervicales

- Nervio occipital mayor (C2)
- 3.er nervio occipital (C3)
- De los nervios 4.º, 5.º, 6.º y 7.º sucesivamente

Ramos del plexo cervical

- Nervio occipital menor (C2, 3)
- Nervio auricular mayor (C2, 3)
- Nervio transverso del cuello (C2, 3)
- Nervios supraclaviculares (C3, 4)

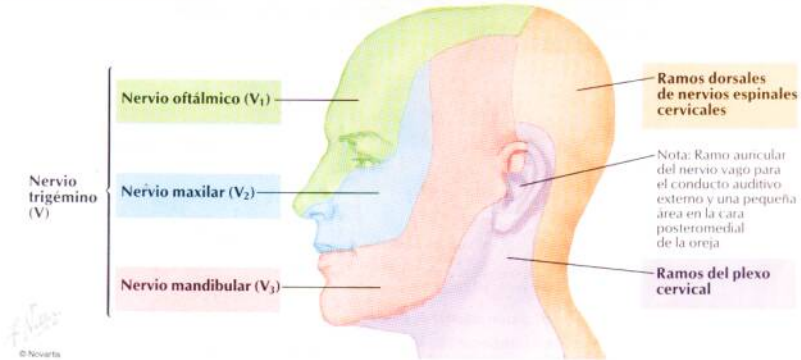

© Novartis

Ramos del nervio facial y glándula parótida

VÉASE TAMBIÉN LÁMINA 117

Glándula parótida

Nervio auricular posterior

Tronco principal del nervio facial emergiendo del agujero estilomastoideo

Nervio para el vientre posterior del músculo digástrico y músculo estilohioideo

Ramos temporales

Ramos cigomáticos

Conducto parotídeo

Ramos bucales

Ramo marginal de la mandíbula

Ramo cervical

Sección horizontal

Tronco principal del nervio facial

Apófisis mastoides

Músculo pterigoideo medial

Rama de la mandíbula

Músculo masetero

Glándula parótida

División temporofacial

Nervio auricular posterior

Tronco principal del nervio facial

Nervio para el vientre posterior del músculo digástrico y para el músculo estilohioideo

División cervicofacial

Ramo temporal

Ramos cigomáticos

Ramos bucales

Ramo marginal de la mandíbula

Ramo cervical

© Novartis

Músculos de la expresión facial: visión anterior

VÉASE TAMBIÉN LÁMINA 48

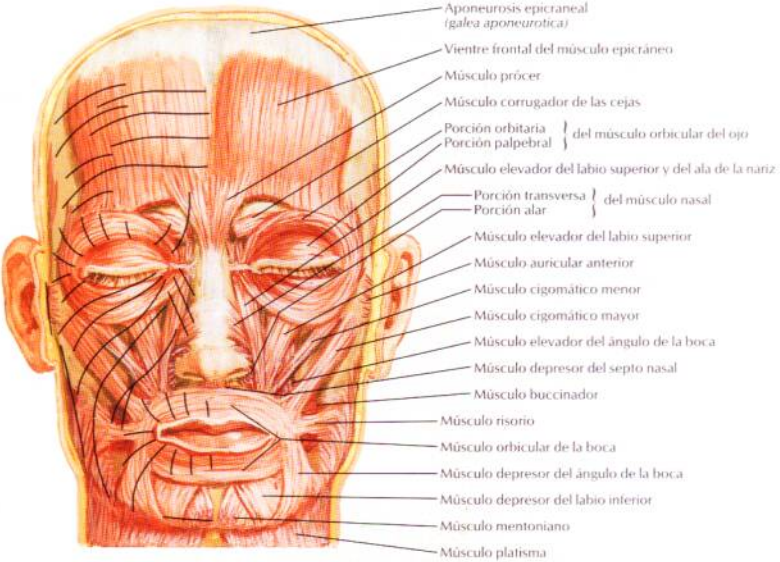

El trayecto de las arrugas de la piel es transverso a la dirección de las fibras de los músculos faciales. Las incisiones elípticas para extirpación de tumores cutáneos se realizan de acuerdo con la dirección de las arrugas

© Novartis

Músculos de la expresión facial: visión lateral

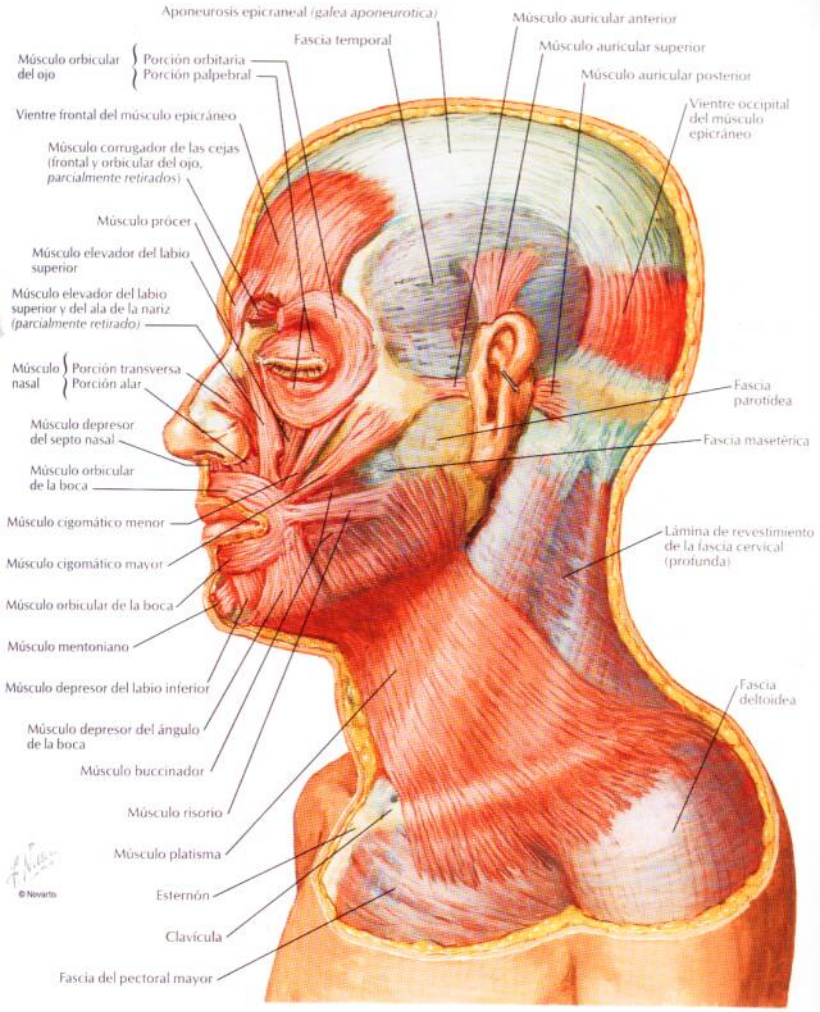

Músculos del cuello: visión lateral

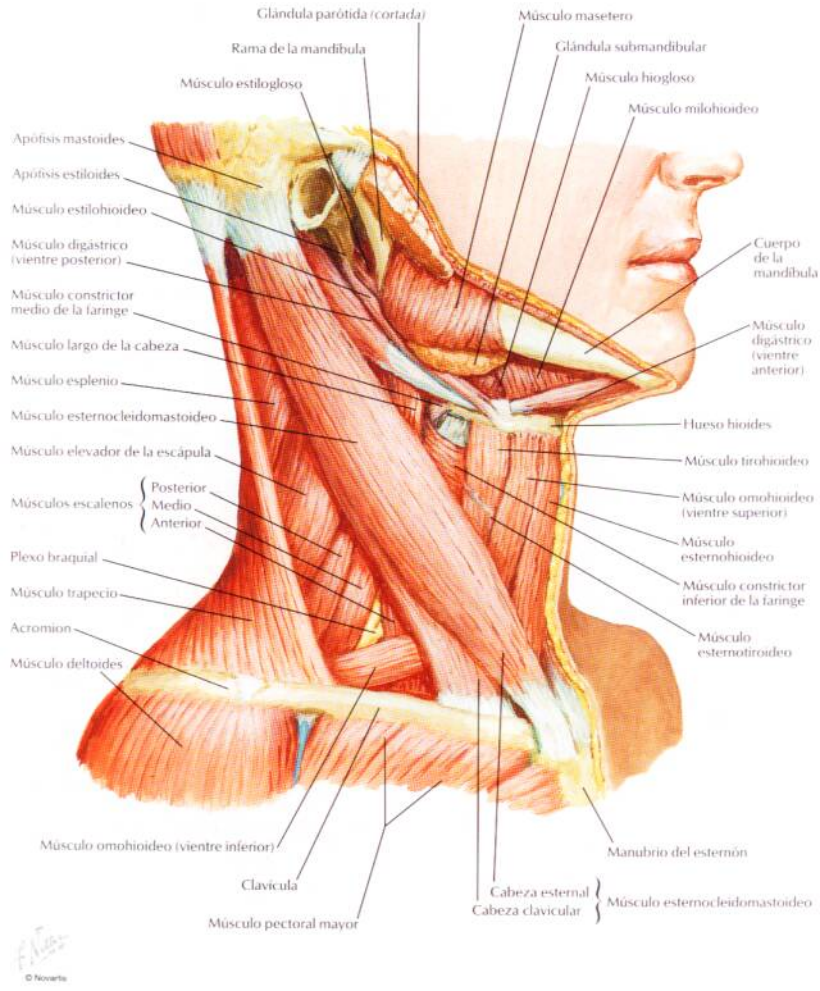

© Novartis

Músculos del cuello: visión anterior

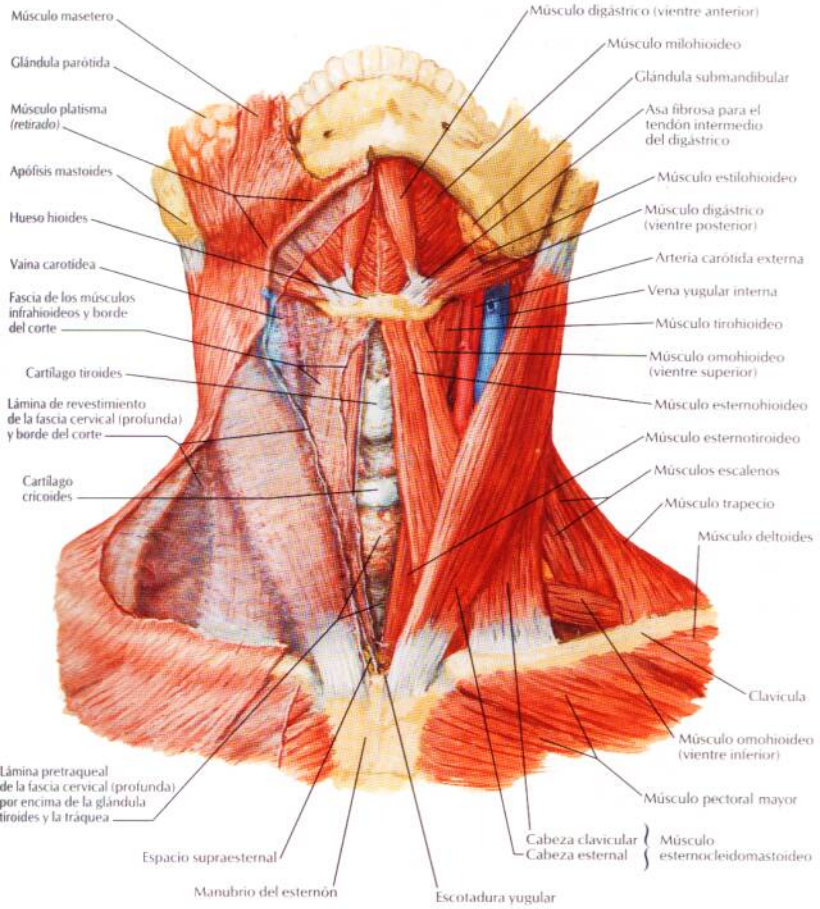

© Novartis

Músculos suprahioideos e infrahioideos

VÉASE TAMBIÉN LÁMINA 47

Hueso hioides
Membrana tirohioidea
Arteria carótida externa
Vena yugular interna
Músculo tirohioideo
Cartílago tiroides
Músculo omohioideo (vientre superior)
Músculo esternohioideo
Ligamento cricotiroideo medio
Cartílago cricoides
Músculos escalenos
Músculo trapecio
Músculo omohioideo (vientre inferior)
Tráquea
Músculo digástrico (vientre anterior)
Músculo milohioideo
Músculo hiogloso
Músculo estilohioideo
Músculo digástrico (vientre posterior)
Asa fibrosa para el tendón intermedio del digástrico
Músculos esternohioideo y omohioideo *(cortados)*
Músculo tirohioideo
Línea oblicua del cartílago tiroides
Músculo cricotiroideo
Músculo esternotiroideo
Músculo omohioideo (vientre superior) *(cortado)*
Glándula tiroides
Músculo esternohioideo *(cortado)*
Clavícula

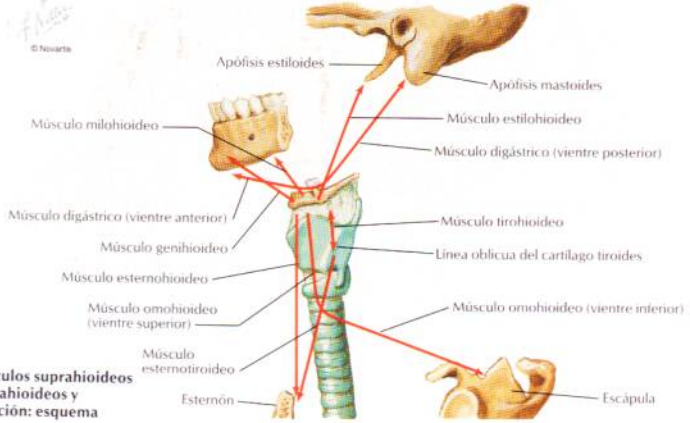

Músculos suprahioideos e infrahioideos y su acción: esquema

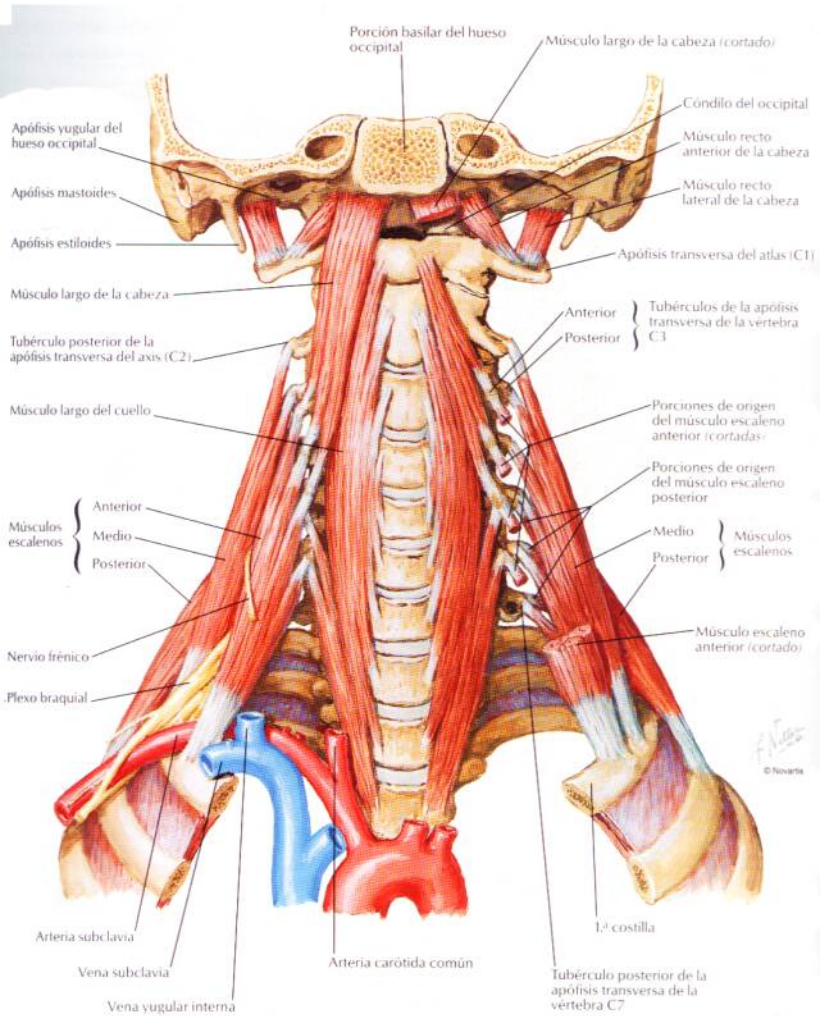
Porción basilar del hueso occipital
Músculo largo de la cabeza (cortado)
Cóndilo del occipital
Apófisis yugular del hueso occipital
Músculo recto anterior de la cabeza
Apófisis mastoides
Músculo recto lateral de la cabeza
Apófisis estiloides
Apófisis transversa del atlas (C1)
Músculo largo de la cabeza
Anterior
Posterior
Tubérculos de la apófisis transversa de la vértebra C3
Tubérculo posterior de la apófisis transversa del axis (C2)
Músculo largo del cuello
Porciones de origen del músculo escaleno anterior (cortadas)
Porciones de origen del músculo escaleno posterior
Músculos escalenos
Anterior
Medio
Posterior
Medio
Posterior
Músculos escalenos
Nervio frénico
Músculo escaleno anterior (cortado)
Plexo braquial
© Novartis
Arteria subclavia
Vena subclavia
Vena yugular interna
Arteria carótida común
1.ª costilla
Tubérculo posterior de la apófisis transversa de la vértebra C7

Venas superficiales y nervios cutáneos del cuello

PARA LAS VENAS PROFUNDAS DEL CUELLO VÉASE LÁMINA 64

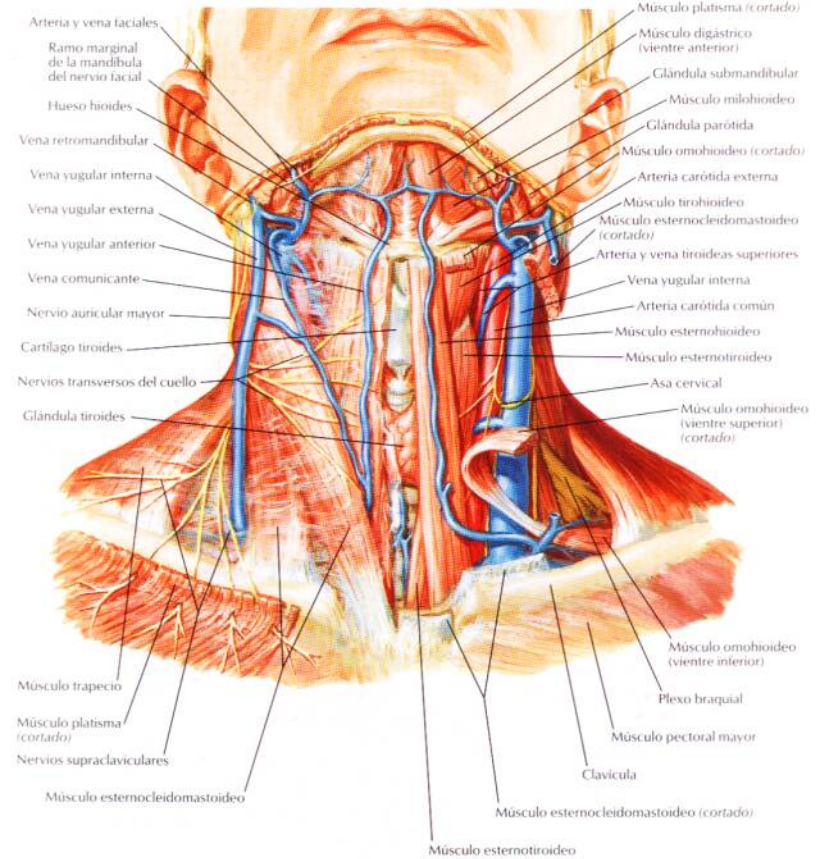

© Novartis

VÉANSE TAMBIÉN LÁMINAS 121, 122, 123, 182

Glándula parótida
Arteria y vena faciales
Glándula submandibular
Músculo milohioideo
Nervio hipogloso (XII)
Músculo digástrico (vientre anterior)
Arteria lingual
Arteria carótida externa
Arteria carótida interna
Músculo tirohioideo
Arteria tiroidea superior
Músculo omohioideo (vientre superior) (cortado)
Asa cervical { Raíz superior / Raíz inferior
Músculo esternohioideo
Músculo esternotiroideo
Vena yugular interna
Arteria carótida común
Arteria tiroidea inferior
Nervio vago (X)
Arteria vertebral
Tronco tirocervical
Arteria y vena subclavias

Nervio auricular mayor
Nervio occipital menor
Músculo esternocleidomastoideo (cortado y levantado)
Músculo estilohioideo
Músculo digástrico (vientre posterior)
Nervio espinal C2 (ramo ventral)
Nervio accesorio (XI)
Nervio espinal C3 (ramo ventral)
Músculo elevador de la escápula
Músculo escaleno medio
Músculo escaleno anterior
Nervio espinal C5 (ramo ventral)
Arteria transversa del cuello
Nervio frénico
Músculo omohioideo (vientre inferior) (cortado)
Plexo braquial
Arteria dorsal de la escápula
Arteria supraescapular

© Novartis

Plexo cervical: esquema
(S = ramo gris desde el ganglio simpático cervical superior)

Nervio hipogloso (XII)
Nervio accesorio (XI)
S
C1
Nervio auricular mayor
Nervio occipital menor
Para los músculos recto lateral, largo y recto anterior de la cabeza
Para el músculo genihioideo
Para el músculo tirohioideo
Comunicación para el nervio vago
S
C2
Nervios transversos del cuello
S
C3
Para el músculo omohioideo (vientre superior)
S
C4
Para los músculos largo de la cabeza y largo del cuello
Asa cervical { Raíz superior / Raíz inferior
Para el músculo esternotiroideo
Para el músculo esternohioideo
Para el músculo omohioideo (vientre inferior)
Nervios supraclaviculares
Nervio frénico
Para los músculos escalenos y elevador de la escápula

Arteria subclavia

VÉASE TAMBIÉN LÁMINA 398

Disección anterior derecha

Vena yugular interna
Arteria carótida externa
Arteria cervical ascendente
Nervio frénico
Músculo escaleno anterior
Arteria tiroidea inferior
Arteria transversa del cuello
Arteria supraescapular
Arteria dorsal de la escápula
Tronco costocervical
Tronco tirocervical
Arteria y vena subclavias
Glándula tiroides (rellejada)
Ganglio simpático cervical medio
Nervio vago (X)
Arteria vertebral
Arteria carótida común
Nervio laríngeo recurrente
Tronco braquiocefálico
Vena yugular interna (cortada)

Visión esquemática lateral derecha

Arteria vertebral
Arteria cervical profunda (ascendiendo para anastomosarse con la rama descendente de la arteria occipital)
Tronco costocervical
Arteria intercostal suprema
1.ª arteria intercostal
2.ª arteria intercostal
Escápula
Arteria carótida externa
Arteria carótida interna
Arteria cervical ascendente
Arteria tiroidea inferior
Arteria transversa del cuello
Arteria carótida común
Tronco tirocervical
Arteria supraescapular
Arteria subclavia (1.ª porción medial, 2.ª porción posterior y 3.ª porción lateral al músculo escaleno anterior)
Arteria torácica interna

© Novartis

VÉANSE TAMBIÉN LÁMINAS 130, 131

Espacio (lecho) parotídeo: disección lateral derecha

Apófisis mastoides
Apófisis estiloides
Nervio facial (VII) *(cortado)*
Músculo esternocleidomastoideo *(cortado)*
Músculo digástrico (vientre posterior) *(cortado)*
Arteria occipital y rama esternocleidomastoidea
Nervio accesorio (XI)
Asa cervical { Raíz superior / Raíz inferior
Nervio vago (X)
Arteria faríngea ascendente
Ramo carotídeo del nervio glosofaríngeo (IX) y cuerpo carotídeo
Arteria carótida interna
Vena yugular interna
Arteria temporal superficial
Arteria transversa facial
Arteria maxilar
Arteria carótida externa
Arteria auricular posterior
Nervio glosofaríngeo (IX)
Músculo estilohioideo
Nervio hipogloso (XII)
Arteria facial
Arteria lingual
Músculo milohioideo
Músculo hiogloso
Músculo digástrico (vientre anterior)
Hueso hioides
Rama para el músculo tirohioideo (del asa cervical)
Arteria laríngea superior
Arteria tiroidea superior
Arteria carótida externa
Arteria carótida común

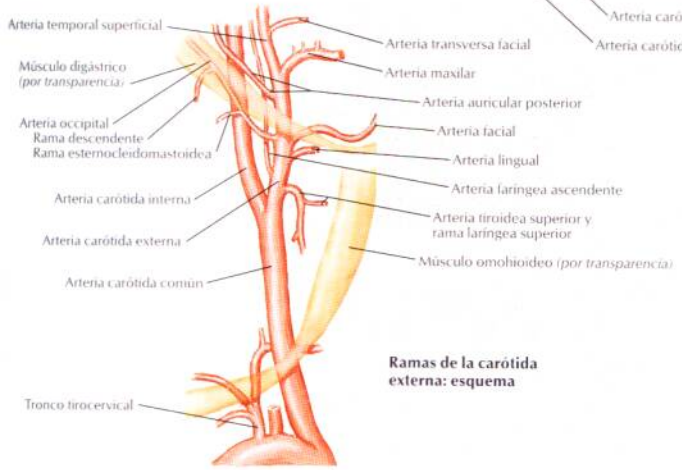

Ramas de la carótida externa: esquema

© Novartis

Fascias del cuello

PARA CONTENIDOS DE LA VAINA CAROTÍDEA VÉANSE LÁMINAS 63, 64, 65

Lámina de revestimiento de la fascia cervical (profunda)
Porción muscular de la lámina pretraqueal de la fascia cervical (profunda) (de los músculos infrahioideos)
Porción visceral de la lámina pretraqueal de la fascia cervical (profunda)
Fascia bucofaringea (visceral)
Vaina carotídea
Tejido subcutáneo
Lámina de revestimiento de la fascia cervical (profunda) cubriendo el triángulo posterior
Grasa en el triángulo posterior
Lámina prevertebral de la fascia cervical (profunda)
Fascia alar
Músculo platisma
Músculo esternohioideo
Tráquea
Músculo esternotiroideo
Glándula tiroides
Esófago
Músculo omohioideo
Músculo esternocleidomastoideo
Nervio laríngeo recurrente
Arteria carótida común
Vena yugular interna
Nervio vago (X)
Nervio frénico
Músculo escaleno anterior
Tronco simpático
Nervio espinal
Músculos escalenos medio y posterior
Músculo largo del cuello
Músculo elevador de la escápula
Músculo trapecio
Músculos cervicales profundos
Espacio retrofaríngeo
Tejido subcutáneo
Vértebra cervical (C7)

Sección transversal

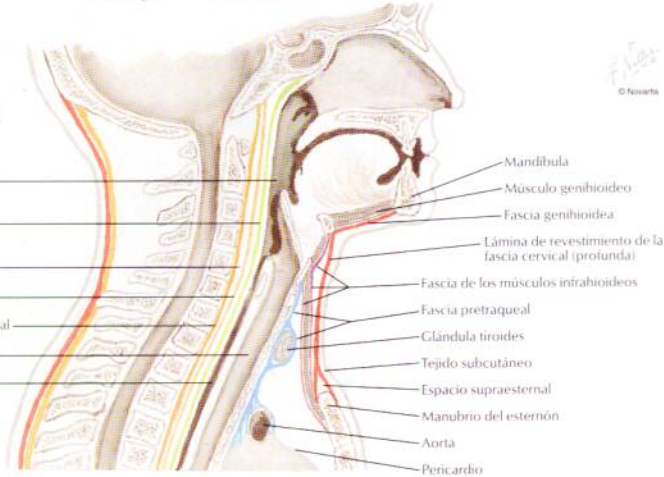

Sección sagital

Visión anterolateral

Hueso frontal
Huesos nasales
Apófisis frontal del maxilar
Apófisis lateral de los cartílagos del septo nasal
Cartílago del septo
Cartílago alar menor
Cartílago nasal accesorio
Cartílago alar mayor
Pilar lateral
Pilar medial
Cartílago del septo nasal
Espina nasal anterior del maxilar
Tejido fibroadiposo alar
Agujero infraorbitario

Visión inferior

Cartílago alar mayor
Pilar lateral
Pilar medial
Tejido fibroadiposo alar
Cartílago del septo nasal
Espina nasal anterior del maxilar
Sutura intermaxilar

Músculo frontal
Arteria y nervio supraorbitarios
Arteria y nervio supratrocleares
Músculo prócer
Músculo corrugador de las cejas
Arteria dorsal de la nariz
Nervio infratroclear
Arteria angular
Arteria y nervio nasales externos
Músculo nasal (porción transversa)
Arteria y nervio infraorbitarios
Arteria nasal lateral
Arteria transversa facial
Músculo nasal (porción alar)
Músculo depresor del septo de la nariz
Músculo orbicular de la boca
Arteria facial

© Novartis

Pared lateral de la cavidad nasal

Seno frontal
Concha nasal superior
Meato nasal superior
Concha nasal media
Eminencia nasal
Atrio del meato nasal medio
Meato nasal medio
Concha nasal inferior (turbinado)
Limen nasi
Vestíbulo nasal
Meato nasal inferior
Apófisis palatina del maxilar
Conducto incisivo
Lengua
Receso esfenoetmoidal
Abertura del seno esfenoidal
Hipófisis (glándula pituitaria) en la silla turca
Seno esfenoidal
Amígdala faríngea (adenoides si está engrosada)
Porción basilar del hueso occipital
Rafe faríngeo
Coana
Rodete tubárico
Orificio de la trompa faringotimpánica (auditiva)
Receso faríngeo
Lámina horizontal del hueso palatino
Paladar blando

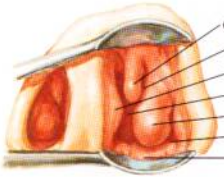

Visión con espéculo

© Novartis

Seno frontal
Sonda que pasa desde el hiato semilunar hacia el interior del seno frontal vía conducto frontonasal
Concha nasal media (*superficie de corte*)
Bulla etmoidal
Aberturas de celdas etmoidales medias
Hiato semilunar con aberturas de celdas etmoidales anteriores
Apófisis unciforme
Concha nasal inferior (*superficie de corte*)
Abertura del conducto nasolagrimal
Meato nasal inferior
Lámina cribiforme del hueso etmoides
Sonda en la abertura del seno esfenoidal
Seno esfenoidal
Meato nasal superior con aberturas de celdas etmoidales posteriores
Porción basilar del hueso occipital
Rodete tubárico
Orificio de la trompa faringotimpánica (auditiva)
Arco anterior del atlas (vértebra C1)
Diente del axis (vértebra C2)
Abertura del seno maxilar

Pared lateral de la cavidad nasal (continuación)

VÉASE TAMBIÉN LÁMINA 3

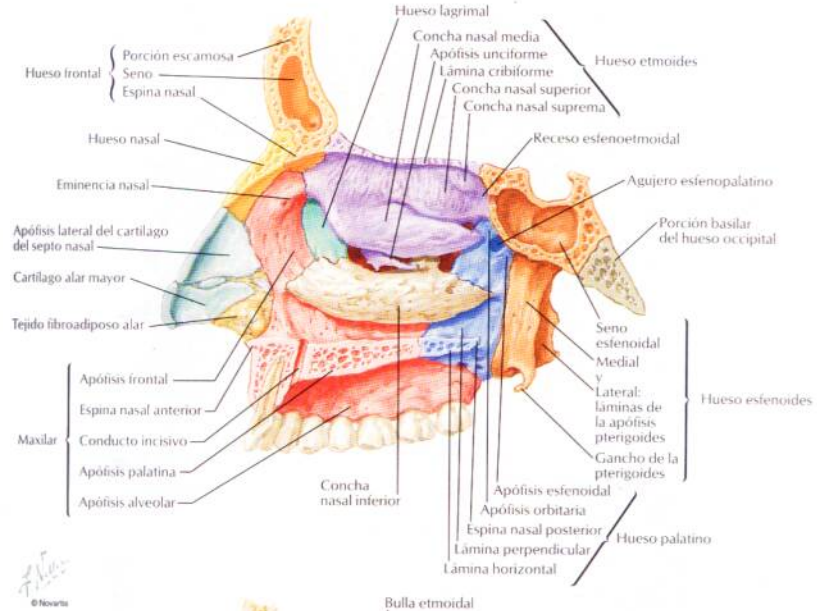

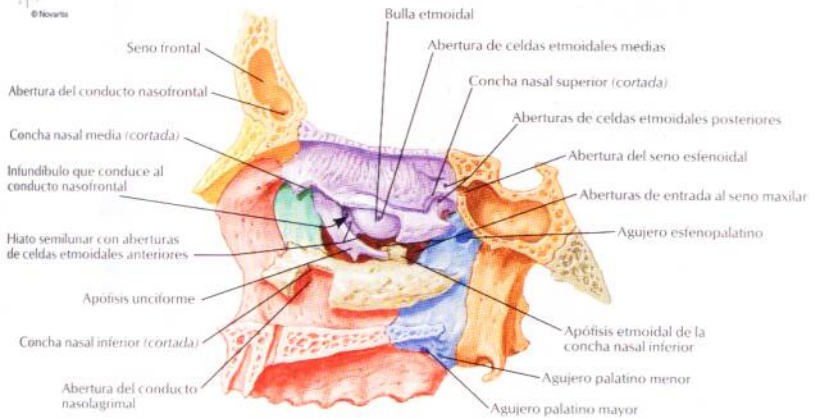

Pared medial de la cavidad nasal (septo nasal)

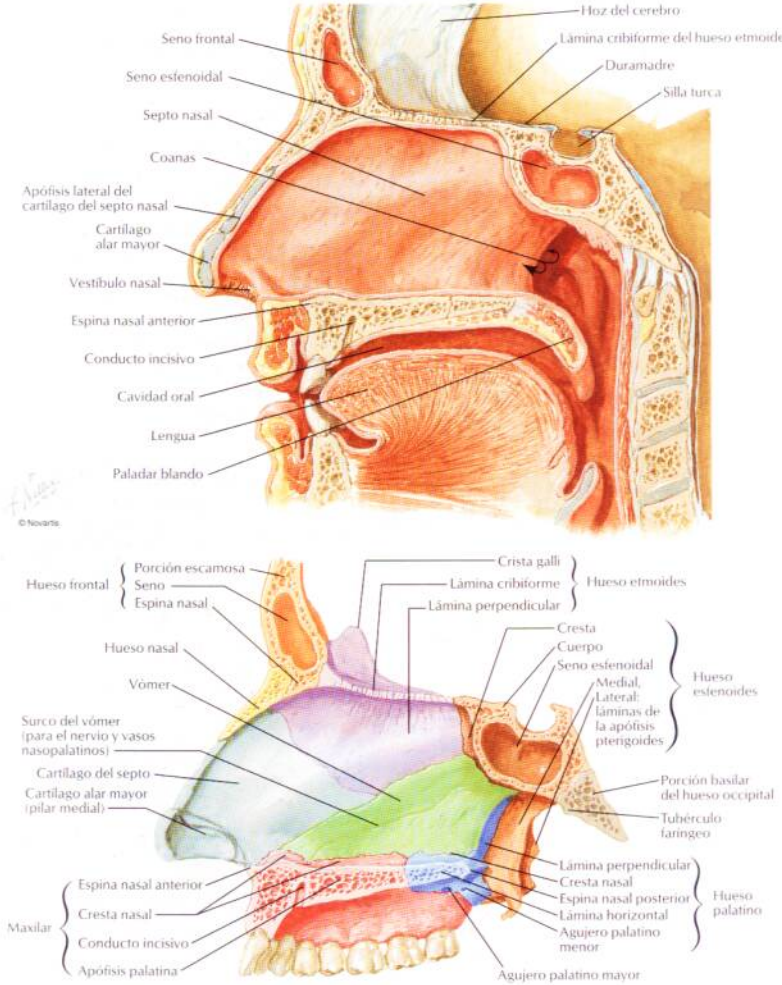

VÉASE TAMBIÉN LÁMINA 29

Arteria y músculo pterigoideos laterales
Arteria supraorbitaria
Arteria supratroclear
Arteria oftálmica
Arteria dorsal de la nariz
Arteria angular
Arteria infraorbitaria
Arterias alveolares superiores: Posterior, Media, Anterior
Arteria y nervio bucales
Arteria y músculo pterigoideos mediales
Rafe pterigomandibular
Nervio lingual
Arteria facial
Rama mentoniana de la arteria alveolar inferior
Arteria submentoniana
Anterior, Posterior: Arterias y nervios temporales profundos
Arteria y nervio maseteríos
Ligamento lateral de la articulación temporomandibular
Arteria meningea media
Nervio auriculotemporal
Arteria maxilar
Arteria temporal superficial
Arteria auricular posterior
Nervio facial
Arteria y nervio alveolares inferiores
Ligamento esfenomandibular
Nervio milohioideo y rama de la arteria alveolar inferior
Músculo digástrico (vientre posterior)
Músculo estilohioideo
Arteria carótida externa
Arteria facial
Arteria lingual

Arteria esfenopalatina
Rama nasal posterior lateral
Arteria infraorbitaria
Arteria alveolar superior posterior
Arteria esfenopalatina
Ramas septales posteriores
Arteria palatina descendente en la fosa pterigopalatina
Arteria bucal
Anastomosis en el conducto incisivo
Arterias palatinas mayores derecha e izquierda
Arterias palatinas menores derecha e izquierda
Arteria del conducto pterigoideo
Arteria faríngea
Agujero esfenopalatino
Arterias pterigoideas
Arteria masetérica
Arteria alveolar inferior
Anterior, Posterior: Arterias y nervios temporales profundos
Arteria meningea accesoria
Arteria meningea media
Arteria timpánica anterior
Arteria auricular profunda
Nervio auriculo-temporal
Arteria temporal superficial
Arteria faríngea ascendente
Arteria palatina ascendente
Ramas tonsilares
Arteria tonsilar
Arteria carótida externa
Arteria facial
Músculo constrictor superior de la faringe
Músculo estilogloso

© Novartis

Arterias de la cavidad nasal

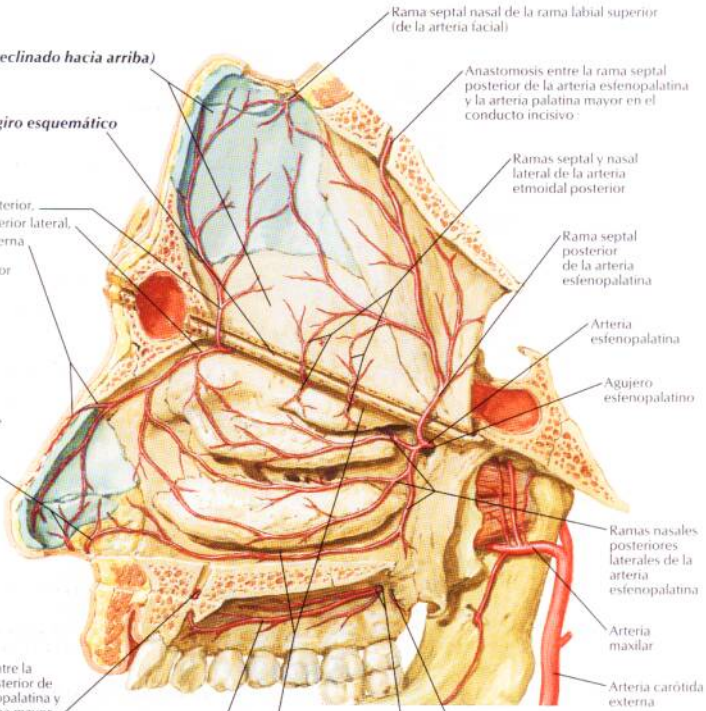

© Novartis

VÉANSE TAMBIÉN LÁMINAS 39, 40, 113

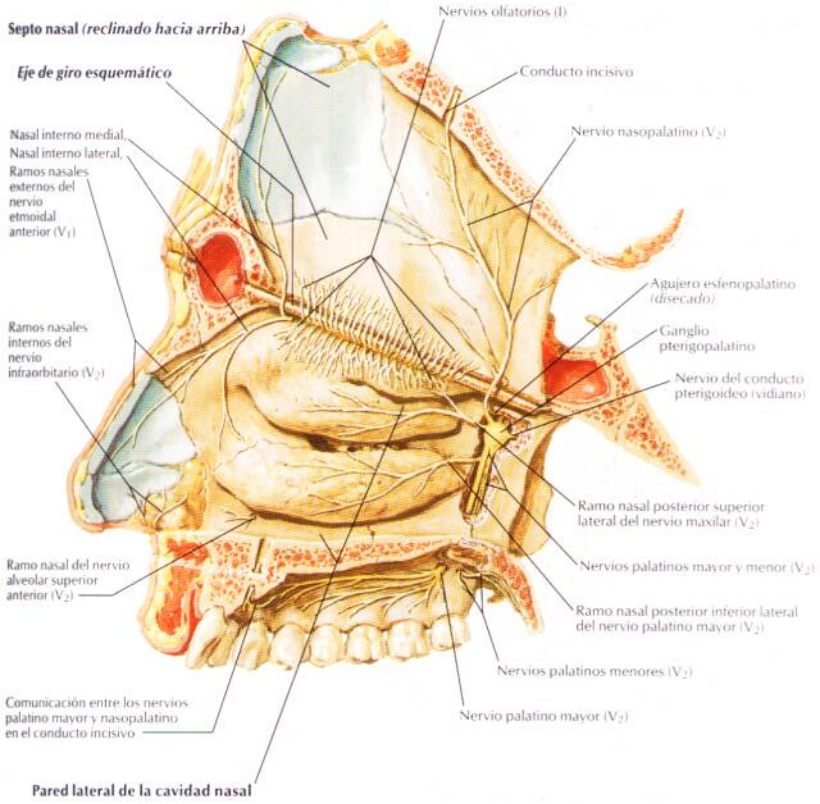

© Novartis

Nervios de la cavidad nasal (continuación)

VÉASE TAMBIÉN LÁMINA 113

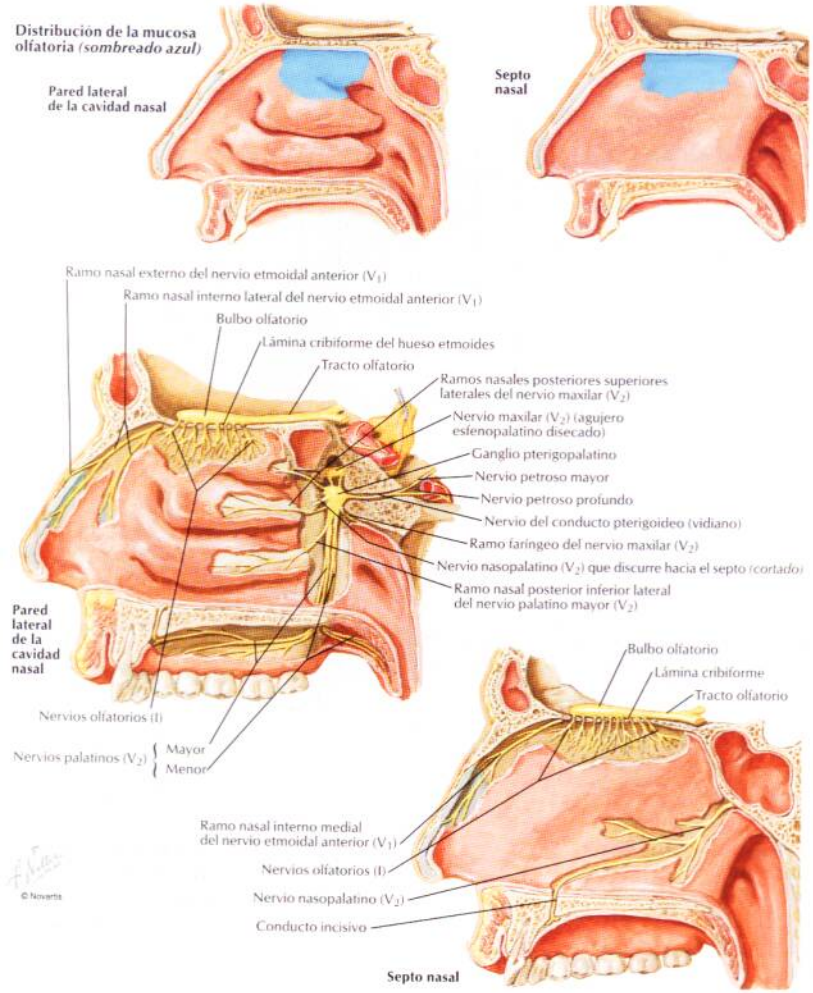

© Novartis

Inervación autónoma de la cavidad nasal

VÉANSE TAMBIÉN LÁMINAS 116, 125, 127

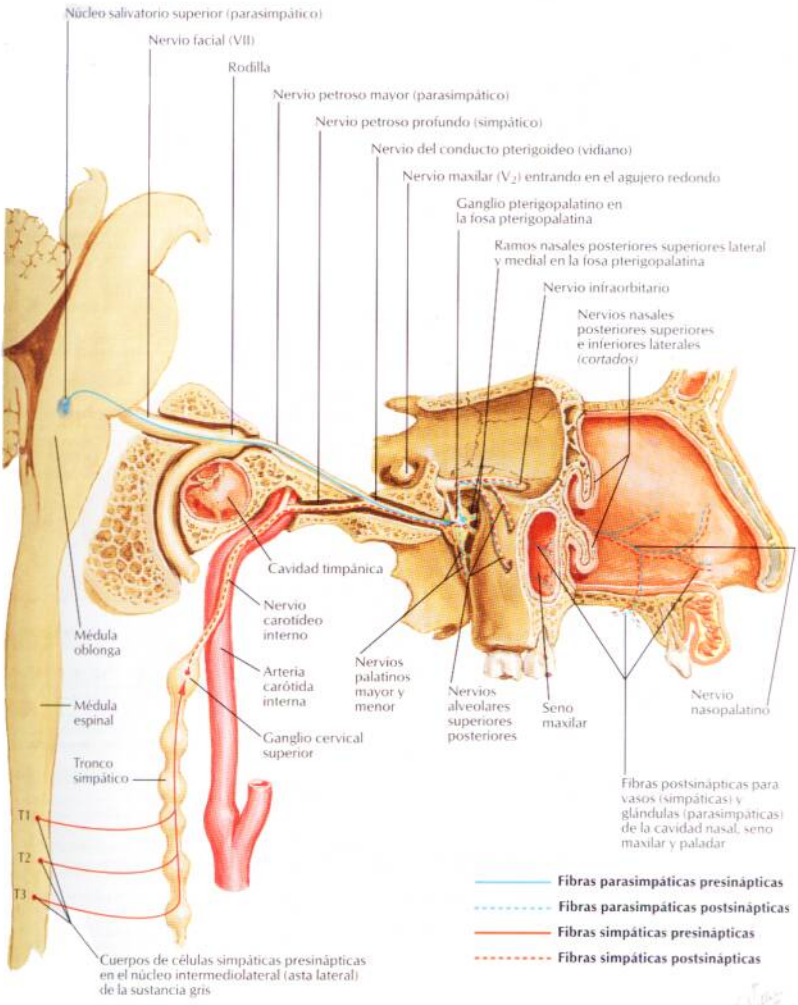

© Novartis

Nervios oftálmico (V_1) y maxilar (V_2)

VÉASE TAMBIÉN LÁMINA 116

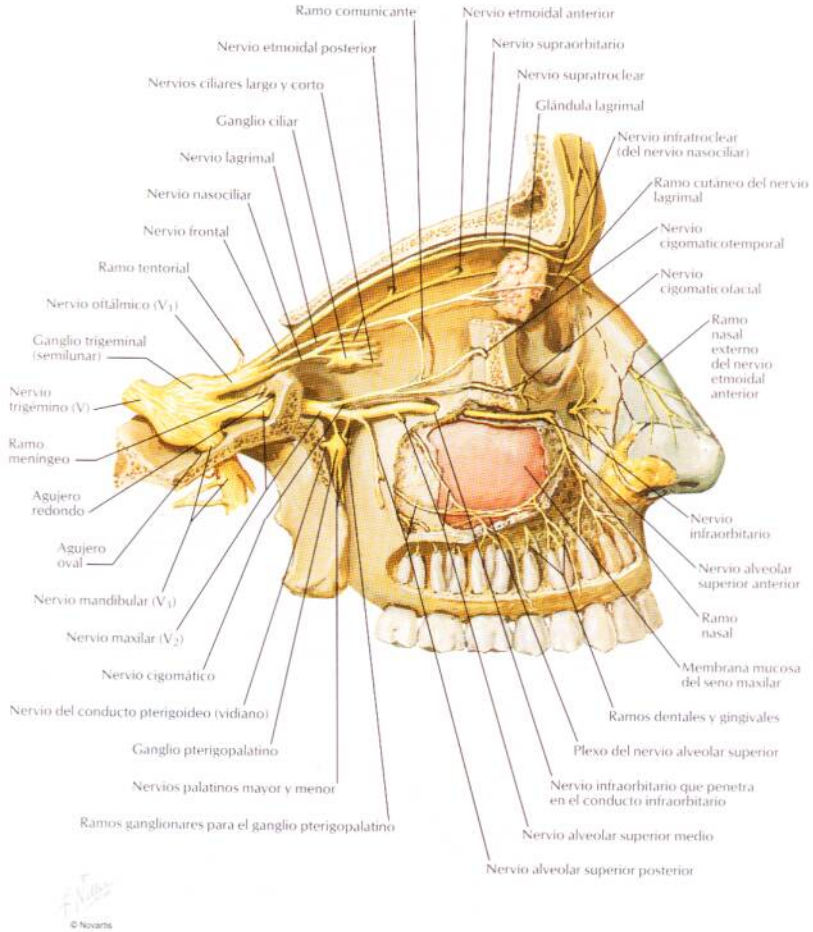

© Novartis

Nervio mandibular (V_3)

VÉANSE TAMBIÉN LÁMINAS 65, 116

Visión lateral

División anterior
Fascia y músculo temporales
División posterior
Posterior
Anterior
Nervios temporales profundos
Agujero oval
Nervio masetérico
Ramo meningeo
Agujero espinoso
Nervio y músculo pterigoideos laterales
Arteria meningea media
Nervio auriculotemporal
Nervio auricular posterior
Nervio facial (VII)
Nervio de la cuerda del tímpano
Nervio bucal y músculo buccinador *(cortado)*
Nervio lingual
Nervio alveolar inferior *(cortado)*
Ganglio submandibular
Nervio para el milohioideo
Glándula sublingual
Músculo pterigoideo medial *(cortado)*
Músculo digástrico (vientre posterior)
Músculo milohioideo *(cortado)*
Músculo estilohioideo
Nervio hipogloso
Nervio mentoniano
Glándula submandibular
Nervio alveolar inferior *(cortado)*
Nervio sublingual
Músculo digástrico (vientre anterior)

© Novartis

Visión medial

Raíz motora
Raíz sensitiva
Ganglio trigeminal (semilunar)
Rodilla
Nervio oftálmico (V_1)
Cavidad timpánica
Nervio maxilar (V_2)
Nervio de la cuerda del tímpano
Nervio mandibular (V_3)
Nervio facial (VII)
División anterior
Nervio y músculo tensor del tímpano
Nervio y músculo tensor del velo del paladar
Nervio petroso menor
Ganglio ótico
Nervio de la cuerda del tímpano
Nervio auriculotemporal
Nervio y músculo *(cortado)* pterigoideos mediales
Arteria maxilar
Nervio milohioideo
Gancho de la pterigoides
Nervio alveolar inferior que penetra en el agujero mandibular
Nervio lingual

Sección coronal

Hoz del cerebro
Cerebro
Cavidades nasales
Septo nasal
Concha nasal media
Meato nasal medio
Seno maxilar
Meato nasal inferior
Concha nasal inferior
Paladar duro
Cavidad oral
Bulbos olfatorios
Seno frontal
Grasa orbitaria
Celdas etmoidales
Abertura del seno maxilar
Infraorbitario
Cigomático
Alveolar
Recesos del seno maxilar
Músculo buccinador
Apófisis alveolar del maxilar
Cuerpo de la lengua
Glándula sublingual
Mandíbula (cuerpo)

© Novartis

Globo ocular
Celdas etmoidales
Grasa orbitaria y músculos
Senos esfenoidales
Quiasma óptico
Cavidades nasales
Septo nasal
Pared medial de la órbita
Nervio óptico (II)
Cerebro

Sección horizontal

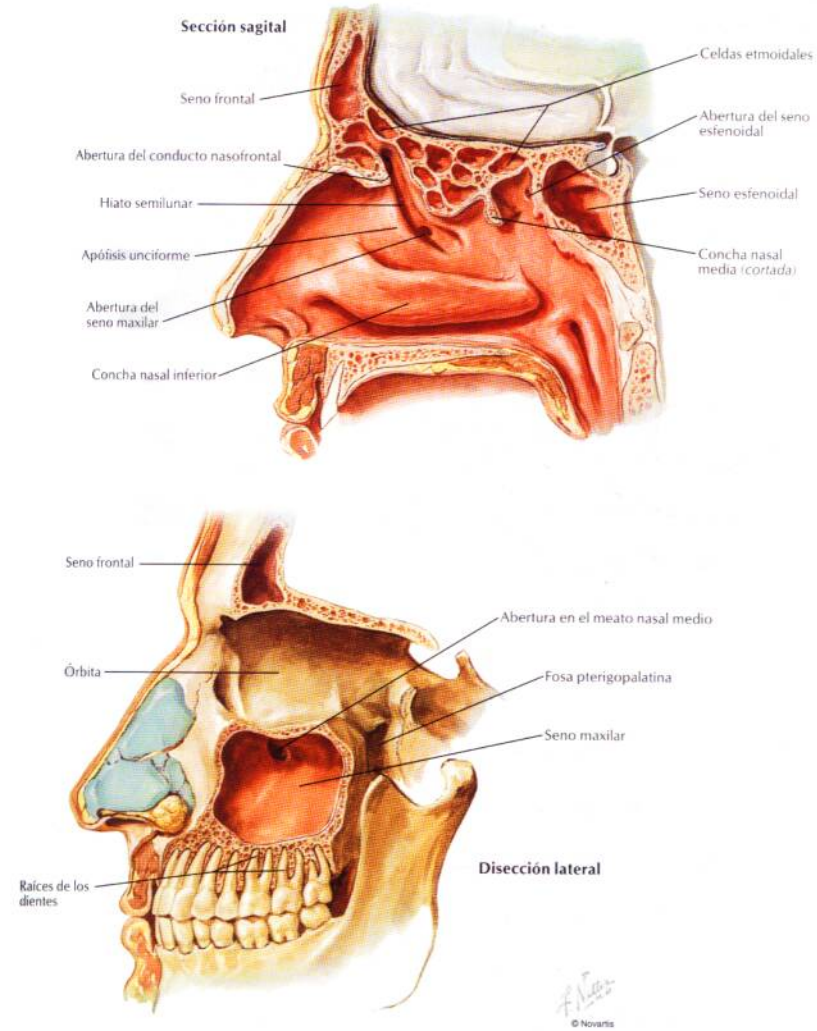
Sección sagital
Seno frontal
Abertura del conducto nasofrontal
Hiato semilunar
Apófisis unciforme
Abertura del seno maxilar
Concha nasal inferior
Celdas etmoidales
Abertura del seno esfenoidal
Seno esfenoidal
Concha nasal media (cortada)
Seno frontal
Órbita
Abertura en el meato nasal medio
Fosa pterigopalatina
Seno maxilar
Raíces de los dientes
Disección lateral
© Novartis

Senos paranasales: cambios con la edad

Huesos de la cavidad nasal y senos paranasales al nacimiento

El seno representa la abertura de una o más celdas etmoidales anteriores en el hiato semilunar del meato nasal medio

El seno representa la abertura de una o más celdas etmoidales medias en el meato nasal medio

Los senos representan la abertura de una o más celdas etmoidales posteriores en el meato nasal superior

Porción del conducto nasolagrimal que formaba el fondo del surco nasoóptico

Seno esfenoidal en la concha ósea (concha esfenoidal) que se localiza anterior y lateral al cuerpo del hueso esfenoides (la línea discontinua indica el seno lateral al cuerpo esfenoidal)

Hueso nasal

Hueso lagrimal

Agujero nasolagrimal (se convertirá en conducto óseo)

Porción del conducto nasolagrimal en la cavidad nasal con abertura a modo de hendidura en el meato nasal inferior

Maxilar

Apófisis unciforme del hueso etmoides

Hiato semilunar

Cuerpo del hueso esfenoides

Fosa hipofisaria

Vestigio de la bolsa de Rathke

Lámina pterigoidea medial del hueso esfenoides

Borde inferior de la concha nasal suprema

Borde inferior de la concha nasal superior

Meato nasal superior

Hueso palatino

Concha nasal media (cortada) (concha nasal inferior completamente extirpada)

Gancho de la pterigoides

Seno maxilar con abertura en el hiato semilunar (el área rayada representa la membrana que forma la mayor parte de la pared medial del seno)

Crecimiento de los senos frontal y maxilar a lo largo de la vida

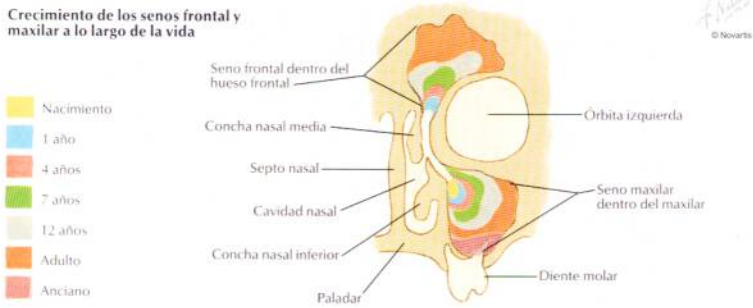

© Novartis

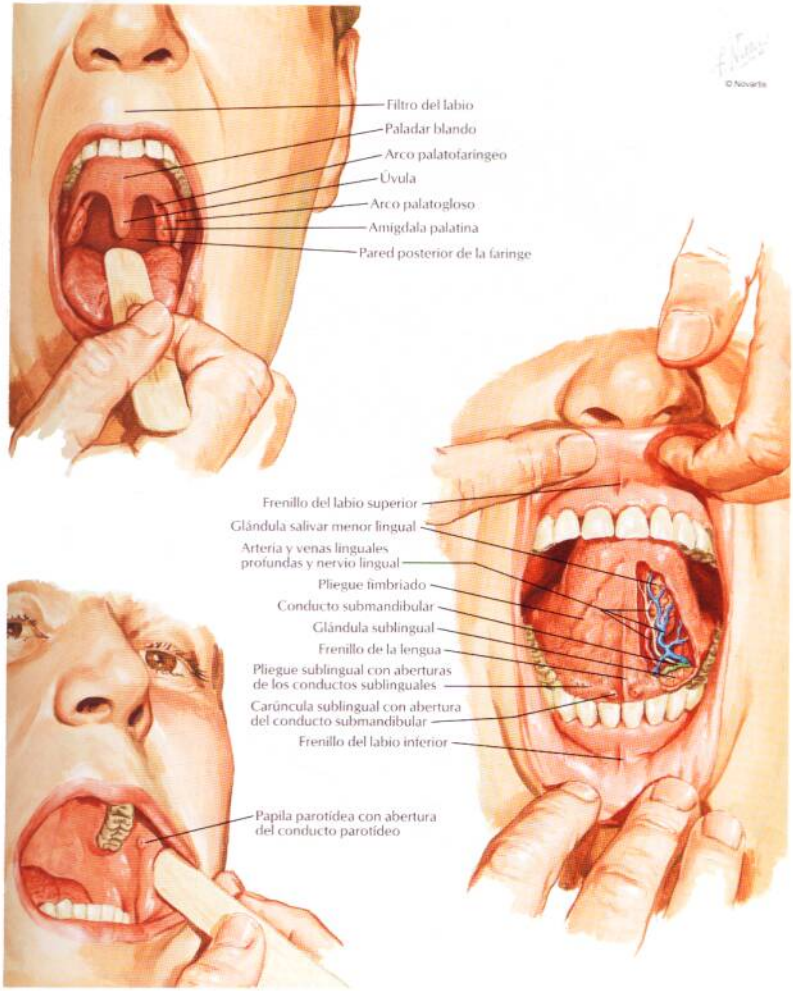
© Novartis
Filtro del labio
Paladar blando
Arco palatofaríngeo
Úvula
Arco palatogloso
Amígdala palatina
Pared posterior de la faringe
Frenillo del labio superior
Glándula salivar menor lingual
Arteria y venas linguales profundas y nervio lingual
Pliegue fimbriado
Conducto submandibular
Glándula sublingual
Frenillo de la lengua
Pliegue sublingual con aberturas de los conductos sublinguales
Carúncula sublingual con abertura del conducto submandibular
Frenillo del labio inferior
Papila parotídea con abertura del conducto parotídeo

Techo de la boca

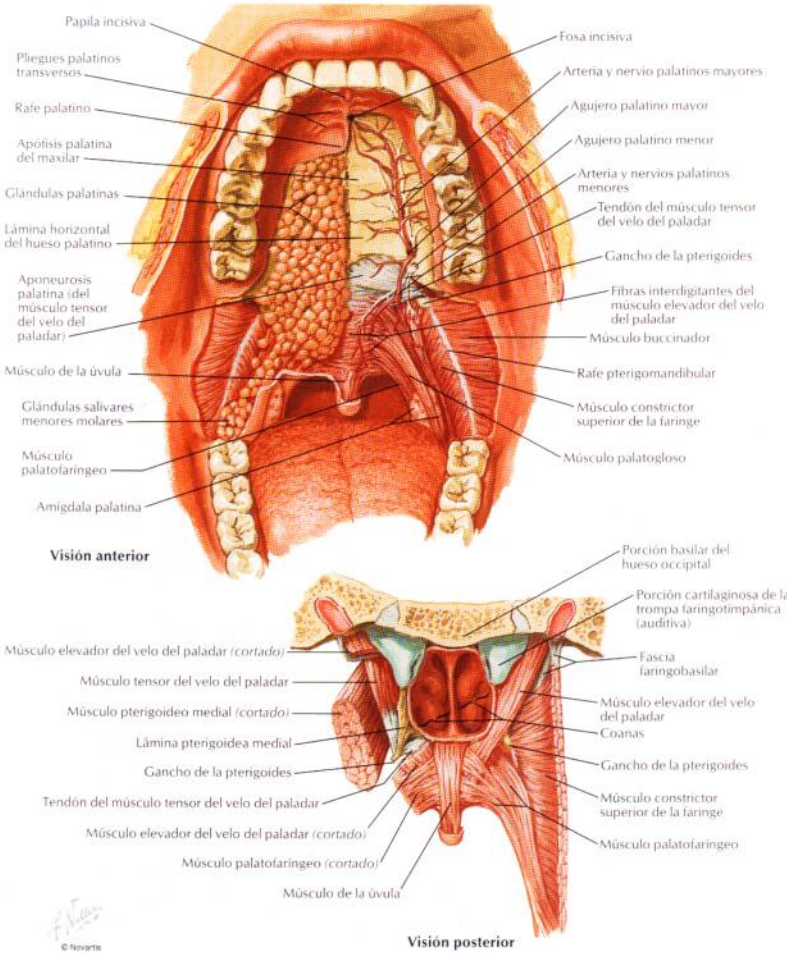

VÉASE TAMBIÉN LÁMINA 24

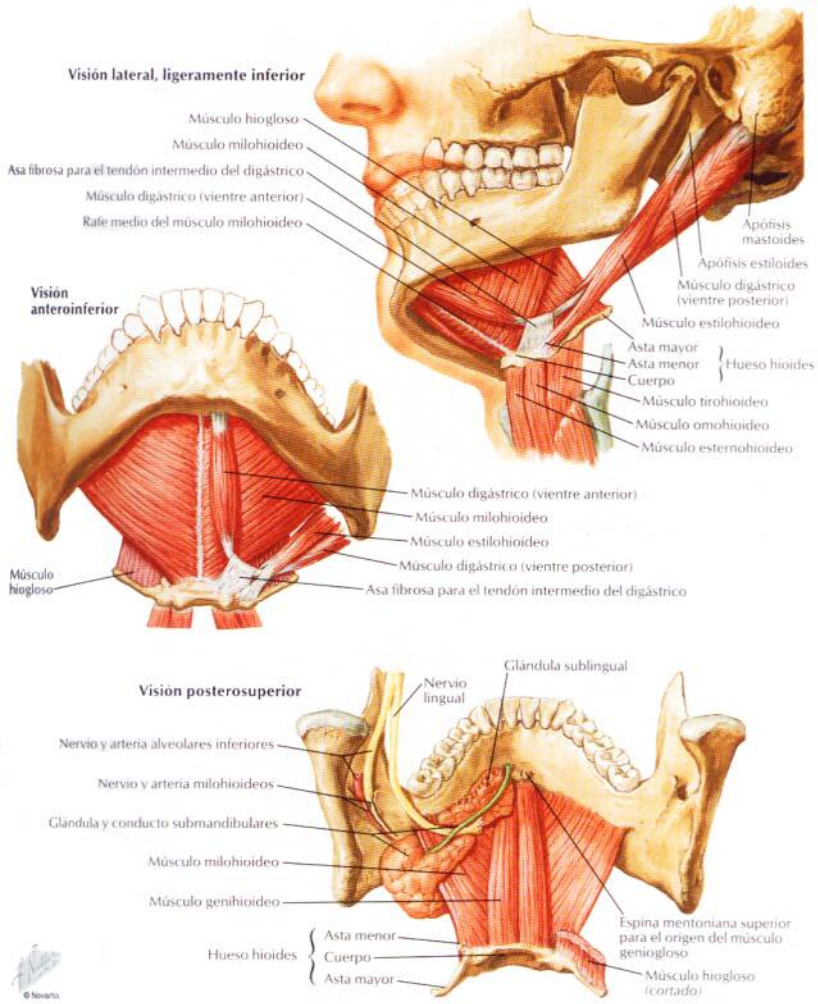

Músculos implicados en la masticación

PARA LOS MÚSCULOS FACIALES VÉANSE LÁMINAS 20, 21

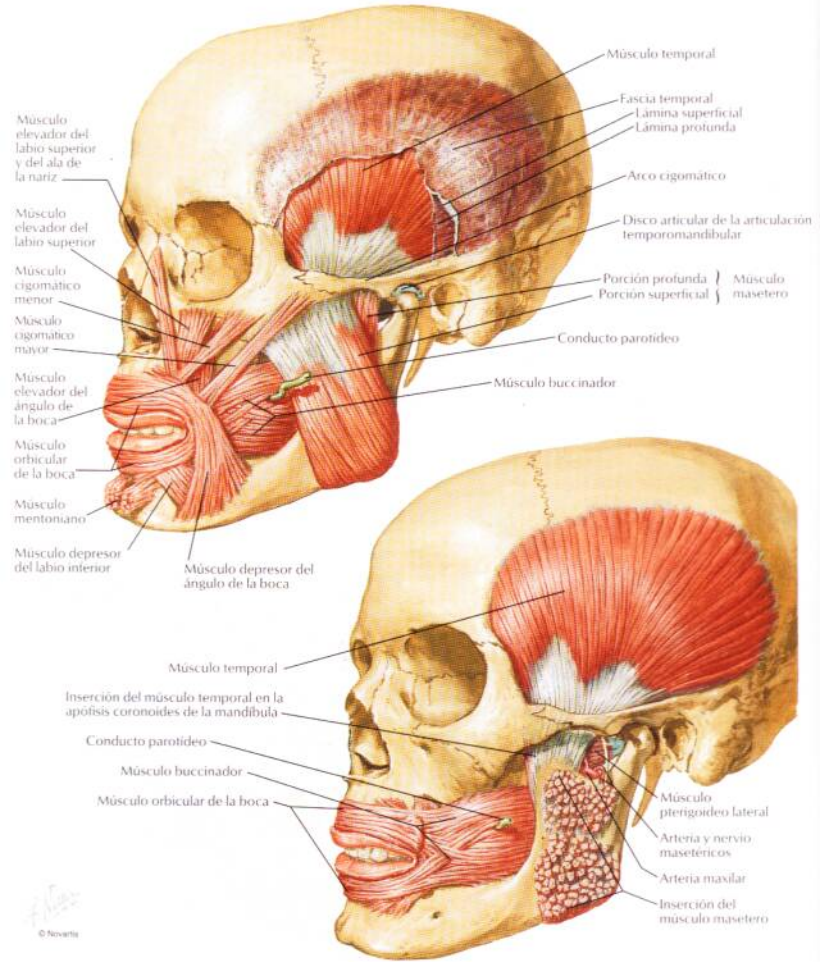

© Novartis

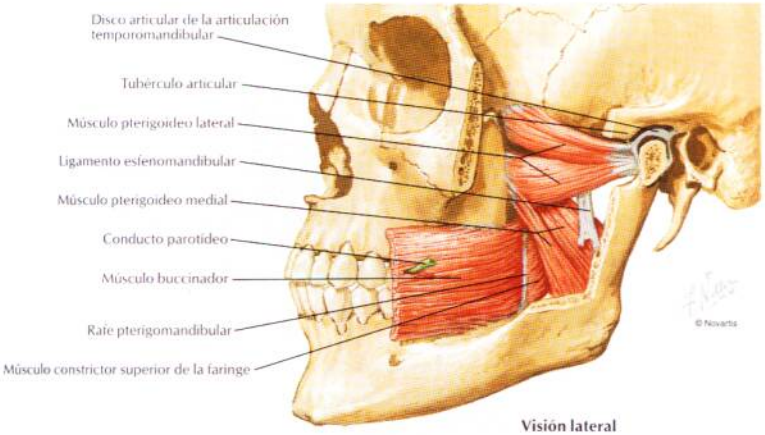

Visión lateral

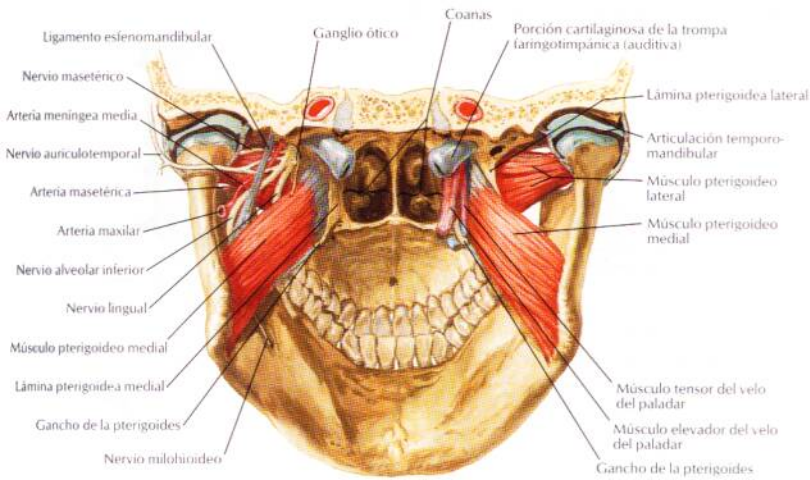

Visión posterior

Deciduos (primarios) Edad normal de erupción

Permanentes (coloreados en azul) Edad normal de erupción

Incisivo central (8-10 meses)
Incisivo lateral (8-10 meses)
Canino (16-20 meses)
1.er molar (15-21 meses)
2.º molar (20-24 meses)
2.º molar (20-24 meses)
1.er molar (15-21 meses)
Canino (15-21 meses)
Incisivo lateral (15-21 meses)
Incisivo central (6-9 meses)

Incisivo central (7 años)
Incisivo lateral (8 años)
Canino (11-12 años)
1.er premolar (9 años)
2.º premolar (10 años)
1.er molar (6 años)
2.º molar (12-13 años)
3.os molares (17-25 años)
2.º molar (12-13 años)
1.er molar (6 años)
2.º premolar (10 años)
1.er premolar (9 años)
Canino (11-12 años)
Incisivo lateral (8 años)
Incisivo central (7 años)

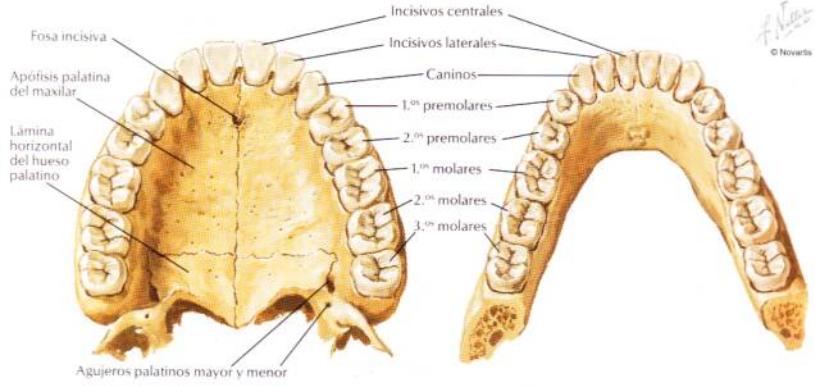

Dientes permanentes superiores **Dientes permanentes inferiores**

Corona
Cuello
Raíz

Esmalte (sustancia adamantina)
Dentina y túbulos dentinarios (sustancia ebúrnea)
Espacios interglobulares
Capa odontoblástica
Espacios interproximales
Pulpa conteniendo vasos y nervios
Epitelio (estratificado) gingival (de la encía)
Unión epitelial
Lámina propia de la encía (periostio mandibular o maxilar)
Periodonto (periostio alveolar)
Papila
Cemento
Conductos radiculares (centrales) conteniendo vasos y nervios
Hueso
Agujeros apicales

© Novartis

Dientes permanentes superiores izquierdos: visión labiobucal

Dientes permanentes inferiores izquierdos: visión labiobucal

Central Lateral — Incisivos
Caninos
1 2 — Premolares
1 2 3 — Molares

Epiglotis
Pliegue glosoepiglótico medio
Pliegue glosoepiglótico lateral
Valécula
Arco y músculo palatofaríngeos
Amígdala palatina *(cortada)*
Amígdala lingual (folículos linguales)
Arco y músculo palatoglosos *(cortados)*
Agujero ciego
Surco terminal
Papilas circunvaladas
Papilas foliadas
Papilas filiformes
Papila fungiforme
Surco de la línea media (surco medio)
Raíz
Cuerpo
Vértice

Dorso de la lengua

© Novartis

Amígdala lingual
Papilas filiformes
Papila fungiforme
Punta cornificada de la papila
Músculo intrínseco
Conducto glandular
Cripta
Folículos linfoides
Glándulas mucosas
Papila circunvalada
Botón gustativo
Hendidura
Glándulas linguales (glándulas serosas de Ebner)

Estereograma esquemático: área indicada arriba

Epitelio escamoso estratificado
Célula de sostén
Célula gustativa
Poro
Lámina propia

Sección de un botón gustativo

VÉANSE TAMBIÉN LÁMINAS 29, 41, 47, 122

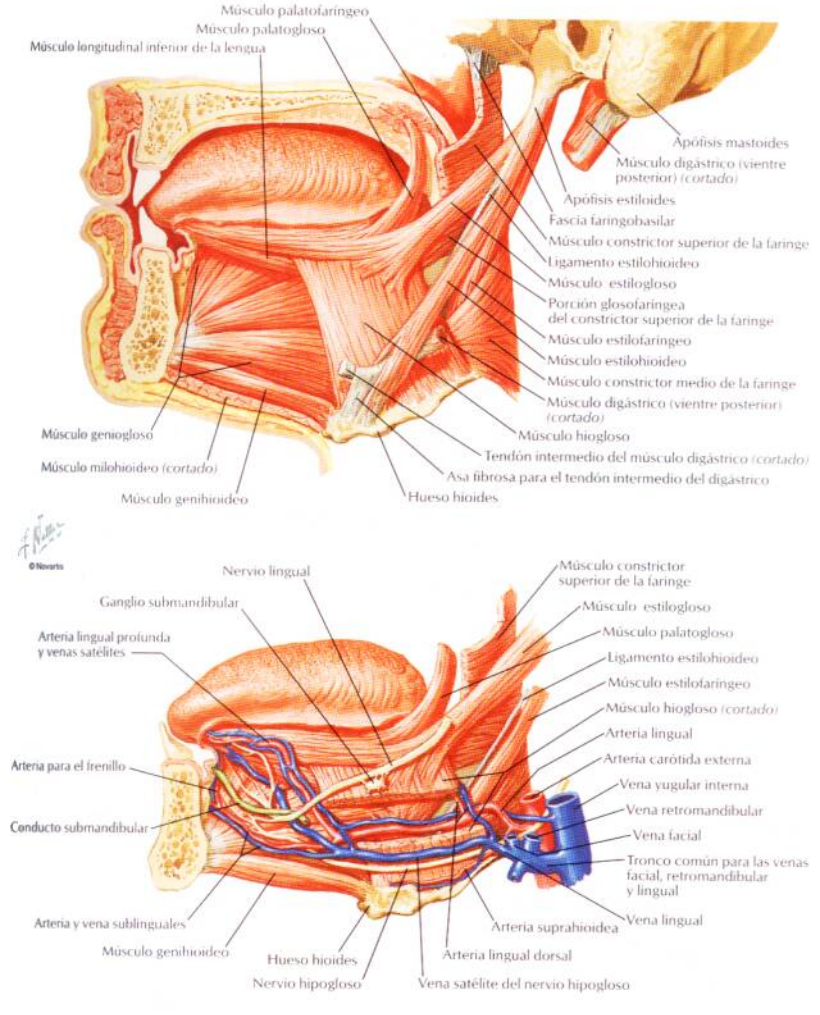

Sección horizontal por debajo de la lingula de la mandíbula (visión superior) que muestra el lecho de la glándula parótida

Músculo orbicular de la boca
Músculo buccinador
Fascia bucofaríngea
Arteria y vena faciales
Rafe pterigomandibular
Nervio lingual y músculo constrictor superior de la faringe
Músculo masetero
Músculo palatogloso en el arco palatogloso
Amígdala palatina
Músculo palatofaríngeo en el arco palatofaríngeo
Rama de la mandíbula
Arteria, vena y nervio alveolares inferiores
Músculo pterigoideo medial
Músculo estilogloso
Nervio facial
Vena retromandibular
Arteria carótida externa
Glándula parótida
Músculo estilofaríngeo
Músculo estilohioideo
Músculo esternocleidomastoideo
Músculo digástrico (vientre posterior)
Vena yugular interna, arteria carótida interna y nervios IX, X y XII en la vaina carotídea
Ganglio simpático cervical superior
Axis (C2)
Músculo largo de la cabeza
Fascia prevertebral
Fascia bucofaríngea y espacio retrofaríngeo

© Novartis

Músculo longitudinal superior
Músculos vertical y transverso
Músculo longitudinal inferior
} de la lengua
Músculo estilogloso
Músculo buccinador
Músculos de la expresión facial
Músculo hiogloso
Músculo geniogloso
Glándula salival sublingual
Conducto submandibular
Conducto mandibular, arteria, vena y nervio alveolares inferiores
Nervio lingual
Nervio para el milohioideo
Vena satélite del nervio hipogloso (hacia la vena lingual)
Arteria lingual
Arteria facial
Nervio hipogloso (XII)
Glándula salival submandibular
Ganglio linfático submandibular
Músculo milohioideo
Vena facial
Tendón intermedio del digástrico
Músculo platisma
Hueso hioides

Sección frontal por detrás del 1.er diente molar (visión anterior) que muestra los lechos de las glándulas sublingual y submandibular

VÉANSE TAMBIÉN LÁMINAS 19, 47, 127, 128, 153

Arteria y vena temporales superficiales y nervio auriculotemporal
Ramos del nervio facial
Arteria transversa facial
Glándula parótida accesoria
Conducto parotídeo
Músculo buccinador (cortado)
Músculo masetero
Nervio lingual
Ganglio submandibular
Lengua
Frenillo de la lengua
Pliegue sublingual con aberturas de los conductos sublinguales
Carúncula sublingual con abertura del conducto submandibular
Glándula sublingual
Conducto submandibular
Arteria y vena sublinguales
Músculo milohioideo (cortado)
Músculo digástrico (vientre anterior)
Glándula submandibular
Arteria y vena faciales
Hueso hioides
Glándula parótida
Vena retromandibular
Músculo digástrico (vientre posterior)
Músculo estilohioideo
Vena yugular externa
Músculo esternocleidomastoideo
Tronco común que recibe las venas facial, retromandibular y lingual
Vena yugular interna
Arteria carótida externa

© Novartis

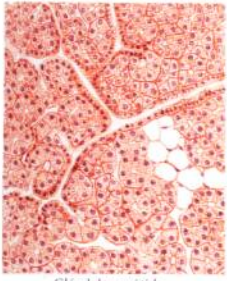

Glándula parótida: totalmente serosa

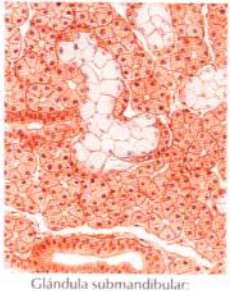

Glándula submandibular: principalmente serosa, parcialmente mucosa

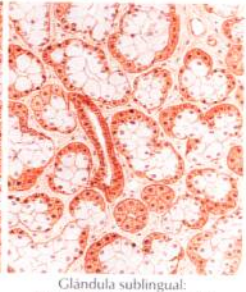

Glándula sublingual: casi completamente mucosa

Inervación aferente de la boca y faringe

VÉANSE TAMBIÉN LÁMINAS 41, 46, 53, 58, 116, 117, 119, 127, 129

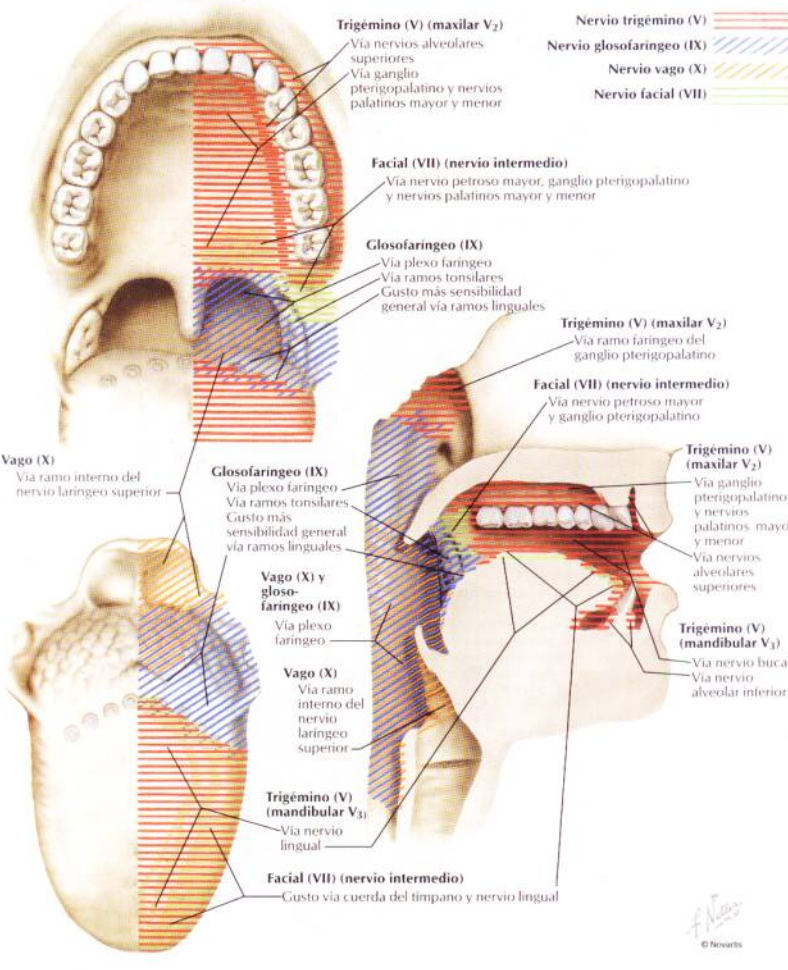

Faringe: sección media (sagital)

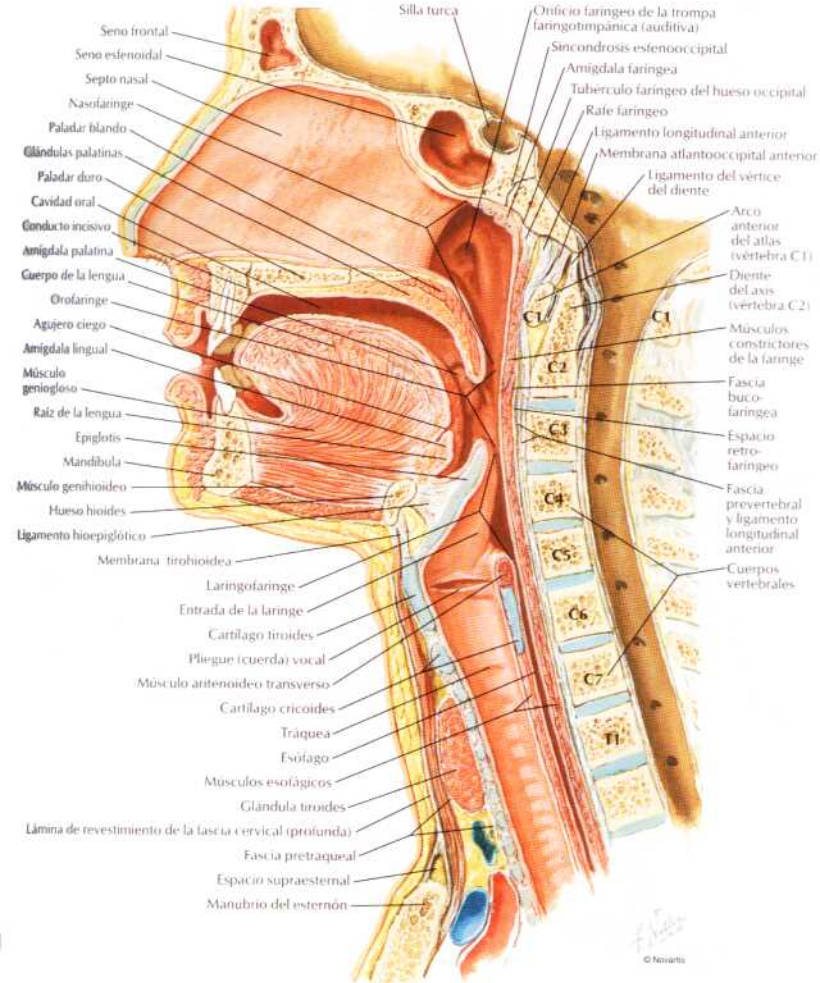

Visión medial
Sección media (sagital)

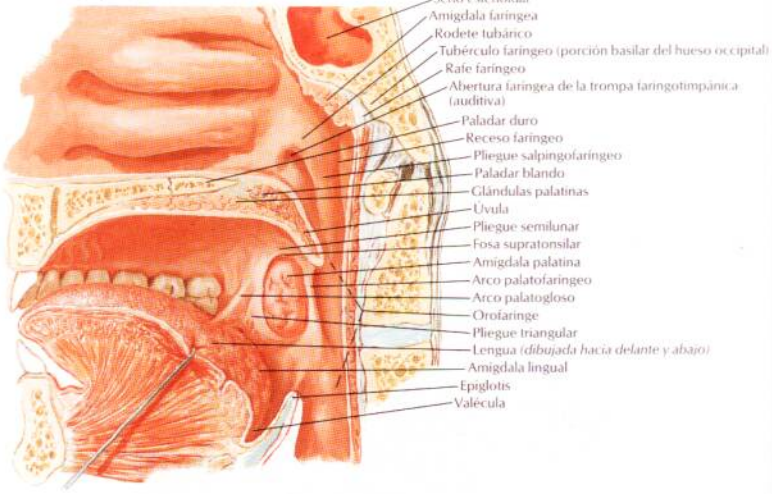

Mucosa faríngea extirpada

© Novartis

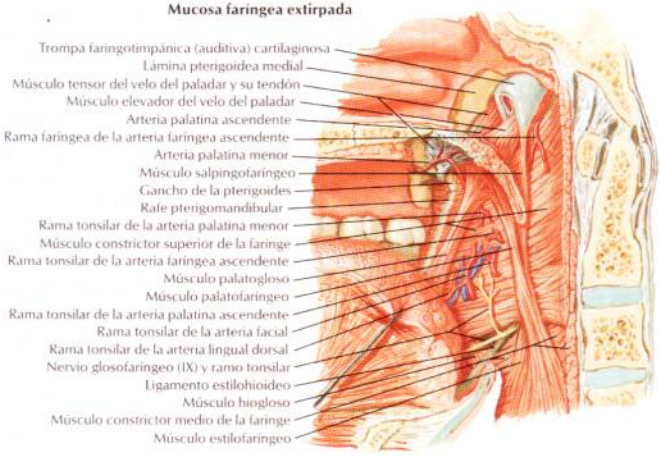

Músculos de la faringe: sección media (sagital)

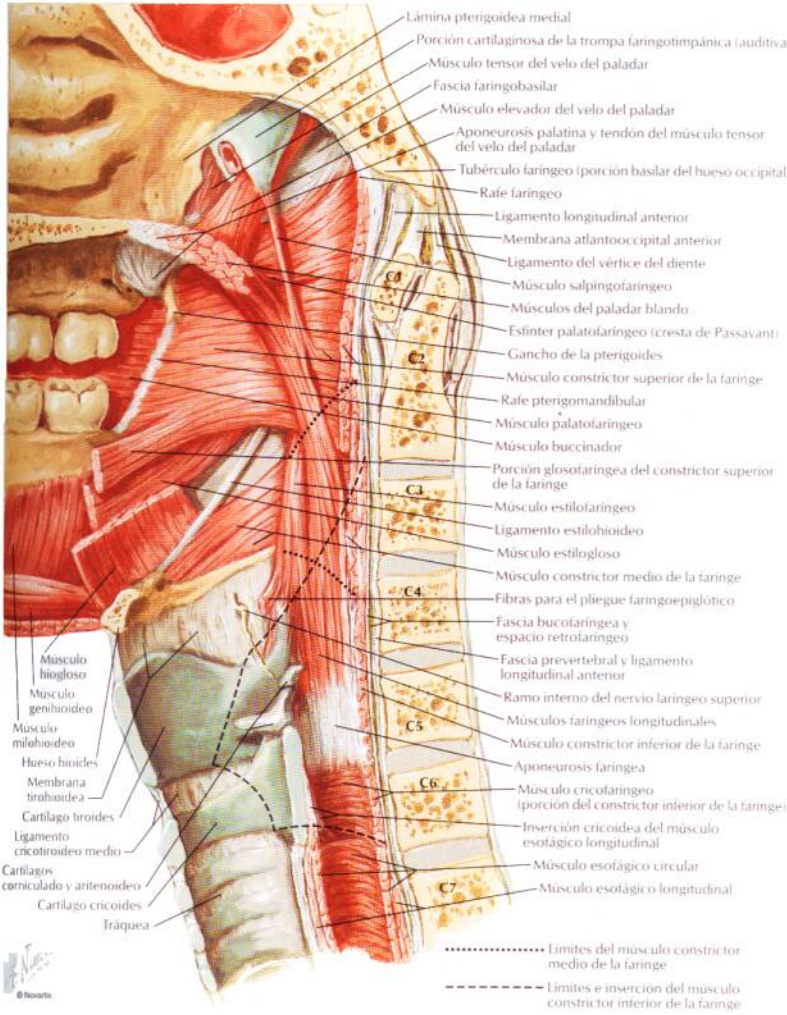

Faringe: visión posterior abierta

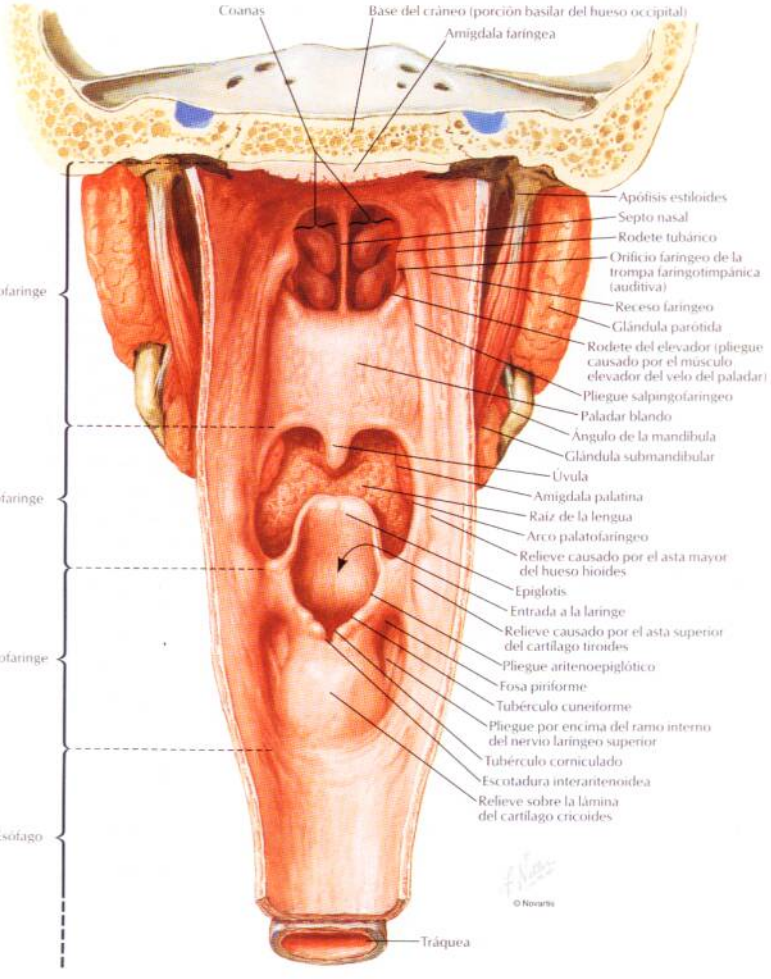

Músculos de la faringe: visión posterior abierta parcialmente

VÉASE TAMBIÉN LÁMINA 223

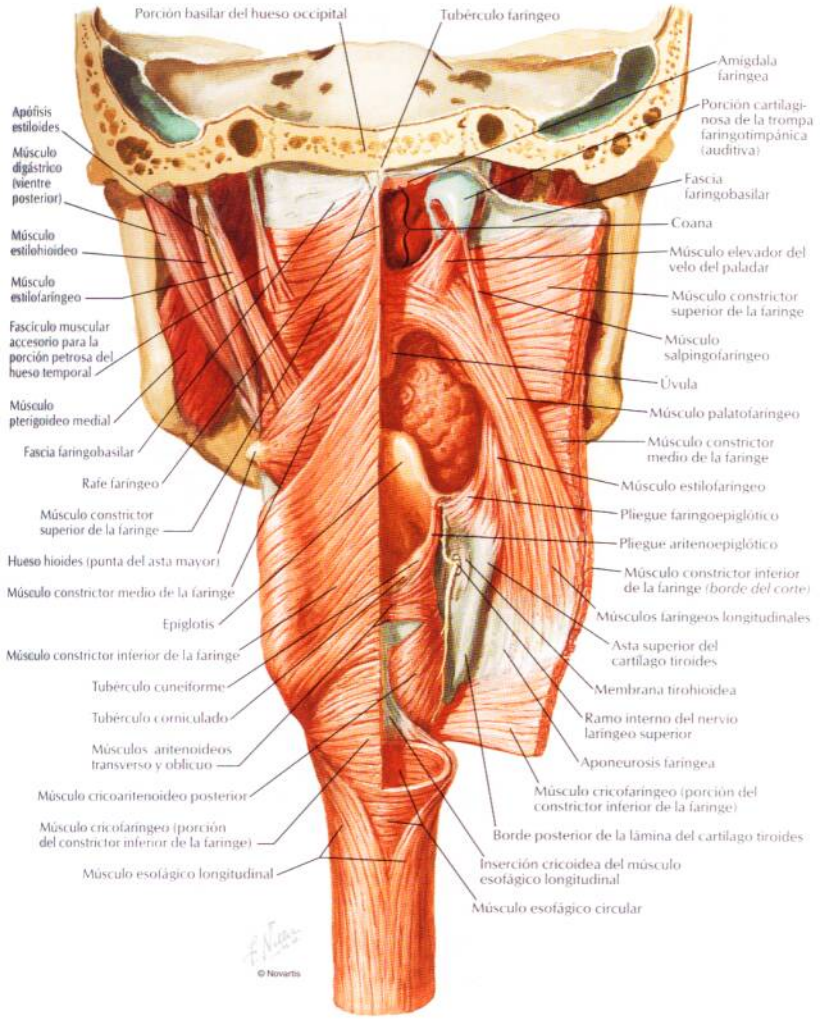

Músculos de la faringe: visión lateral

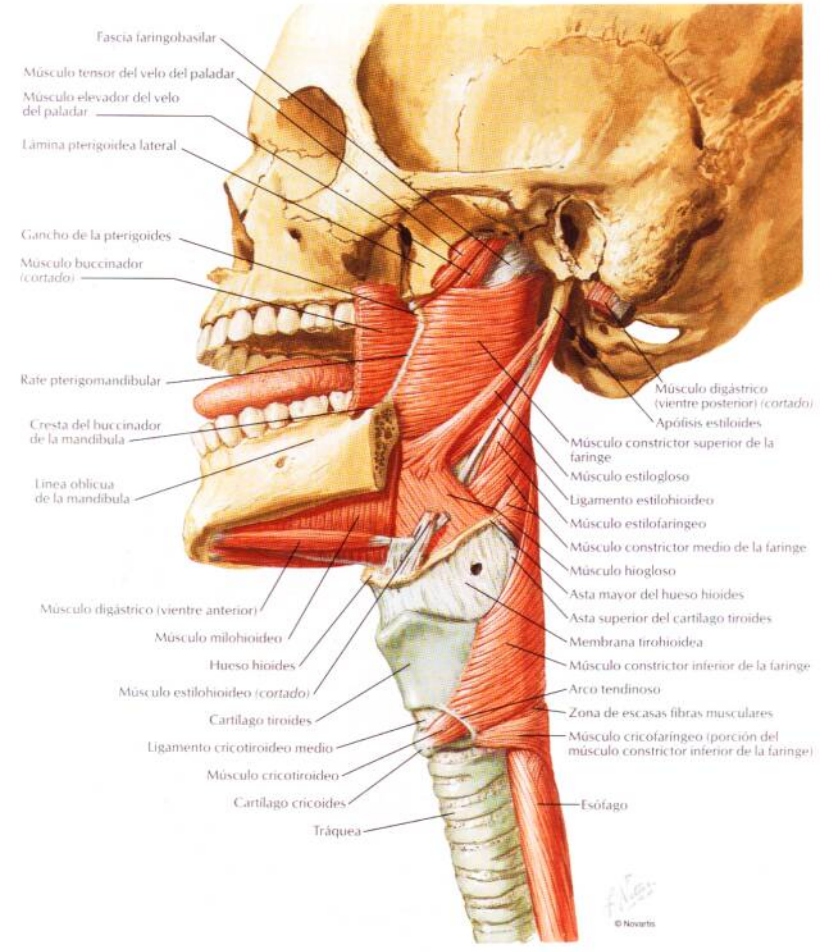

VEÁNSE TAMBIÉN LÁMINAS 29, 35

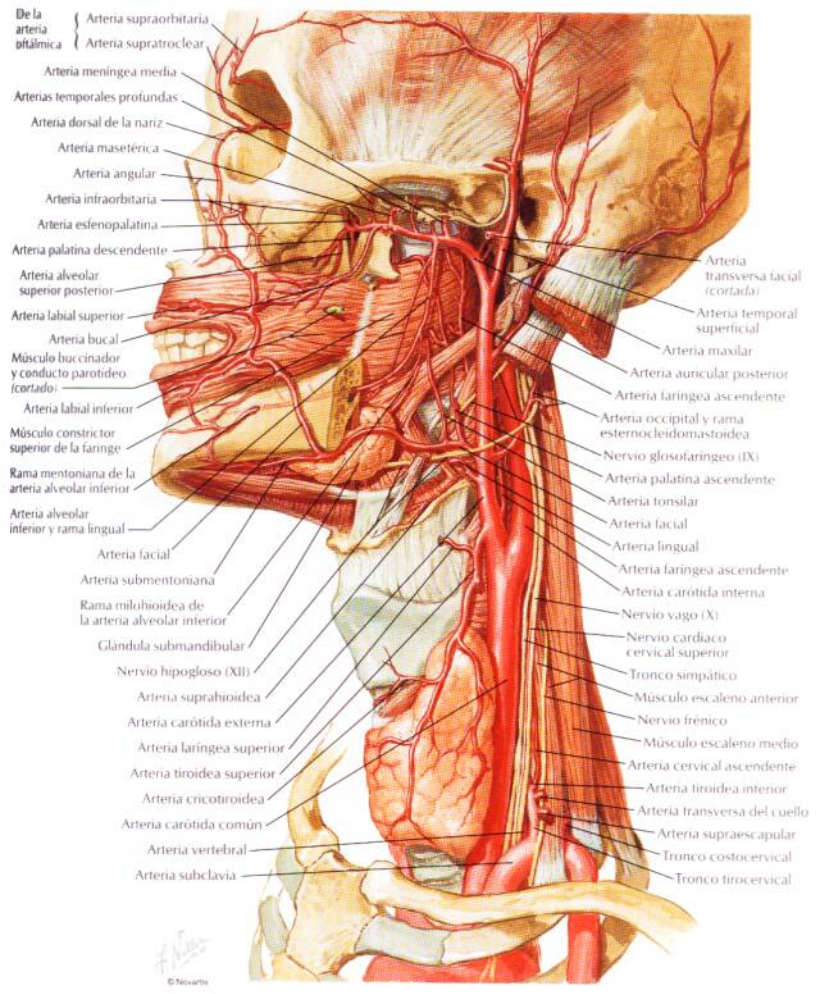

Venas de las regiones oral y faríngea

VEÁNSE TAMBIÉN LÁMINAS 17, 26, 98

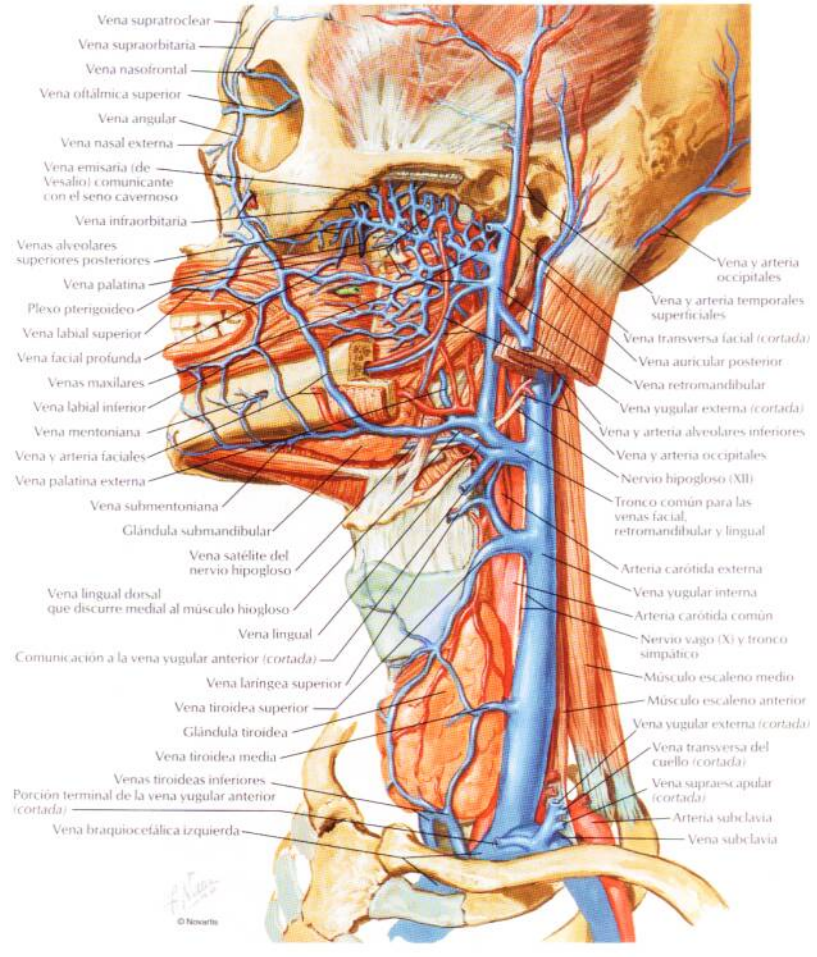

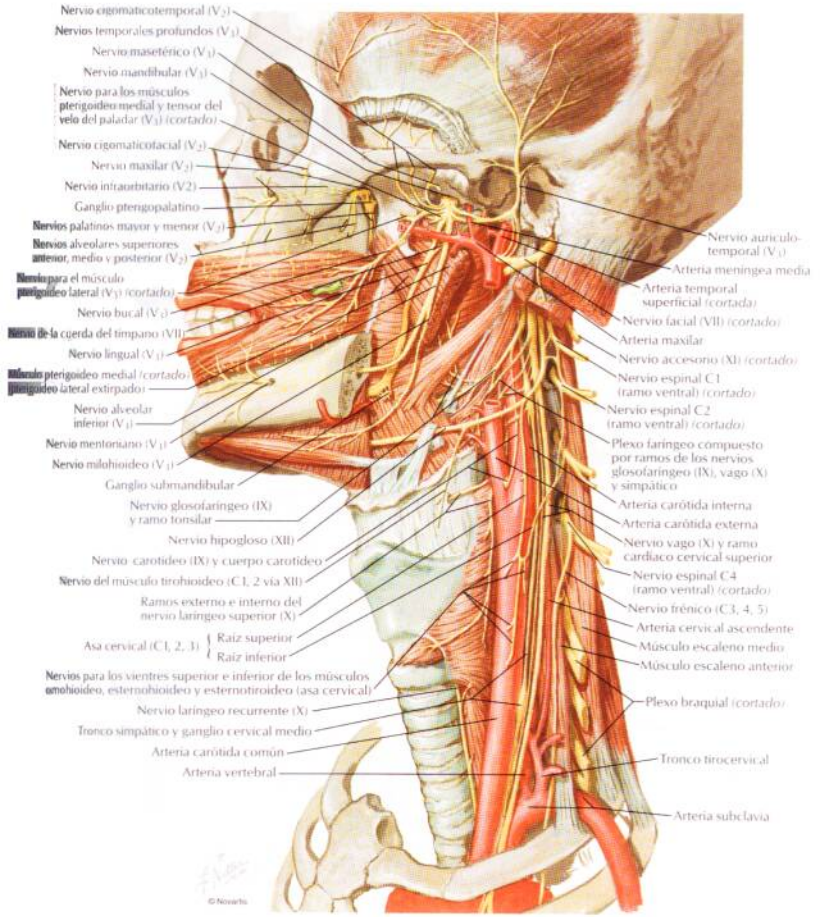
Nervio cigomaticotemporal (V_2)
Nervios temporales profundos (V_3)
Nervio masetérico (V_3)
Nervio mandibular (V_3)
Nervio para los músculos pterigoideo medial y tensor del velo del paladar (V_3) (cortado)
Nervio cigomaticofacial (V_2)
Nervio maxilar (V_2)
Nervio infraorbitario (V2)
Ganglio pterigopalatino
Nervios palatinos mayor y menor (V_2)
Nervios alveolares superiores anterior, medio y posterior (V_2)
Nervio para el músculo pterigoideo lateral (V_3) (cortado)
Nervio bucal (V_3)
Nervio de la cuerda del tímpano (VII)
Nervio lingual (V_3)
Músculo pterigoideo medial (cortado)
pterigoideo lateral extirpado)
Nervio alveolar inferior (V_3)
Nervio mentoniano (V_3)
Nervio milohioideo (V_3)
Ganglio submandibular
Nervio glosofaríngeo (IX) y ramo tonsilar
Nervio hipogloso (XII)
Nervio carotídeo (IX) y cuerpo carotídeo
Nervio del músculo tirohioideo (C1, 2 vía XII)
Ramos externo e interno del nervio laríngeo superior (X)
Asa cervical (C1, 2, 3)
Raíz superior
Raíz inferior
Nervios para los vientres superior e inferior de los músculos omohioideo, esternohioideo y esternotiroideo (asa cervical)
Nervio laríngeo recurrente (X)
Tronco simpático y ganglio cervical medio
Arteria carótida común
Arteria vertebral
Nervio auriculo-temporal (V_3)
Arteria meníngea media
Arteria temporal superficial (cortada)
Nervio facial (VII) (cortado)
Arteria maxilar
Nervio accesorio (XI) (cortado)
Nervio espinal C1 (ramo ventral) (cortado)
Nervio espinal C2 (ramo ventral) (cortado)
Plexo faríngeo compuesto por ramos de los nervios glosofaríngeo (IX), vago (X) y simpático
Arteria carótida interna
Arteria carótida externa
Nervio vago (X) y ramo cardíaco cervical superior
Nervio espinal C4 (ramo ventral) (cortado)
Nervio frénico (C3, 4, 5)
Arteria cervical ascendente
Músculo escaleno medio
Músculo escaleno anterior
Plexo braquial (cortado)
Tronco tirocervical
Arteria subclavia
© Novartis

Vasos y nódulos linfáticos de la cabeza y cuello

VÉASE TAMBIÉN LÁMINA 197

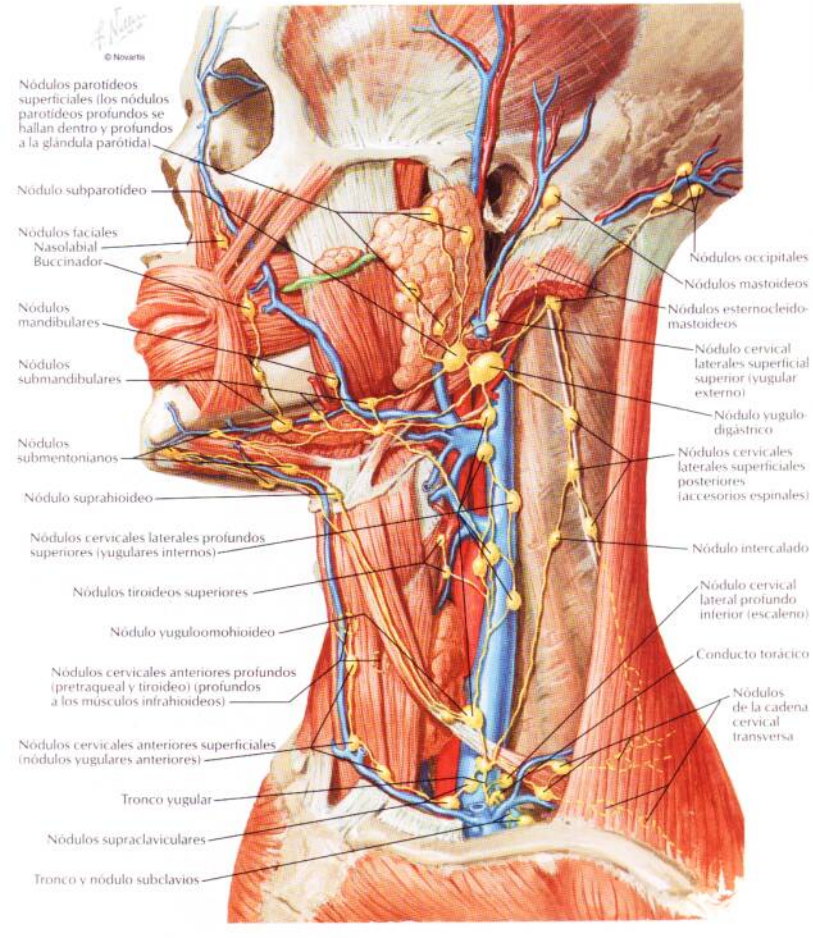

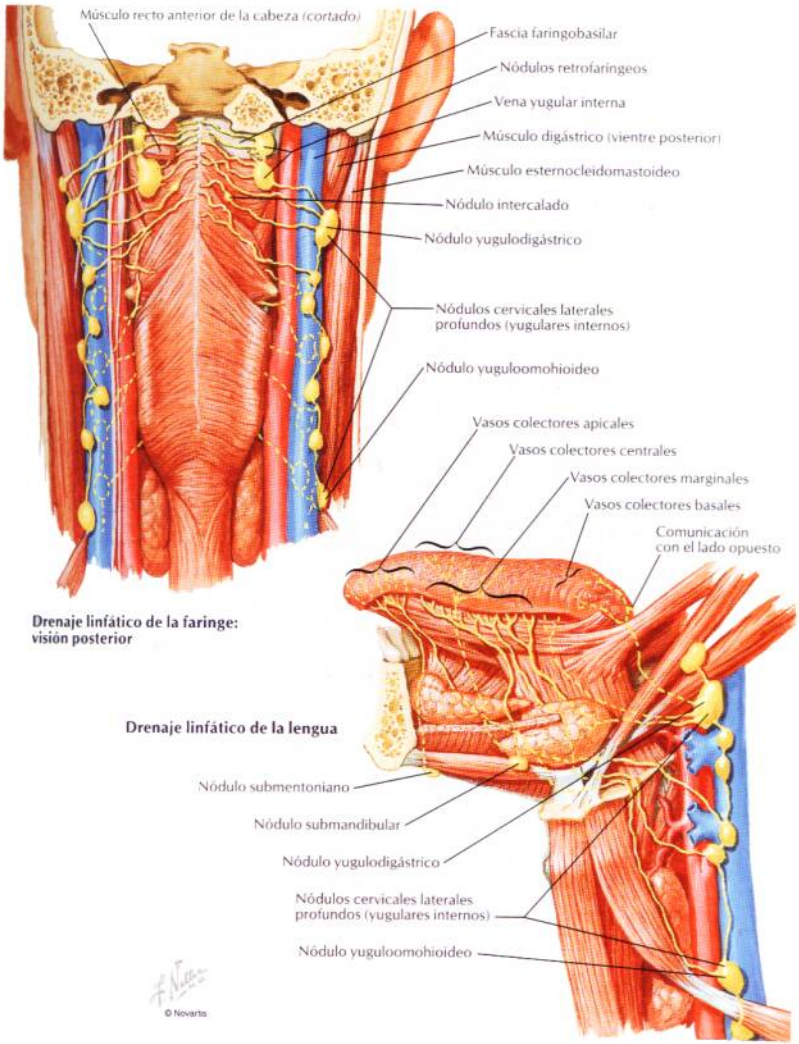
Músculo recto anterior de la cabeza (cortado)
Fascia faringobasilar
Nódulos retrofaríngeos
Vena yugular interna
Músculo digástrico (vientre posterior)
Músculo esternocleidomastoideo
Nódulo intercalado
Nódulo yugulodigástrico
Nódulos cervicales laterales profundos (yugulares internos)
Nódulo yuguloomohioideo
Vasos colectores apicales
Vasos colectores centrales
Vasos colectores marginales
Vasos colectores basales
Comunicación con el lado opuesto
Drenaje linfático de la faringe: visión posterior
Drenaje linfático de la lengua
Nódulo submentoniano
Nódulo submandibular
Nódulo yugulodigástrico
Nódulos cervicales laterales profundos (yugulares internos)
Nódulo yuguloomohioideo
© Novartis

Glándula tiroides: visión anterior

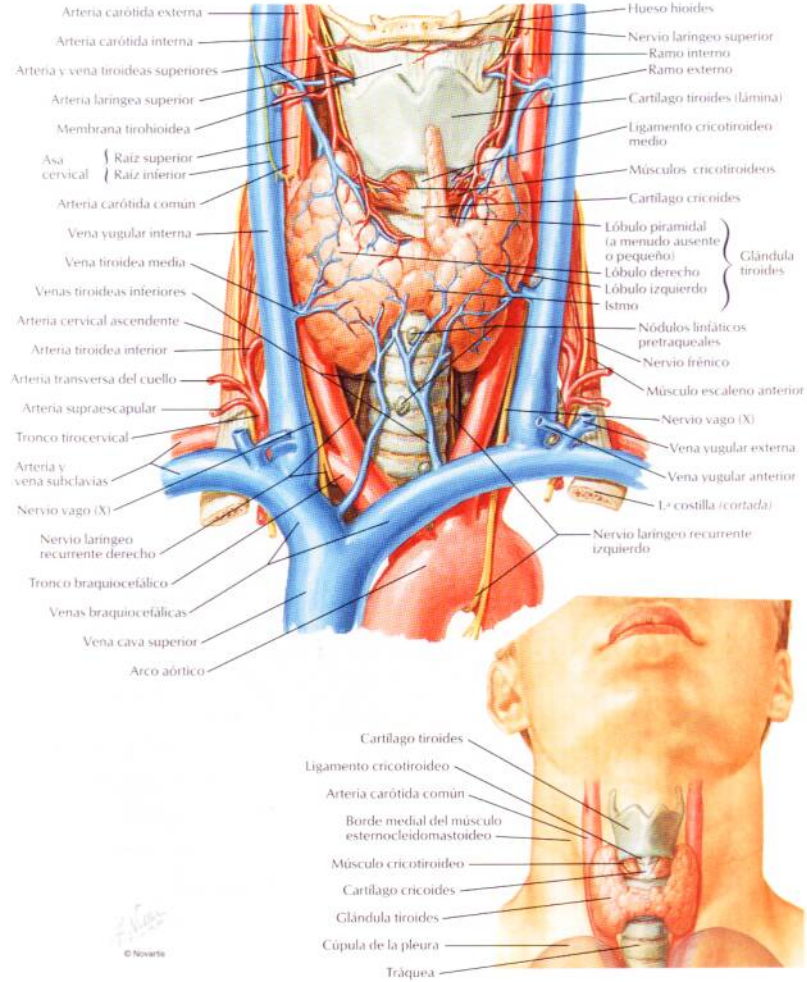

Glándula tiroides y faringe: visión posterior

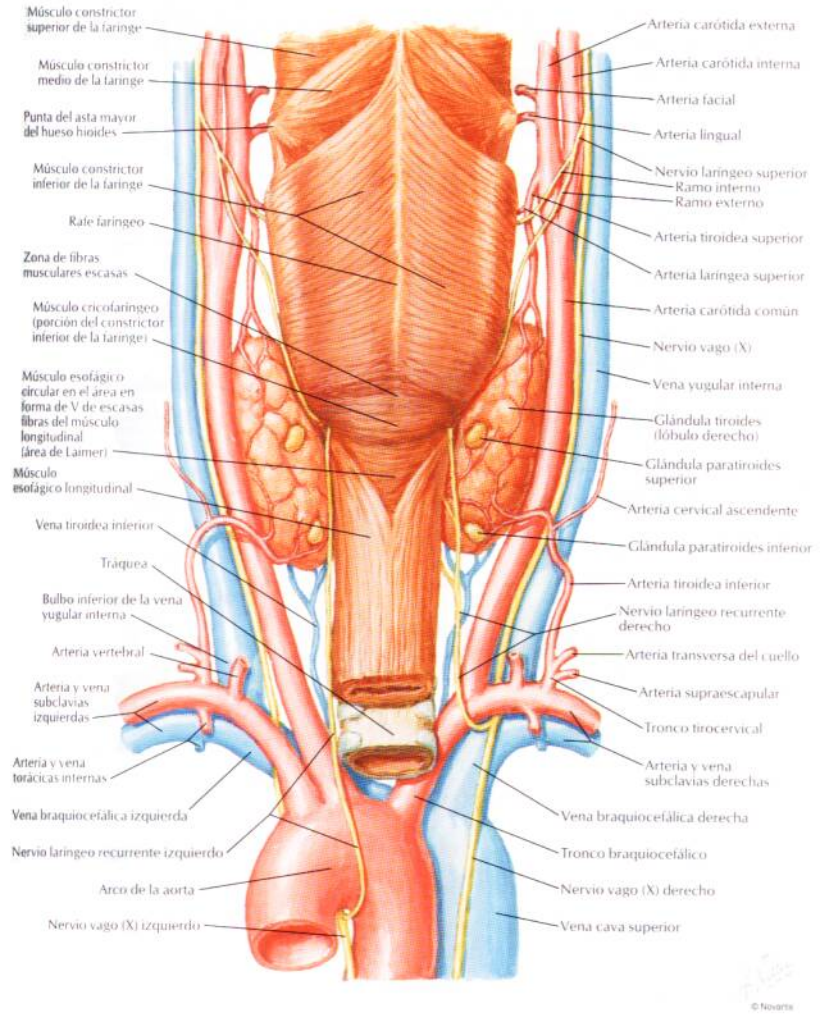

Glándulas paratiroides

VÉASE TAMBIÉN LÁMINA 74

Visión posterior

Membrana tirohioidea
Hueso hioides
Nervio laríngeo superior
Ramo interno
Ramo externo
Nervio vago (X)
Epiglotis
Arteria tiroidea superior
Arteria carótida común
Cápsula fibrosa de la glándula tiroides *(cortada)*
Glándula paratiroides superior
Lóbulo izquierdo de la glándula tiroides
Arteria cervical ascendente
Glándula paratiroides inferior
Nervio laríngeo recurrente
Esófago
Arteria subclavia
Tráquea
Arteria carótida externa
Arteria carótida interna
Arteria tiroidea superior
Arteria laríngea superior
Músculo constrictor inferior de la faringe *(cortado)*
Arteria carótida común
Cápsula fibrosa de la glándula tiroides *(cortada)*
Músculo cricofaríngeo (porción del constrictor inferior de la faringe)
Glándula paratiroides superior
Lóbulo derecho de la glándula tiroides
Glándula paratiroides inferior (localizada más caudalmente, o incluso en el mediastino)
Arteria tiroidea inferior
Nervio laríngeo recurrente
Arteria transversa del cuello
Arteria supraescapular
Tronco tirocervical
Arteria vertebral
Arteria subclavia
Tronco braquiocefálico

Visión lateral derecha

Arteria carótida externa
Arteria laríngea superior
Arteria tiroidea superior *(cortada)*
Músculo constrictor inferior de la faringe
Arteria carótida común
Vena yugular interna
Arteria tiroidea inferior
Nervio laríngeo recurrente
Esófago
Ramo interno del nervio laríngeo superior
Ramo externo del nervio laríngeo superior
Glándula paratiroides superior
Glándula tiroides (lóbulo derecho) *(traccionada anteriormente)*
Glándula paratiroides inferior

© Novartis

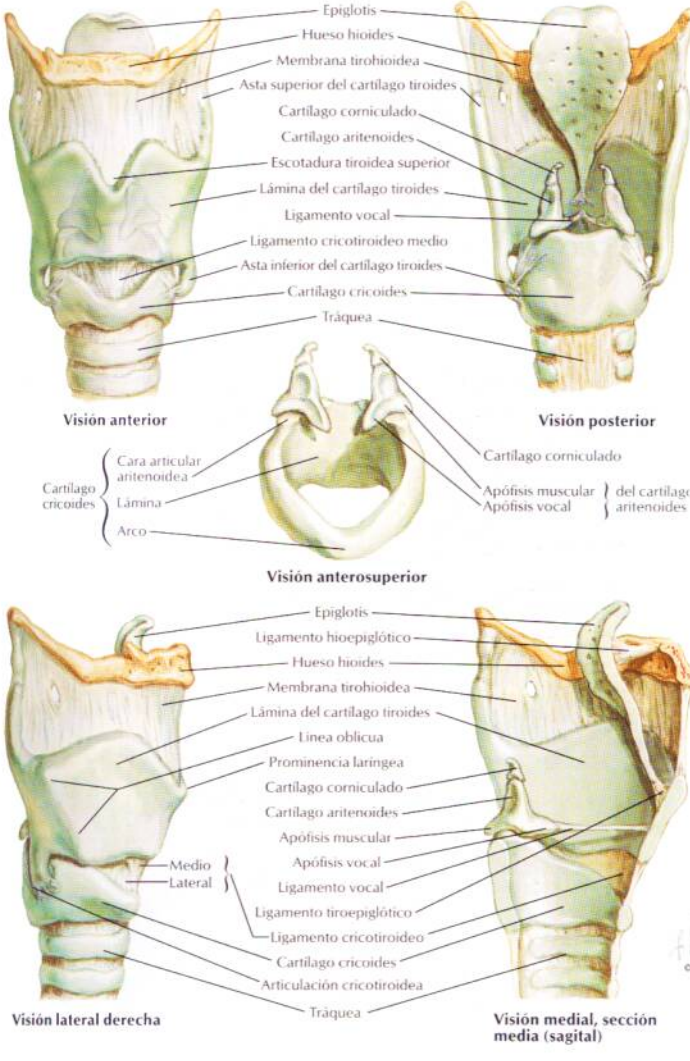
Epiglotis
Hueso hioides
Membrana tirohioidea
Asta superior del cartílago tiroides
Cartílago corniculado
Cartílago aritenoides
Escotadura tiroidea superior
Lámina del cartílago tiroides
Ligamento vocal
Ligamento cricotiroideo medio
Asta inferior del cartílago tiroides
Cartílago cricoides
Tráquea
Visión anterior
Visión posterior
Cara articular antenoidea
Cartílago cricoides
Lámina
Arco
Cartílago corniculado
Apófisis muscular
Apófisis vocal
del cartílago aritenoides
Visión anterosuperior
Epiglotis
Ligamento hioepiglótico
Hueso hioides
Membrana tirohioidea
Lámina del cartílago tiroides
Línea oblicua
Prominencia laríngea
Cartílago corniculado
Cartílago aritenoides
Apófisis muscular
Apófisis vocal
Ligamento vocal
Medio
Lateral
Ligamento tiroepiglótico
Ligamento cricotiroideo
Cartílago cricoides
Articulación cricotiroidea
Tráquea
© Novartis
Visión lateral derecha
Visión medial, sección media (sagital)

Músculos intrínsecos de la laringe

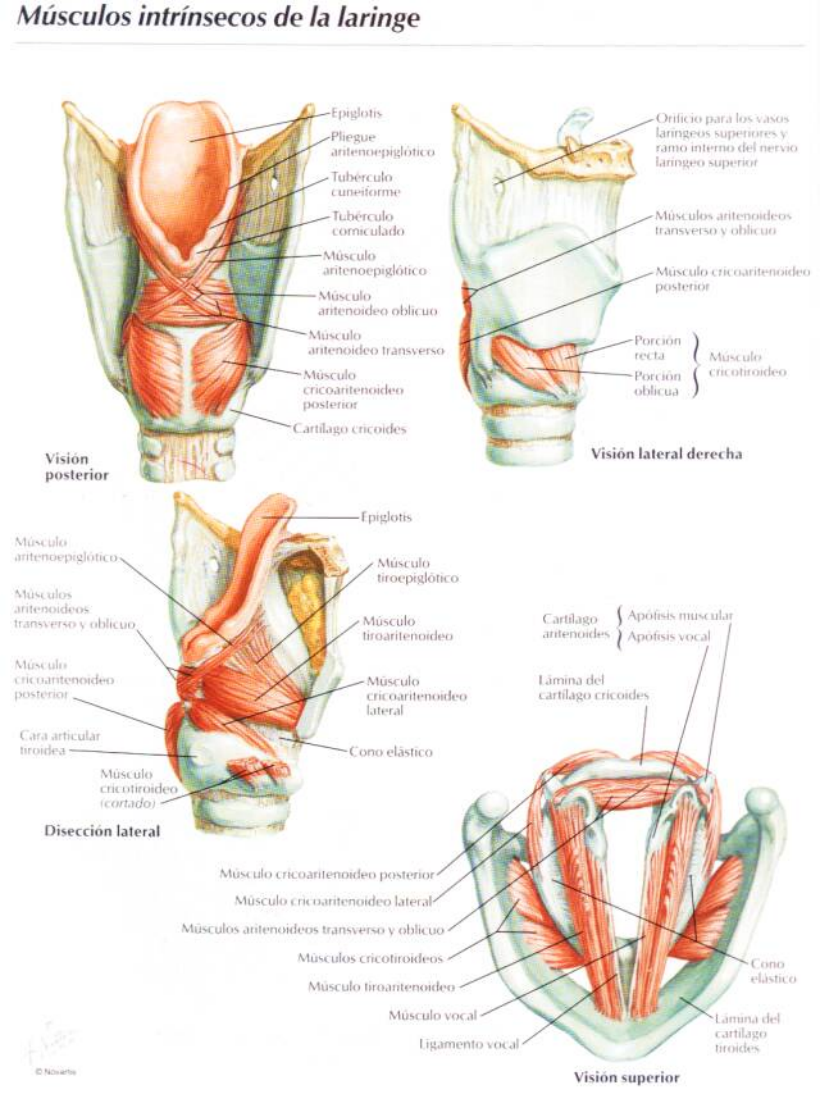

Acción de los músculos intrínsecos de la laringe

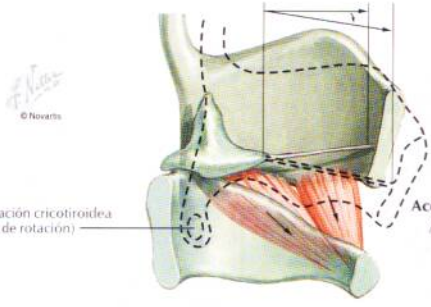

Acción de los músculos cricotiroideos
Alargamiento (aumento de la tensión) de los ligamentos vocales

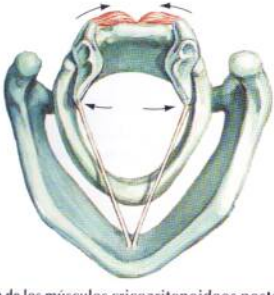

Acción de los músculos cricoaritenoideos posteriores
Abducción de los ligamentos vocales

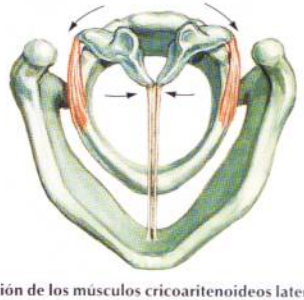

Acción de los músculos cricoaritenoideos laterales
Aducción de los ligamentos vocales

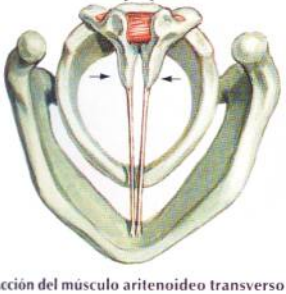

Acción del músculo aritenoideo transverso
Aducción de los ligamentos vocales

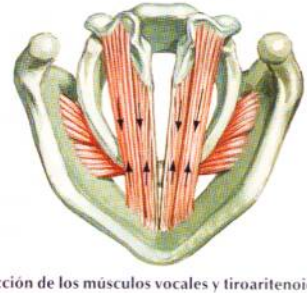

Acción de los músculos vocales y tiroaritenoideos
Acortamiento (relajación) de los ligamentos vocales

Nervios de la laringe

VEÁNSE TAMBIÉN LÁMINAS 68, 69, 70, 223

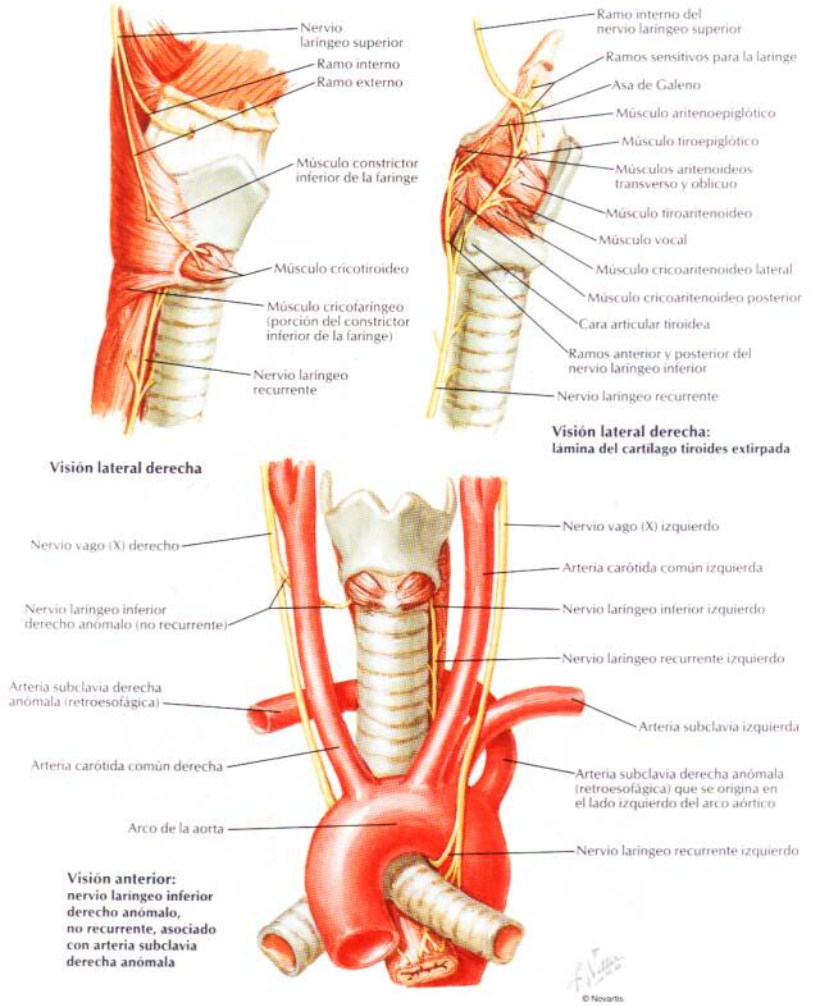

Visión lateral derecha

Visión lateral derecha: lámina del cartílago tiroides extirpada

Visión anterior: nervio laríngeo inferior derecho anómalo, no recurrente, asociado con arteria subclavia derecha anómala

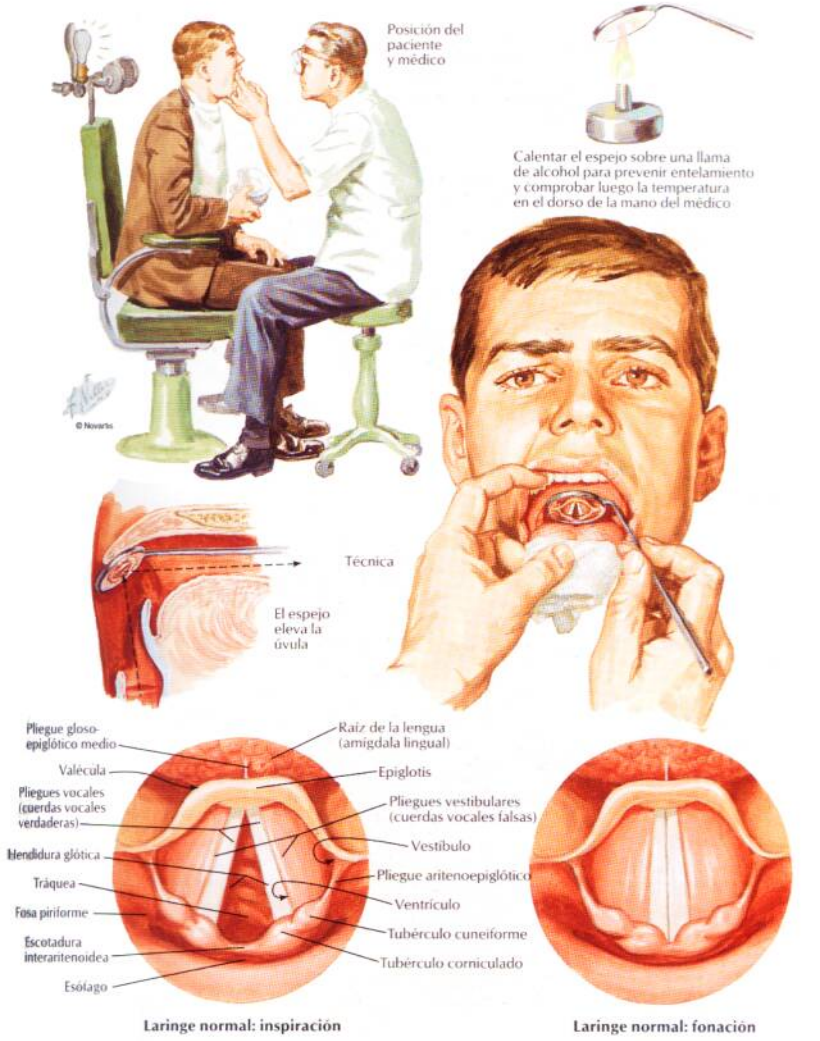

Laringe normal: inspiración

Laringe normal: fonación

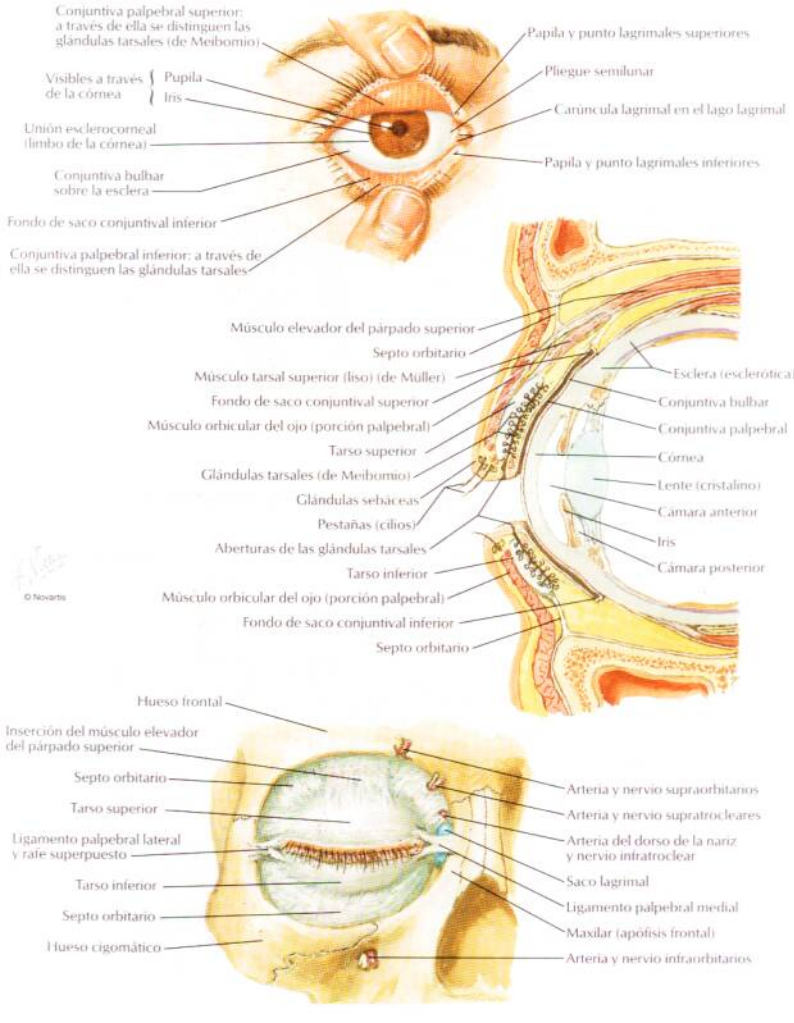
Conjuntiva palpebral superior: a través de ella se distinguen las glándulas tarsales (de Meibomio)
Visibles a través de la córnea
Pupila
Iris
Unión esclerocorneal (limbo de la córnea)
Conjuntiva bulbar sobre la esclera
Fondo de saco conjuntival inferior
Conjuntiva palpebral inferior: a través de ella se distinguen las glándulas tarsales
Papila y punto lagrimales superiores
Pliegue semilunar
Carúncula lagrimal en el lago lagrimal
Papila y punto lagrimales inferiores
Músculo elevador del párpado superior
Septo orbitario
Músculo tarsal superior (liso) (de Müller)
Fondo de saco conjuntival superior
Músculo orbicular del ojo (porción palpebral)
Tarso superior
Glándulas tarsales (de Meibomio)
Glándulas sebáceas
Pestañas (cilios)
Aberturas de las glándulas tarsales
Tarso inferior
Músculo orbicular del ojo (porción palpebral)
Fondo de saco conjuntival inferior
Septo orbitario
Esclera (esclerótica)
Conjuntiva bulbar
Conjuntiva palpebral
Córnea
Lente (cristalino)
Cámara anterior
Iris
Cámara posterior
Hueso frontal
Inserción del músculo elevador del párpado superior
Septo orbitario
Tarso superior
Ligamento palpebral lateral y rafe superpuesto
Tarso inferior
Septo orbitario
Hueso cigomático
Arteria y nervio supraorbitarios
Arteria y nervio supratrocleares
Arteria del dorso de la nariz y nervio infratroclear
Saco lagrimal
Ligamento palpebral medial
Maxilar (apófisis frontal)
Arteria y nervio infraorbitarios

© Novartis

VÉANSE TAMBIÉN LÁMINAS 40, 127

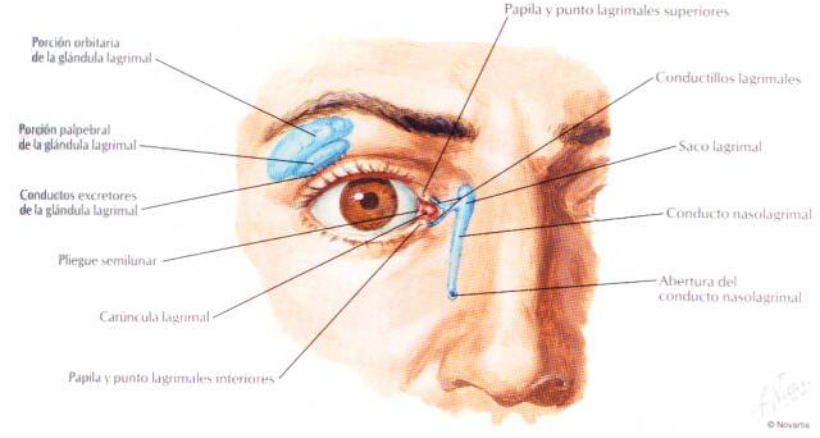

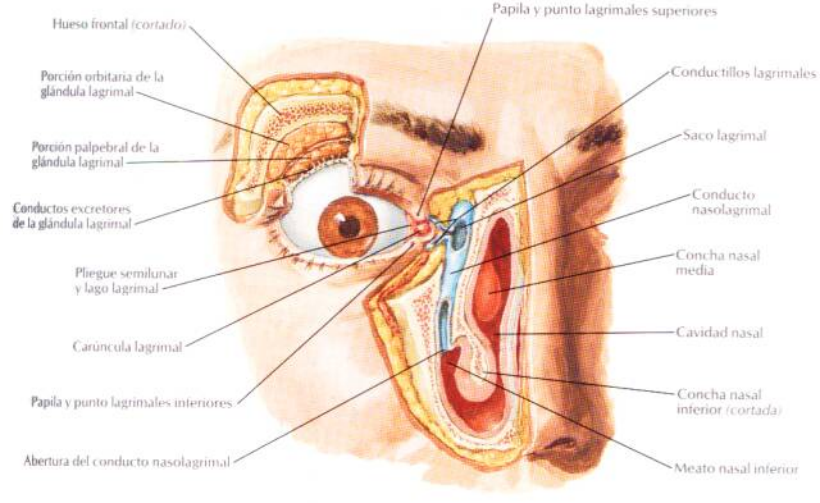

Fascias de la órbita y globo ocular

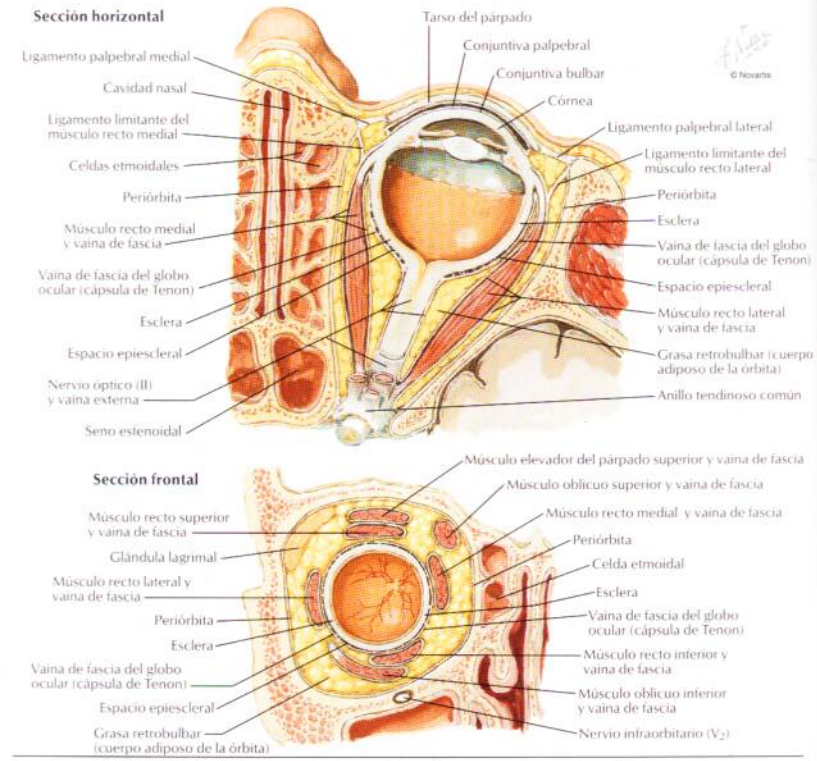

Visión lateral derecha

Músculo oblicuo superior
Músculo elevador del párpado superior
Músculo recto superior
Músculo recto medial
Anillo tendinoso común
Músculo recto lateral *(cortado)*
Músculo recto inferior
Tróclea (polea)
Nervio óptico (II)
Músculo recto lateral *(cortado)*
Músculo oblicuo inferior

Visión superior

Tarso superior
Músculo elevador del párpado superior *(cortado)*
Músculo oblicuo superior
Músculo recto superior *(cortado)*
Músculo recto medial
Músculo recto lateral
Músculo recto inferior
Nervio óptico (II)
Anillo tendinoso común
Músculo recto superior *(cortado)*
Músculo elevador del párpado superior *(cortado)*

© Novartis

Inervación y acción de los músculos extrínsecos del ojo: visión anterior

Músculo oblicuo superior — **Nervio troclear (IV)**

Nervio oculomotor (III):
- Músculo elevador del párpado superior
- Músculo recto superior
- Músculo recto medial
- Músculo recto inferior
- Músculo oblicuo inferior

Músculo recto lateral — **Nervio abducens (VI)**

Nota: las flechas indican la dirección del movimiento del ojo producido por cada músculo

Arterias y venas de la órbita y párpados

VEÁNSE TAMBIÉN LÁMINAS 17, 98

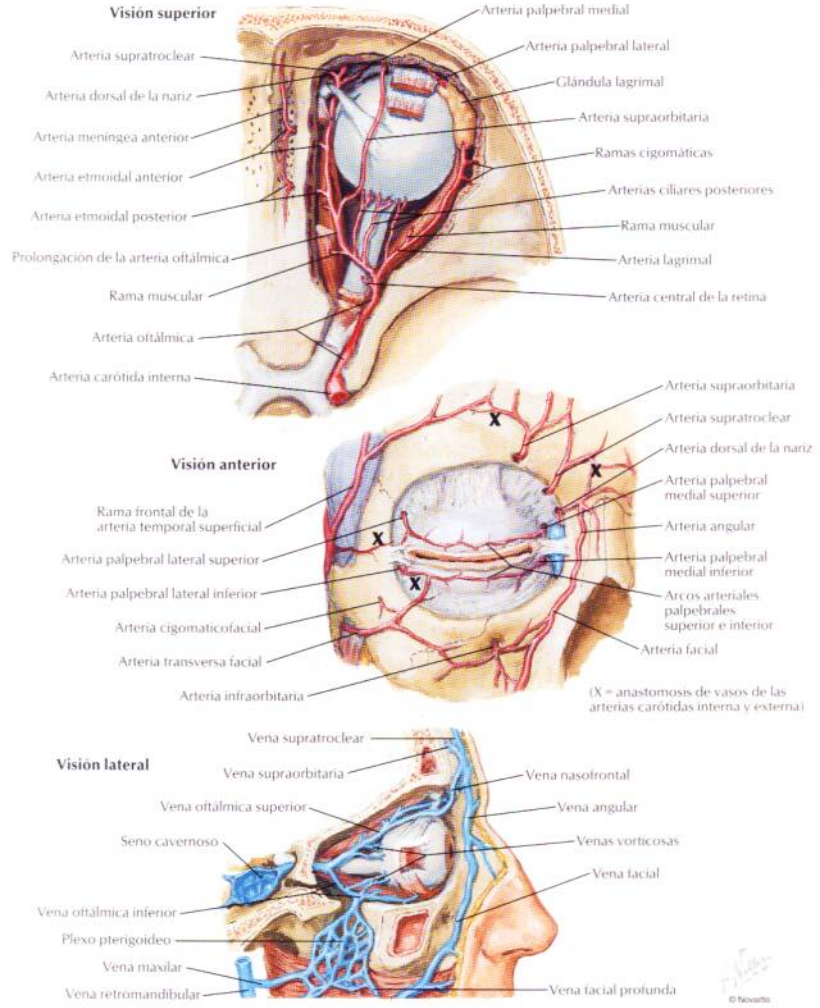

VEÁNSE TAMBIÉN LÁMINAS 40, 115, 126

Visión superior

Nervio supratroclear
Músculo recto medial
Músculo oblicuo superior
Nervio infratroclear
Nervio nasociliar
Nervio troclear (IV)
Anillo tendinoso común
Nervio oftálmico (V_1)
Nervio óptico (II)
Arteria carótida interna y plexo nervioso
Nervio oculomotor (III)
Nervio troclear (IV)
Nervio abducens (VI)
Tienda del cerebelo

Ramo medial
Ramo lateral
} Nervio supraorbitario
Músculo elevador del párpado superior
Músculo recto superior
Glándula lagrimal
Nervio lagrimal
Músculo recto lateral
Nervio frontal
Nervio maxilar (V_2)
Ramo meningeo del nervio maxilar
Nervio mandibular (V_3)
Nervio petroso menor
Ramo meningeo del nervio mandibular
Nervio petroso mayor
Ganglio trigeminal (semilunar)
Nervio tentorial (meningeo) ramo del nervio oftálmico

© Novartis

Visión superior: músculos elevador del párpado superior, recto superior y oblicuo superior parcialmente cortados

Nervio supratroclear *(cortado)*
Ramos del nervio supraorbitario *(cortados)*
Nervio infratroclear
Nervio etmoidal anterior
Nervio óptico (II)
Nervio etmoidal posterior
Ramo superior del nervio oculomotor (III) *(cortado)*
Nervio nasociliar
Plexo carotídeo interno
Nervio troclear (IV) *(cortado)*
Nervio oculomotor (III)
Nervio abducens (VI)

Nervios ciliares largos
Nervios ciliares cortos
Nervio lagrimal
Ganglio ciliar
Raíz parasimpática del ganglio ciliar (del ramo inferior del nervio oculomotor)
Raíz simpática del ganglio ciliar (del plexo carotídeo interno)
Raíz sensitiva del ganglio ciliar (del nervio nasociliar)
Ramos para los músculos rectos inferior y medial
Nervio abducens (VI)
Ramo inferior del nervio oculomotor (III)
Nervio lagrimal
Nervio frontal *(cortado)*
Nervio oftálmico (V_1)

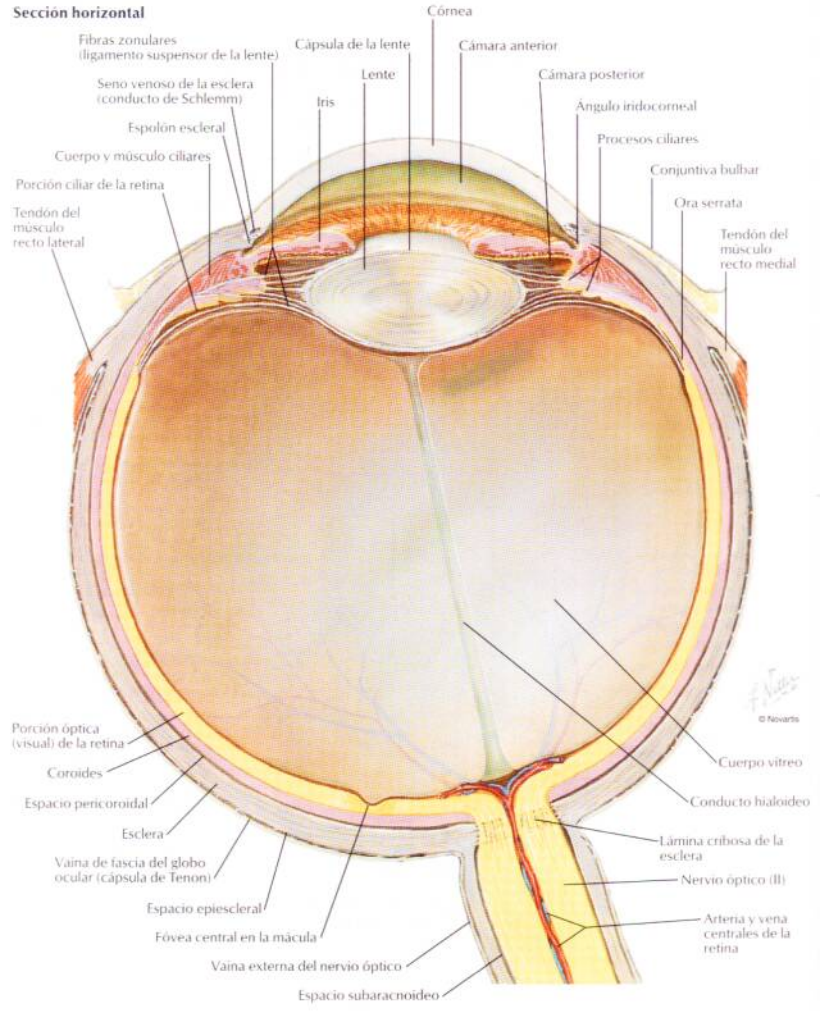
Sección horizontal
Córnea
Fibras zonulares (ligamento suspensor de la lente)
Cápsula de la lente
Cámara anterior
Seno venoso de la esclera (conducto de Schlemm)
Lente
Cámara posterior
Iris
Ángulo iridocorneal
Espolón escleral
Procesos ciliares
Cuerpo y músculo ciliares
Conjuntiva bulbar
Porción ciliar de la retina
Ora serrata
Tendón del músculo recto lateral
Tendón del músculo recto medial
© Novartis
Porción óptica (visual) de la retina
Cuerpo vítreo
Coroides
Conducto hialoideo
Espacio pericoroidal
Esclera
Lámina cribosa de la esclera
Vaina de fascia del globo ocular (cápsula de Tenon)
Nervio óptico (II)
Espacio epiescleral
Arteria y vena centrales de la retina
Fóvea central en la mácula
Vaina externa del nervio óptico
Espacio subaracnoideo

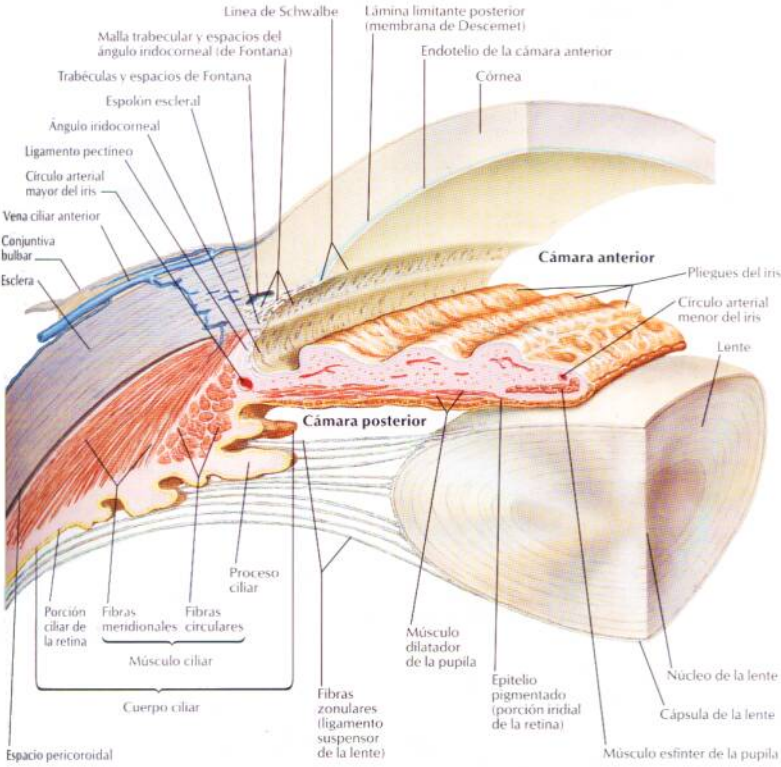

Nota: para mayor claridad sólo se muestra un plano de fibras zonulares; de hecho las fibras rodean por completo la circunferencia de la lente

© Novartis

Ángulo iridocorneal de la cámara anterior del ojo

Espejo gonioscópico de Goldmann

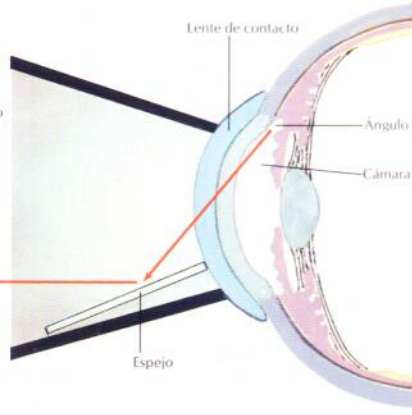

© Novartis

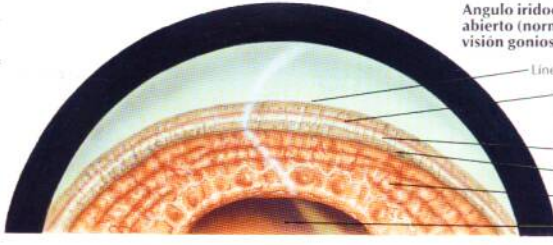

Ángulo iridocorneal abierto (normal): visión gonioscópica

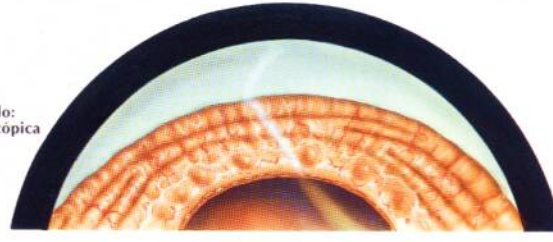

Ángulo cerrado: visión gonioscópica

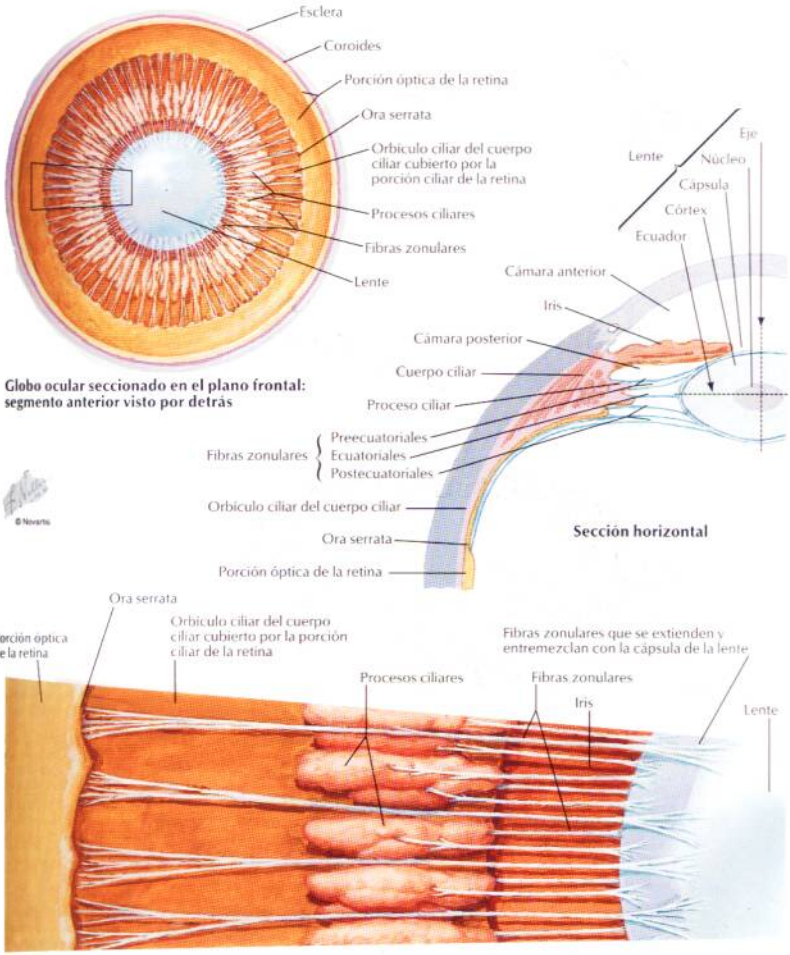

Aumento del segmento encuadrado en la ilustración superior (semiesquemático)

Arterias y venas intrínsecas del ojo

VÉASE TAMBIÉN LÁMINA 80

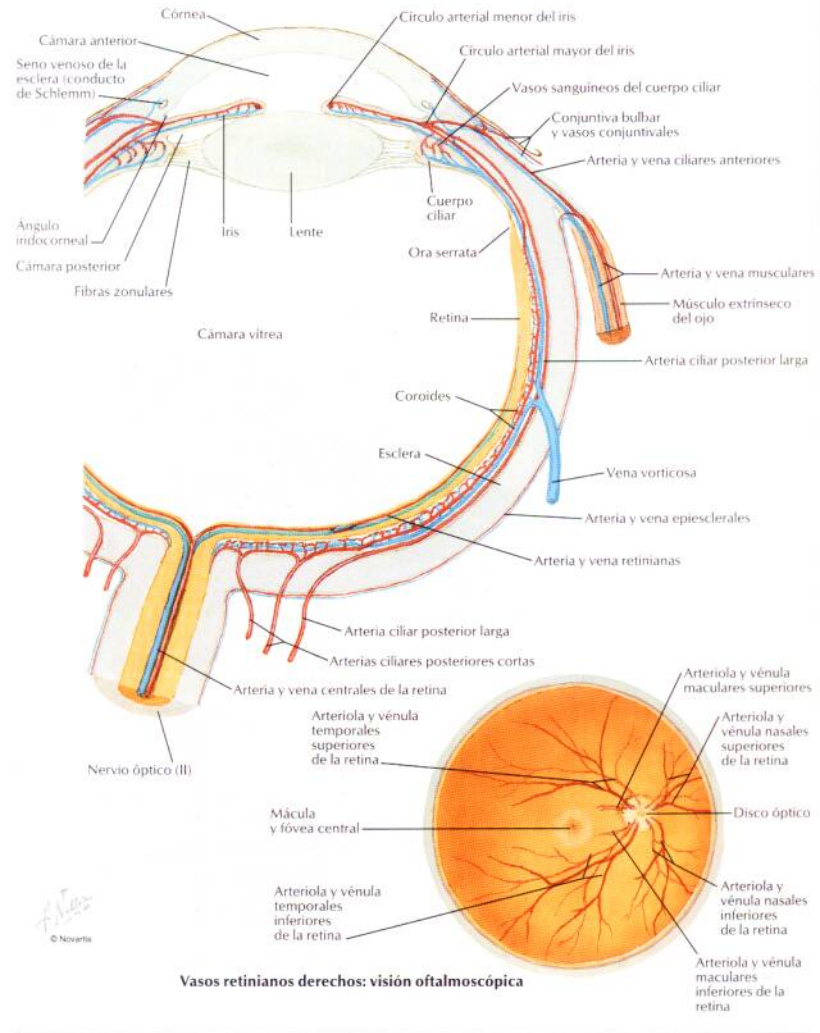

Vasos retinianos derechos: visión oftalmoscópica

Sección frontal

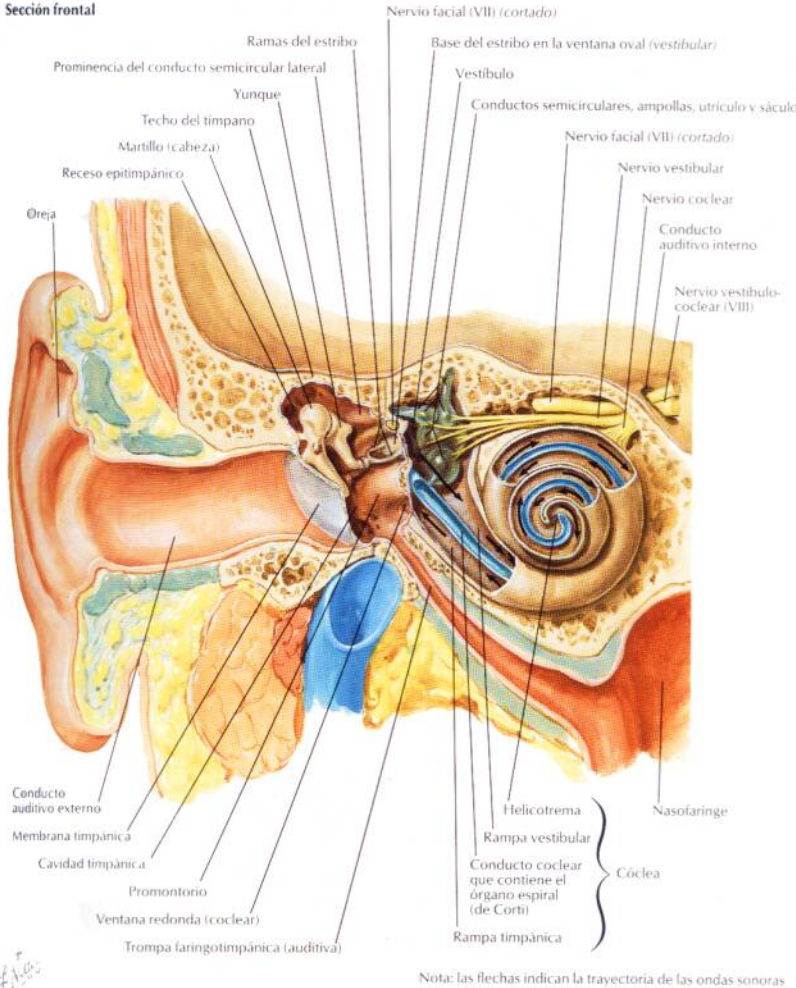

Nota: las flechas indican la trayectoria de las ondas sonoras

© Novartis

Oído externo y cavidad timpánica

Oreja derecha

Membrana timpánica derecha (timpano) vista a través de un espéculo

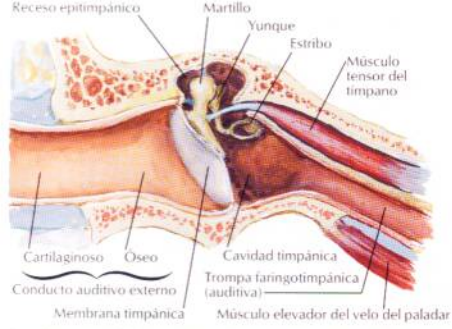

Sección coronal oblicua del conducto auditivo externo y oído medio

Visión del interior de la cavidad timpánica tras extirpar la membrana timpánica

Huesecillos del oído

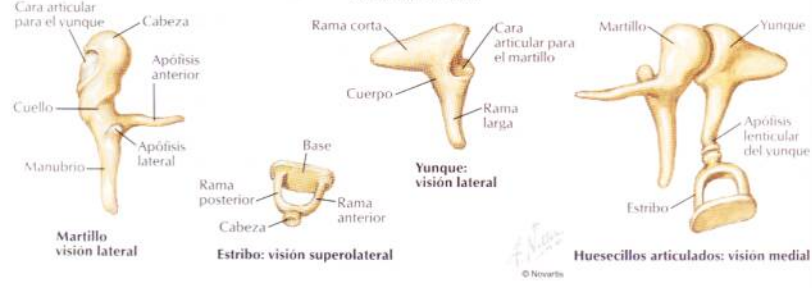

© Novartis

VEÁNSE TAMBIÉN LÁMINAS 41, 117, 118, 129

Pared lateral de la cavidad timpánica: visión medial (interna)

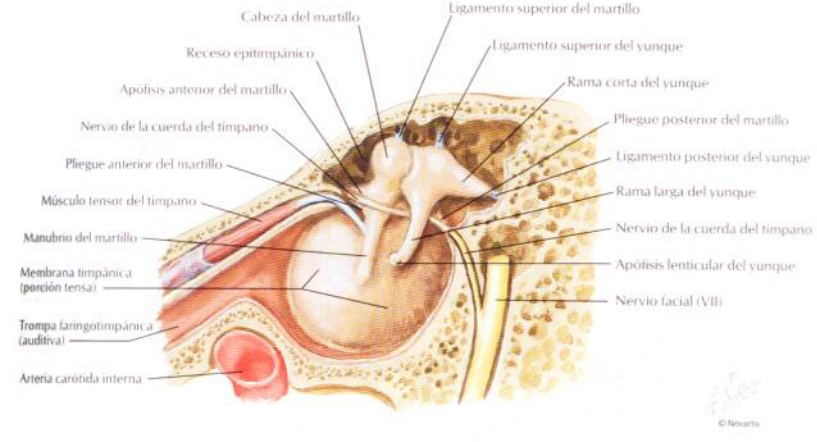

Pared medial de la cavidad timpánica: visión lateral

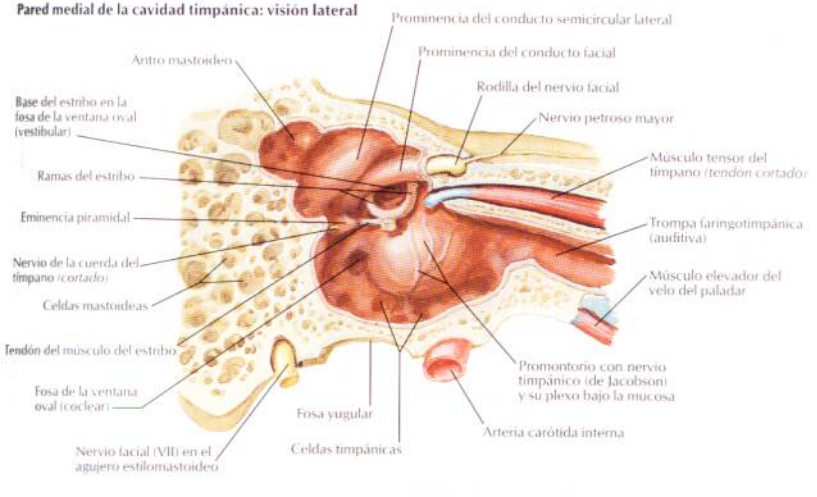

Laberintos óseo y membranoso

VEÁSE TAMBIÉN LÁMINA 118

Laberinto óseo derecho (cápsula ótica), visión anterolateral: se ha extirpado el hueso esponjoso que le rodea

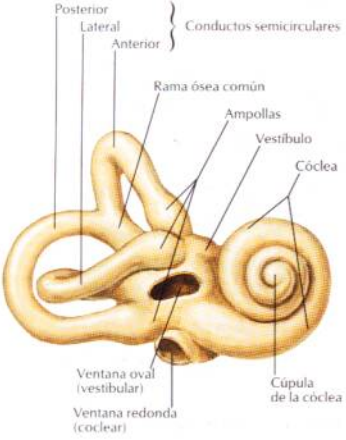

Laberinto óseo derecho disecado (cápsula ótica): se ha extirpado el laberinto membranoso

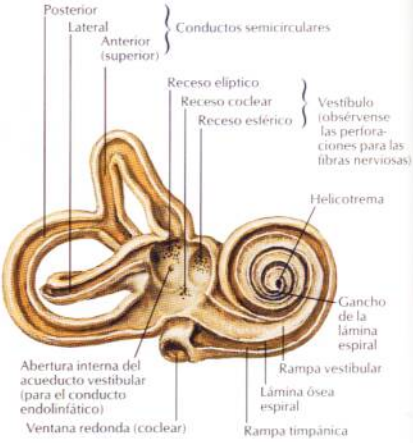

Laberinto membranoso derecho con nervios: visión posteromedial

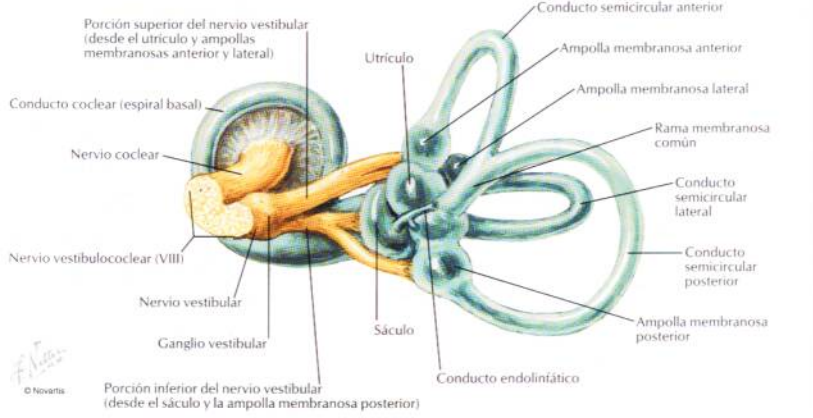

© Novartis

Laberintos óseo y membranoso: esquema

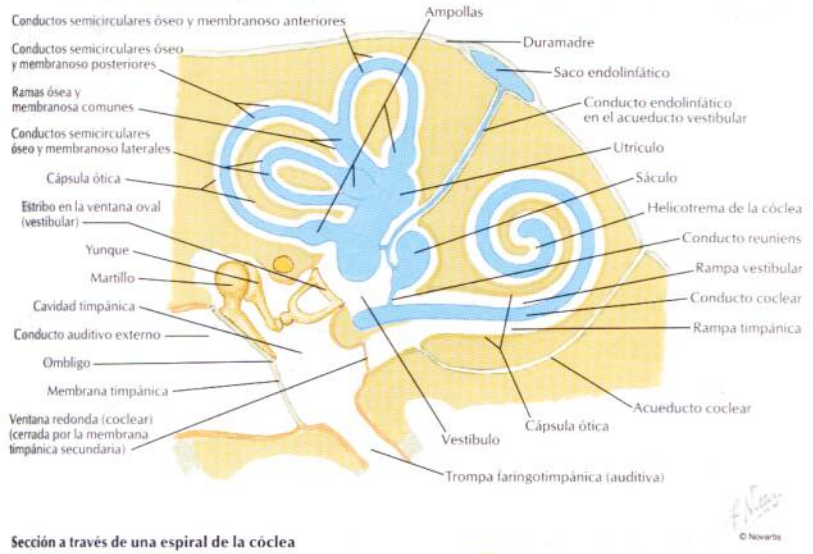

© Novartis

Sección a través de una espiral de la cóclea

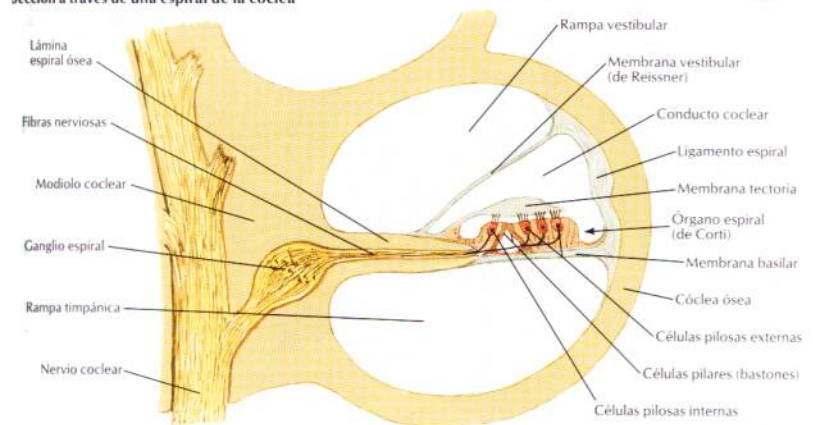

Orientación del laberinto en el cráneo

Proyección superior del laberinto óseo derecho en el suelo del cráneo

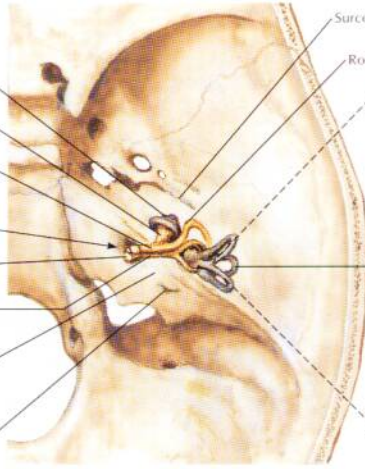

Proyección lateral del laberinto membranoso derecho

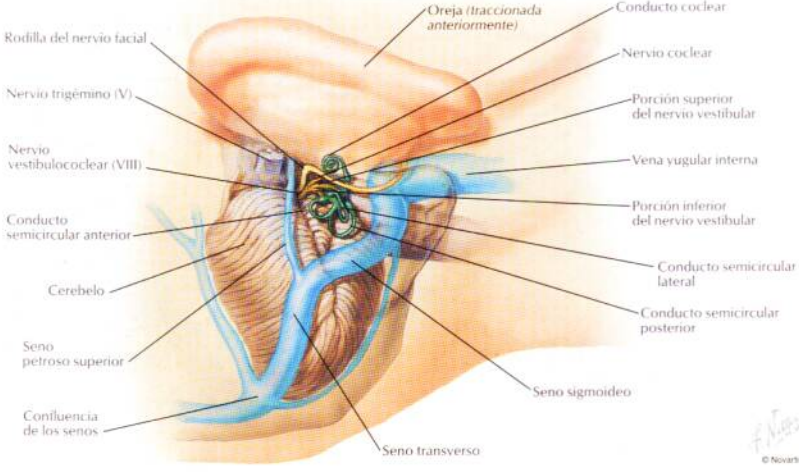

© Novartis

Trompa faringotimpánica (auditiva)

VEÁNSE TAMBIÉN LÁMINAS 46, 49, 59

Porción cartilaginosa de la trompa faringotimpánica (auditiva) en la base del cráneo: visión inferior

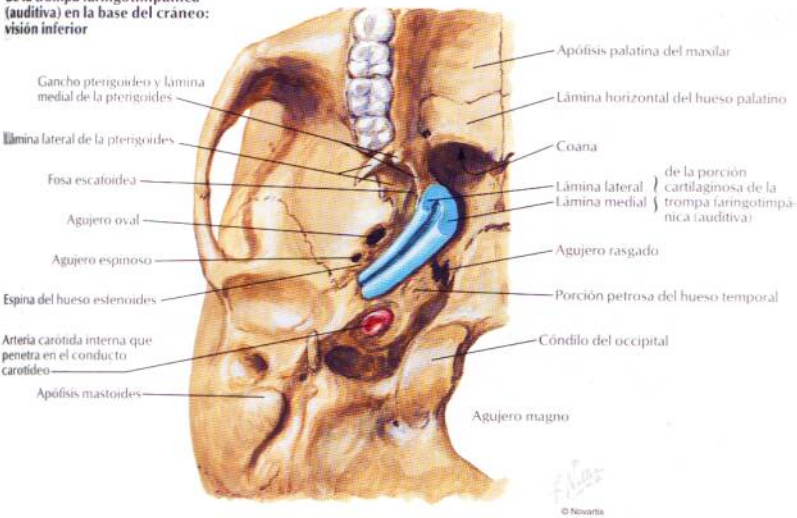

Sección a través de la porción cartilaginosa de la trompa faringotimpánica (auditiva) con la trompa cerrada

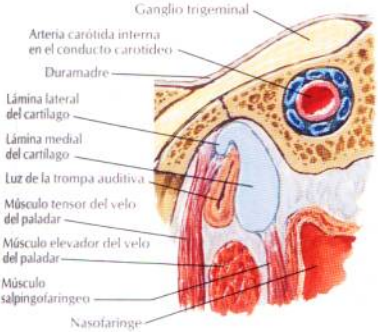

Trompa faringotimpánica (auditiva) cerrada por retroceso elástico del cartílago, turgencia tubular y tensión de los músculos salpingofaríngeos

Sección a través de la porción cartilaginosa de la trompa faringotimpánica (auditiva) con la trompa abierta

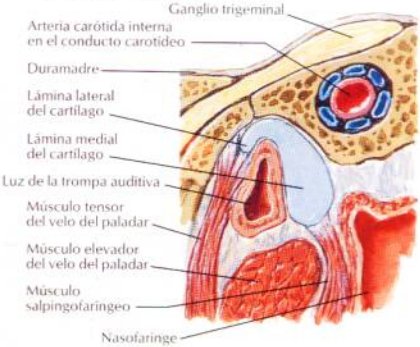

Luz abierta principalmente cuando la inserción del músculo tensor del velo del paladar tira de la pared del tubo lateralmente durante la deglución

Meninges y venas diploicas

VÉASE TAMBIÉN LÁMINA 17

Sección coronal

Granulación aracnoidea
Venas diploicas
Vena cerebral que penetra en el espacio subdural para desembocar en el seno
Seno sagital superior
Duramadre (láminas perióstica y meningea)
Vena emisaria
Interfase duramadre-cráneo (localización de hematoma epidural)
Tributarias frontal y parietal de la vena temporal superficial
Aracnoides
Espacio subaracnoideo
Ramas frontal y parietal de la arteria temporal superficial
Piamadre
Fosita granular (indentación del cráneo por granulación aracnoidea)
Arteria y vena meningeas medias
Arterias y venas temporales superficiales, medias y profundas
Laguna lateral (venosa)
Seno sagital interior
Venas talamoestriada y coroideas superiores, cerebrales internas y plexo coroideo del ventrículo lateral
Venas cerebrales medias superficial y profunda

Venas diploicas y emisarias del cráneo

Vena emisaria parietal
Vena diploica frontal
Vena diploica temporal posterior
Vena diploica temporal anterior
Vena emisaria occipital
Vena diploica occipital
Vena emisaria mastoidea

© Novartis

Arterias meníngeas

VÉANSE TAMBIÉN LÁMINAS 35, 130

Ramas frontal (anterior) y parietal (posterior) de la arteria meníngea media

Arteria meníngea media

Rama meníngea anterior de la arteria etmoidal anterior

Granulaciones aracnoideas

Abertura de la vena cerebral superior

Laguna lateral (venosa)

Seno sagital superior

Duramadre

Rama mastoidea de la arteria occipital

Ramas meníngeas de la arteria faríngea ascendente

Rama mastoidea de la arteria occipital

Arteria meníngea media

Rama meníngea recurrente de la arteria lagrimal (oftálmica)

Arteria meníngea accesoria

Rama meníngea anterior de la arteria etmoidal anterior

Arteria etmoidal posterior

Arteria carótida interna y su tronco meningohipofisario* *(por transparencia)*

Arteria meníngea media

Arteria meníngea accesoria

Arteria temporal superficial

Arteria maxilar

Arteria auricular posterior

Arteria occipital

Arteria carótida externa

Ramas meníngeas anterior y posterior de la arteria vertebral

Ramas tentorial, del seno cavernoso y meníngea del tronco meningohipofisario*

© Novartis

*Variables; frecuentemente estas ramas nacen directamente de la arteria carótida interna

Meninges y venas cerebrales superficiales

PARA LAS VENAS PROFUNDAS DEL CEREBRO VÉASE LÁMINA 138

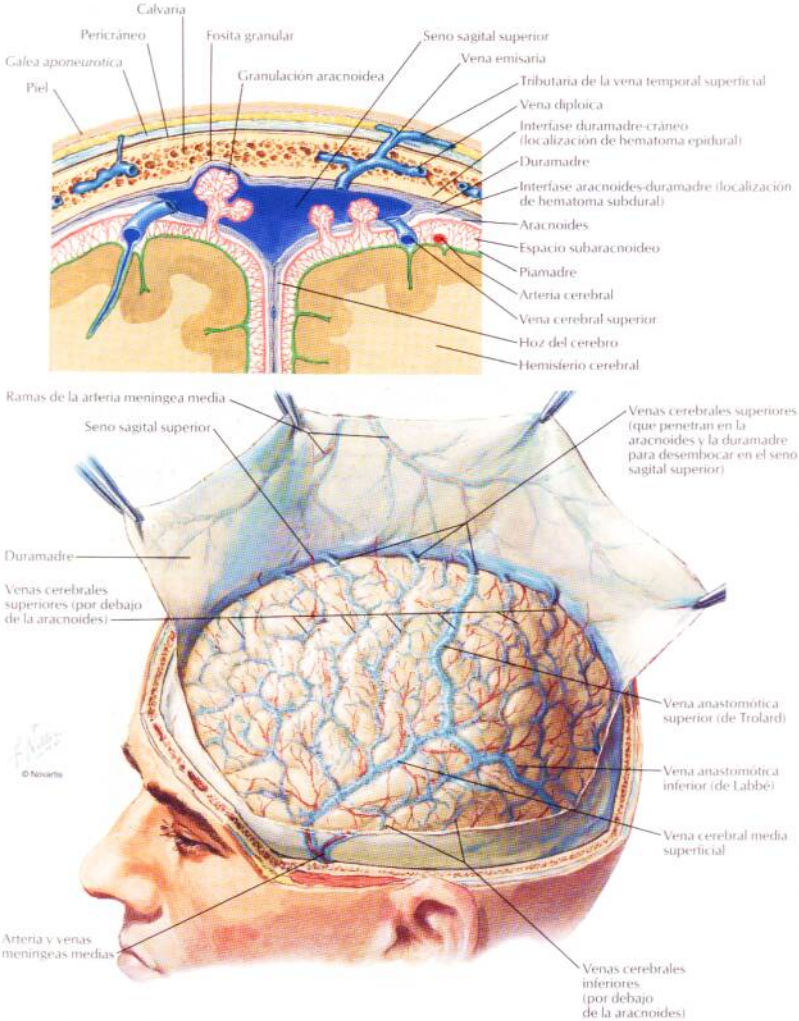

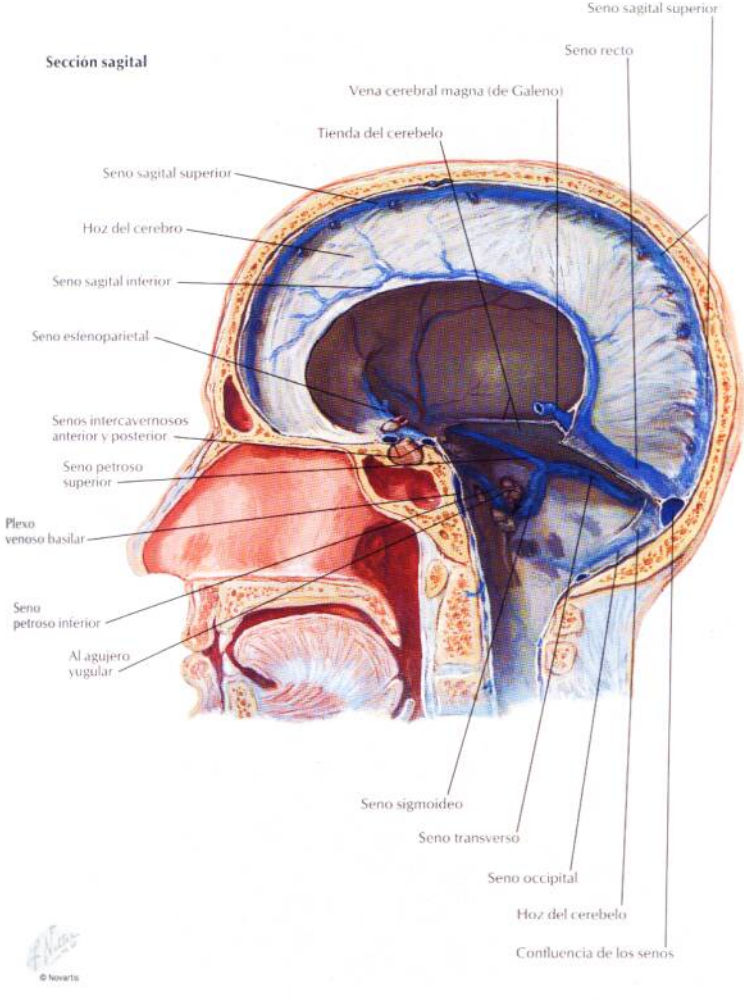
Sección sagital
Seno sagital superior
Seno recto
Vena cerebral magna (de Galeno)
Tienda del cerebelo
Seno sagital superior
Hoz del cerebro
Seno sagital inferior
Seno esfenoparietal
Senos intercavernosos anterior y posterior
Seno petroso superior
Plexo venoso basilar
Seno petroso inferior
Al agujero yugular
Seno sigmoideo
Seno transverso
Seno occipital
Hoz del cerebelo
Confluencia de los senos
© Novartis

Senos venosos de la duramadre (continuación)

VÉASE TAMBIÉN LÁMINA 80

Cráneo seccionado horizontalmente: visión superior

Seno sagital superior *(cortado)*
Hoz del cerebro *(cortada)*
Vena oftálmica superior
Senos intercavernosos anterior y posterior
Vena cerebral media superficial *(cortada)*
Seno cavernoso
Plexo venoso basilar
Seno petroso superior
Seno petroso inferior
Arteria tentorial
Tienda del cerebelo
Vena cerebral inferior *(cortada)*
Seno transverso
Seno sagital inferior *(cortado)*
Seno recto
Hoz del cerebro *(cortada)*
Confluencia de los senos
Seno sagital superior *(cortado)*

Hipófisis (glándula pituitaria)
Nervio óptico (II)
Arteria carótida interna
Nervio oculomotor (III)
Seno esfenoparietal
Nervio troclear (IV)
Nervio oftálmico (V_1)
Nervio maxilar (V_2)
Ganglio trigeminal
Nervio mandibular (V_3)
Arteria meningea media
Nervio abducens (VI)
Vena petrosa
Nervios facial (VII), intermedio y vestibulococlear (VIII)
Nervios glosofaríngeo (IX) y vago (X)
Agujero yugular
Seno sigmoideo (continuación del seno transverso)
Seno transverso
Nervio accesorio (XI)
Nervio hipogloso (XII)
Vena cerebral magna (de Galeno)

© Novartis

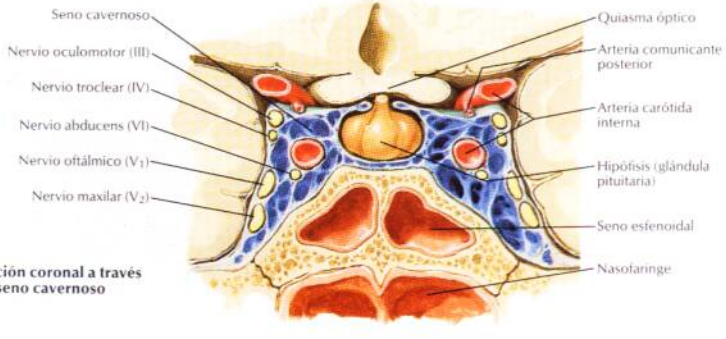

Sección coronal a través del seno cavernoso

Surco central (de Rolando)
Circunvolución poscentral
Circunvolución precentral
Surco poscentral
Surco precentral
Lobulillo parietal superior
Circunvolución frontal superior
Surco intraparietal
Surco frontal superior
Lobulillo parietal inferior
Circunvolución frontal media
Circunvolución supramarginal
Surco frontal inferior
Circunvolución angular
Circunvolución frontal inferior
Porción opercular
Porción triangular
Porción orbitaria
Surco parieto-occipital
Polo frontal
Polo occipital
Surco calcarino
Surco semilunar (inconstante)
Surco lateral (de Silvio)
Ramo anterior
Ramo ascendente
Ramo posterior
Surco occipital transverso
Polo temporal
Circunvolución temporal superior
Escotadura preoccipital
Surco temporal superior
Circunvolución temporal inferior
Circunvolución temporal media
Surco temporal inferior

Lóbulo frontal
Lóbulo parietal
Lóbulo temporal
Lóbulo occipital

Opérculo parietal
Opérculo frontal
Opérculo orbitario
Ínsula (de Reil)
Circunvoluciones cortas
Surco central
Limen
Circunvolución larga
Surco circular
Opérculo temporal

© Novartis

Cerebro: visiones mediales

PARA LA HIPÓFISIS VEASE LÁMINA 140

Sección sagital del encéfalo *in situ*

Circunvolución del cingulo
Surco del cingulo
Circunvolución frontal media
Surco del cuerpo calloso
Fórnix
Septo pelúcido
Agujero interventricular (de Monro)
Adhesión intertalámica
Tálamo y 3.er ventrículo
Area subcallosa (paraolfatoria)
Comisura anterior
Circunvolución subcallosa
Surco hipotalámico
Lámina terminal
Receso supraóptico
Quiasma óptico
Tuber cinereum
Hipófisis (glándula pituitaria)
Cuerpo mamilar
Pedúnculo cerebral
Puente
Acueducto cerebral (de Silvio)
Médula oblonga (bulbo)
Velo medular inferior
4.° ventrículo y plexo coroideo
Velo medular superior
Cerebelo
Lámina tectal (cuadrigémina)
Coliculo inferior
Coliculo superior
Vena cerebral magna (de Galeno)
Seno recto en la tienda del cerebelo
Surco calcarino
Comisura posterior
Cuerpo pineal
Comisura habenular
Cuña
Surco parietooccipital
Estria medular del tálamo
Plexo coroideo del 3.er ventrículo
Seno sagital superior
Precuña
Cuerpo calloso
Surco marginal
Lobulillo paracentral
Surco central (de Rolando)
Surco precentral

© Novartis

Cara medial del hemisferio cerebral: tronco del encéfalo escindido

Circunvolución del cingulo
Fascículo mamilotalámico
Cuerpo mamilar
Uncus
Nervio óptico (II)
Tracto olfatorio
Surco colateral
Surco rinal
Circunvolución occipitotemporal medial
Surco occipitotemporal
Circunvolución occipitotemporal lateral
Rodilla
Rostro
Tronco
Esplenio
del cuerpo calloso
Istmo de la circunvolución del cingulo
Surco parietooccipital
Cuña
Surco calcarino
Circunvolución lingual
Pilar
Cuerpo
Columna
del fórnix
Fimbria del hipocampo
Circunvolución dentada
Circunvolución parahipocampal

PARA LA HIPÓFISIS VEÁSE LÁMINA 140

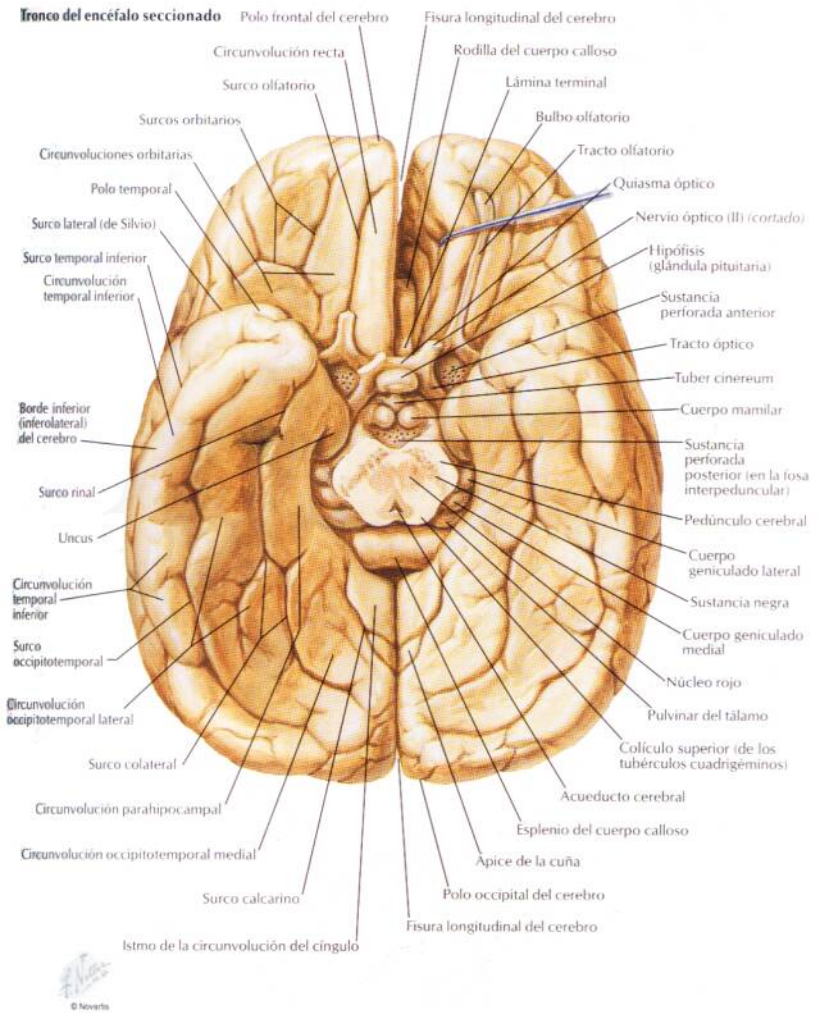

Ventrículos del encéfalo

Visión lateral izquierda por transparencia

Ventrículo lateral derecho
Asta frontal (anterior)
Porción central
Asta temporal (inferior)
Asta occipital (posterior)
Ventrículo lateral izquierdo
Acueducto cerebral (de Silvio)
4.º ventrículo
Abertura lateral izquierda (agujero de Luschka)
Receso lateral izquierdo
Abertura media (agujero de Magendie)
Conducto central de la médula espinal
Agujero interventricular izquierdo (de Monro)
3.er ventrículo
Receso supraóptico
Adhesión intertalámica
Receso infundibular
Receso pineal
Receso suprapineal

Cuerpo calloso
Septo pelúcido
Ventrículo lateral
Cuerpo del núcleo caudado
Plexo coroideo del ventrículo lateral
Estría terminal
Vena talamoestriada superior
Cuerpo del fórnix
Vena cerebral interna
Tela coroidea del 3.er ventrículo
Plexo coroideo del 3.er ventrículo
Tálamo
Putamen
Globo pálido
Núcleo lentiforme
Cápsula interna
3.er ventrículo y adhesión intertalámica
Hipotálamo
Cola del núcleo caudado
Tracto óptico
Plexo coroideo del ventrículo lateral
Asta temporal (inferior) del ventrículo lateral
Fimbria del hipocampo
Hipocampo
Circunvolución dentada
Circunvolución parahipocampal
Flecha blanca en el agujero interventricular izquierdo (de Monro)
Epéndimo
Piamadre

Sección coronal del cerebro: visión posterior

© Novartis

Circulación del líquido cerebroespinal (cefalorraquídeo)

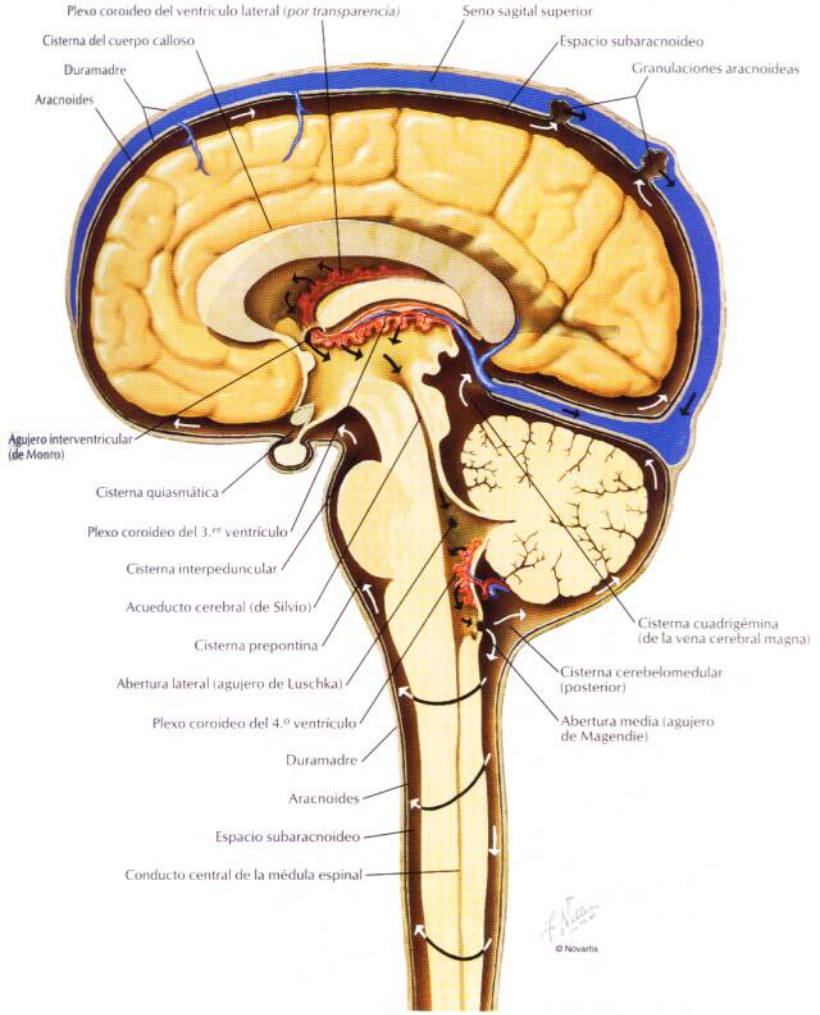

Núcleos (ganglios) basales

Secciones horizontales a través del cerebro

A B

Rodilla del cuerpo calloso
Ventrículo lateral
Septo pelúcido
Columna del fórnix
Ínsula (de Reil)
Adhesión intertalámica
Tálamo
Pilar del fórnix
Plexo coroideo del ventrículo lateral
Esplenio del cuerpo calloso

Cabeza del núcleo caudado
Brazo anterior
Rodilla
Brazo posterior
de la cápsula interna
Putamen
Globo pálido
Núcleo lentiforme
3.er ventrículo
Cápsula externa
Claustro
Porción retrolenticular de la cápsula interna
Cola del núcleo caudado
Hipocampo y fimbria
Asta occipital (posterior) del ventrículo lateral
Habénula
Cuerpo pineal

A B

© Novartis

Organización de los núcleos (ganglios) basales

Núcleo caudado, Putamen, Globo pálido
Estriado, Núcleo lentiforme
Cuerpo estriado
Núcleos (ganglios) basales

Hendidura para la cápsula interna

Núcleo caudado: Cuerpo, Cabeza
Niveles de las secciones superiores: A, B
Tálamo
Pulvinar
Núcleo lentiforme (globo pálido medial al putamen)
Cuerpo geniculado medial
Cuerpo geniculado lateral
Cuerpo amigdalino
Cola del núcleo caudado

Interrelaciones del tálamo, núcleo lentiforme, núcleo caudado y cuerpo amigdalino (esquema): visión lateral izquierda

Agujero interventricular (de Monro)
Tela coroidea del 3.er ventrículo (borde de corte)
3.er ventrículo
Plexo coroideo
Vena talamoestriada superior
Pie del hipocampo
Asta temporal (inferior) del ventrículo lateral
Vena cerebral interna
Circunvolución dentada
Eminencia colateral
Hipocampo
Fimbria del hipocampo
Comisura posterior
Comisura habenular
Cuerpo pineal
Trígono colateral
Calcar avis
Asta occipital (posterior) del ventrículo lateral
Surco calcarino
Cuerpo calloso (cortado)
Cabeza de núcleo caudado
Septo pelúcido
Columnas del fórnix
Tubérculo anterior
Estría terminal
Adhesión intertalámica
Lámina affixa
Estría medular
Trígono habenular
Pulvinar (levantado)
Cuerpo geniculado lateral
Cuerpo geniculado medial
Brazo del colículo superior
Brazo del colículo inferior
Colículo superior
Colículo inferior
Cerebelo

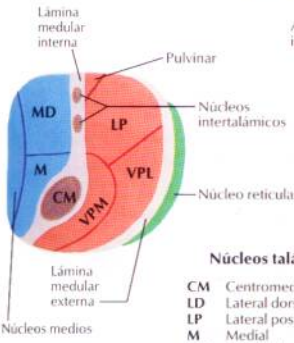

Sección esquemática a través del tálamo

(a nivel de la línea discontinua que se muestra en la figura de la derecha)

Núcleos talámicos

CM	Centromediano
LD	Lateral dorsal
LP	Lateral posterior
M	Medial
MD	Medial dorsal
VA	Ventral anterior
VI	Ventral intermedio
VL	Ventral lateral
VP	Ventral posterior
VPL	Ventral posterolateral
VPM	Ventral posteromedial

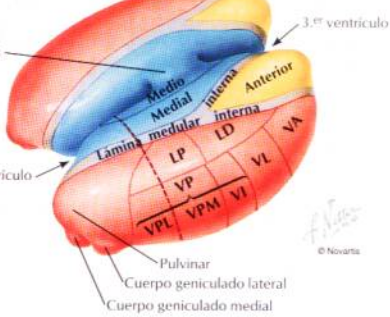

Representación esquemática del tálamo

(se han extirpado la lámina medular externa y los núcleos reticulares)

Núcleos laterales
Núcleos mediales
Núcleos anteriores

Disección superior

Rodilla del cuerpo calloso *(cortada)*
Septo pelúcido
Cabeza del núcleo caudado
Columnas del fórnix
Estría terminal
Cuerpo del fórnix
Pie del hipocampo
Tálamos
Pilares del fórnix
Circunvolución dentada
Fimbria del hipocampo
Hipocampo
Comisura del fórnix
Esplenio del cuerpo calloso *(cortado)*
Ventrículo lateral
Calcar avis
Asta occipital (posterior) del ventrículo lateral

© Novartis

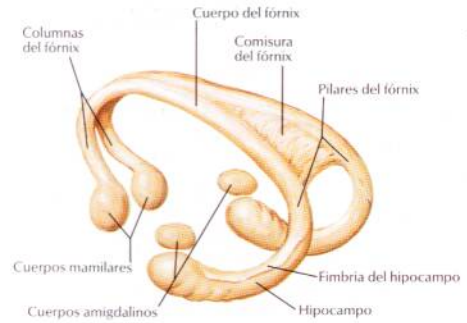

Fórnix: esquema

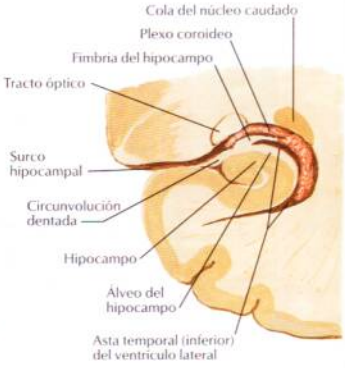

Sección coronal: visión posterior

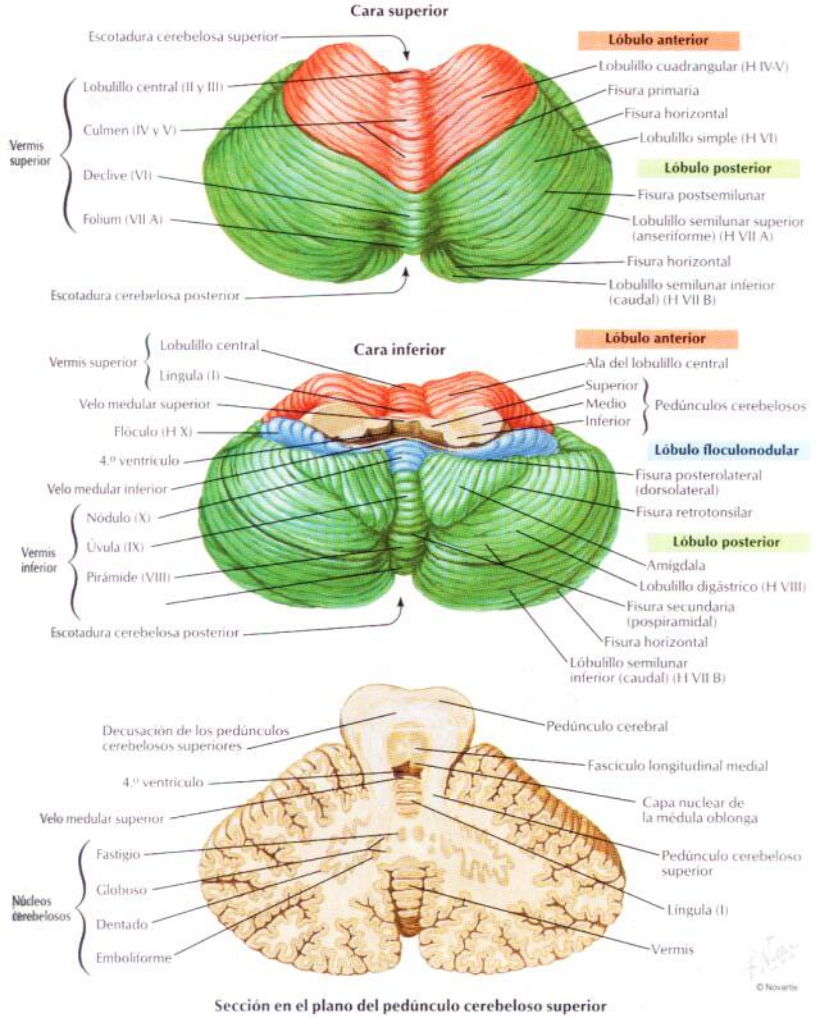

Sección en el plano del pedúnculo cerebeloso superior

Tronco del encéfalo

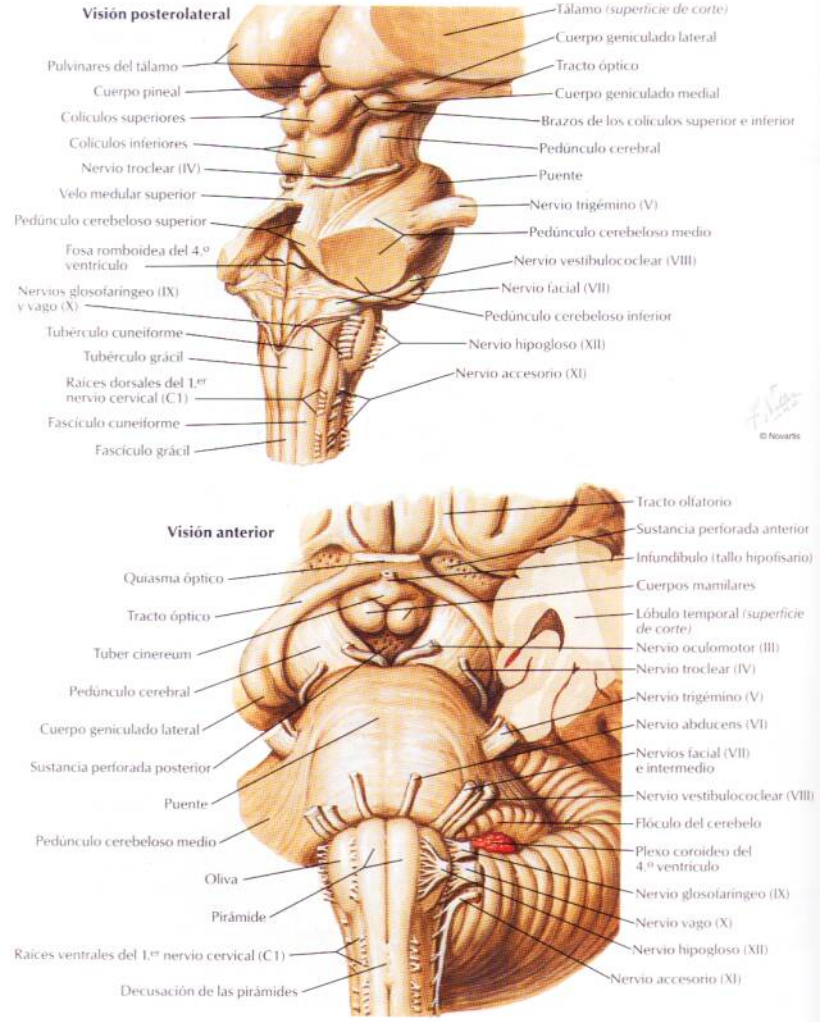

Visión posterior

3.er ventrículo
Pulvinar del tálamo
Cuerpo pineal
Colículo superior
Colículo inferior
Nervio troclear (IV)
Velo medular superior
Pedúnculos cerebelosos { Superior, Medio, Inferior }
Receso lateral
Fosa superior
Surco limitante
Fosa inferior
Tubérculo trigeminal
Trígono del hipogloso
Trígono del vago
Óbex

Trígono de la habénula
Medial / Lateral } Cuerpos geniculados
Surco medio dorsal
Pedúnculo cerebeloso superior
Locus ceruleus
Eminencia medial
Colículo facial
Área vestibular
Núcleo dentado del cerebelo
Estrías medulares
Tenia del 4.º ventrículo
Tubérculo cuneiforme
Tubérculo grácil
Surco medio dorsal
Cordón lateral
Fascículo cuneiforme
Fascículo grácil

© Novartis

Sección sagital media

Cuerpo del fórnix
Tálamo (en el 3.er ventrículo)
Agujero interventricular (de Monro)
Comisura anterior
Lámina terminal
Surco hipotalámico
Tegmento mesencefálico
Acueducto cerebral (de Silvio)
Colículo superior
Lámina tectal (cuadrigémina)
Colículo inferior
Puente
Fascículo longitudinal medial
4.º ventrículo
Plexo coroideo del 4.º ventrículo
Médula oblonga
Abertura media (agujero de Magendie)
Decusación de las pirámides
Conducto central de la médula espinal

Adhesión intertalámica
Comisura posterior
Comisura habenular
Cuerpo pineal
Esplenio del cuerpo calloso
Vena cerebral magna (de Galeno)
Lígula (I)
Lobulillo central (II-III)
Culmen (IV-V)
Declive (VI)
Folium (VII A)
} Vermis del cerebelo
Velo medular superior
Velo medular inferior
Túber (VII B)
Pirámide (VIII)
Úvula (IX)
Nódulo (X)
} Vermis del cerebelo
Plexo coroideo del 4.º ventrículo
Amígdala del cerebelo

Núcleos de los nervios craneales en el tronco del encéfalo: esquema

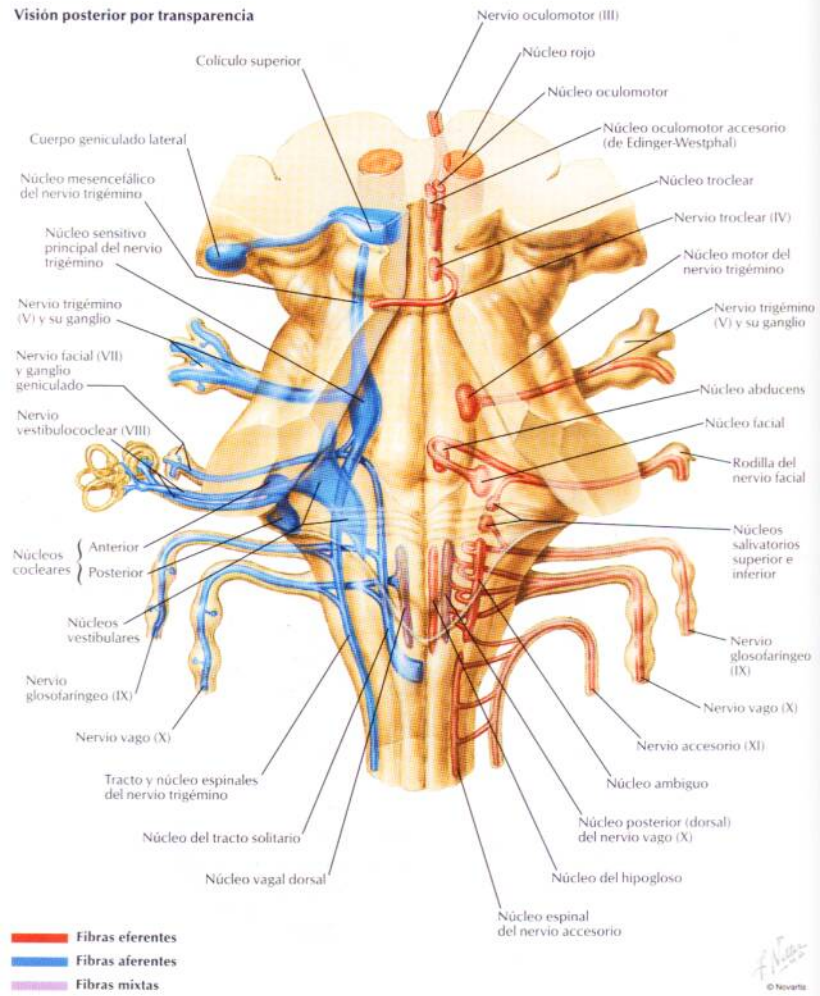

Núcleos de los nervios craneales en el tronco del encéfalo: esquema (continuación)

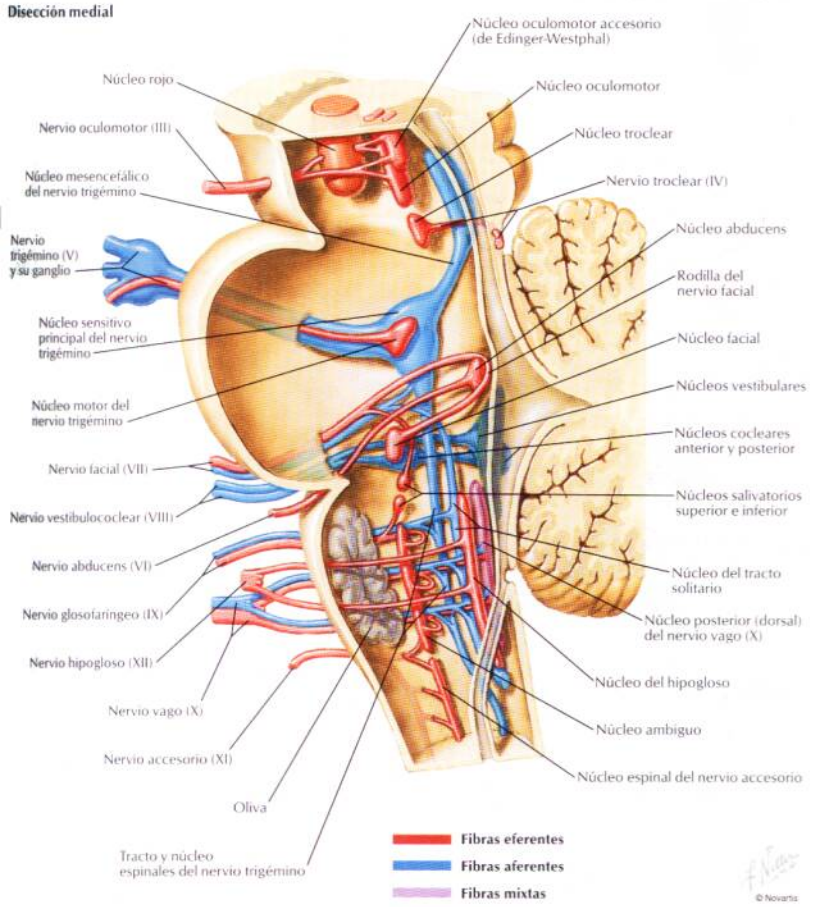

Nervios craneales (distribución motora y sensitiva): esquema

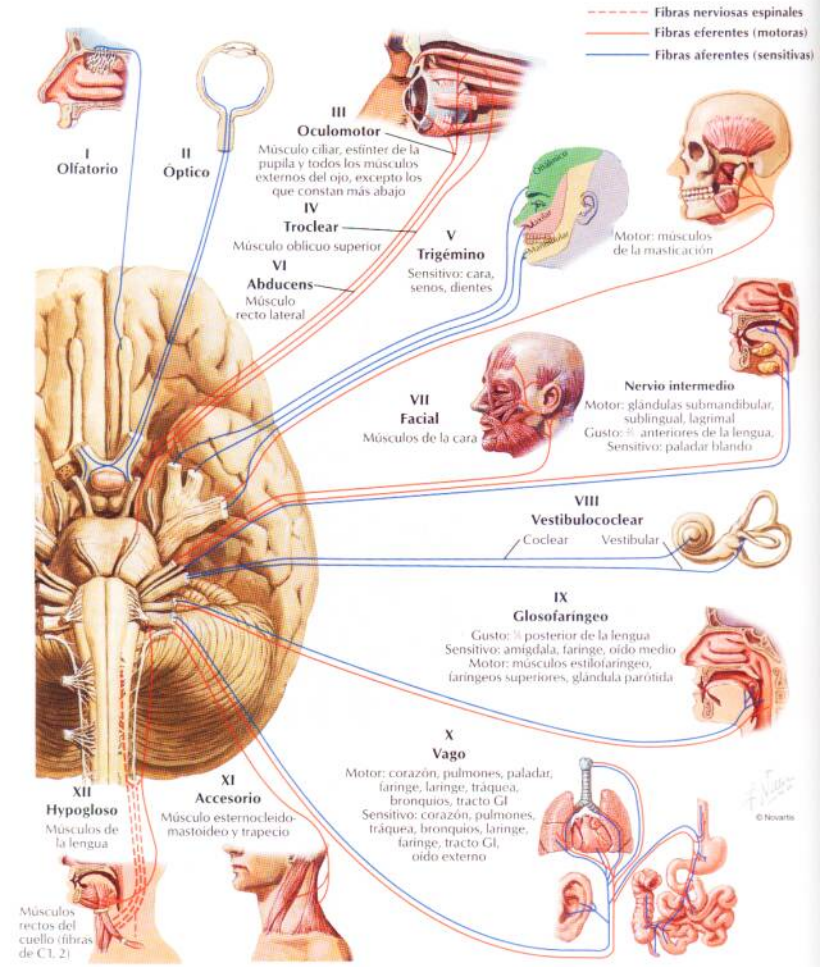

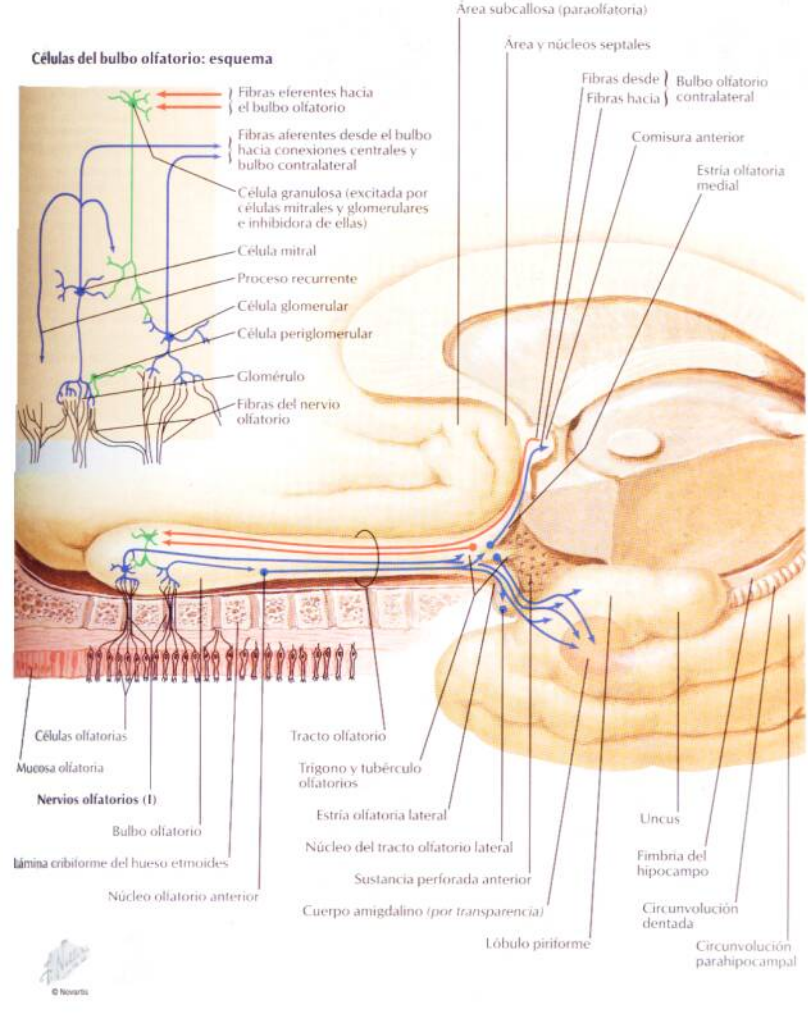
Células del bulbo olfatorio: esquema
Fibras eferentes hacia el bulbo olfatorio
Fibras aferentes desde el bulbo hacia conexiones centrales y bulbo contralateral
Célula granulosa (excitada por células mitrales y glomerulares e inhibidora de ellas)
Célula mitral
Proceso recurrente
Célula glomerular
Célula periglomerular
Glomérulo
Fibras del nervio olfatorio
Área subcallosa (paraolfatoria)
Área y núcleos septales
Fibras desde
Fibras hacia
Bulbo olfatorio contralateral
Comisura anterior
Estría olfatoria medial
Células olfatorias
Mucosa olfatoria
Nervios olfatorios (I)
Bulbo olfatorio
Lámina cribiforme del hueso etmoides
Núcleo olfatorio anterior
Tracto olfatorio
Trigono y tubérculo olfatorios
Estría olfatoria lateral
Núcleo del tracto olfatorio lateral
Sustancia perforada anterior
Cuerpo amigdalino (por transparencia)
Lóbulo piriforme
Uncus
Fimbria del hipocampo
Circunvolución dentada
Circunvolución parahipocampal
© Novartis

Nervio óptico (II) (vía óptica): esquema

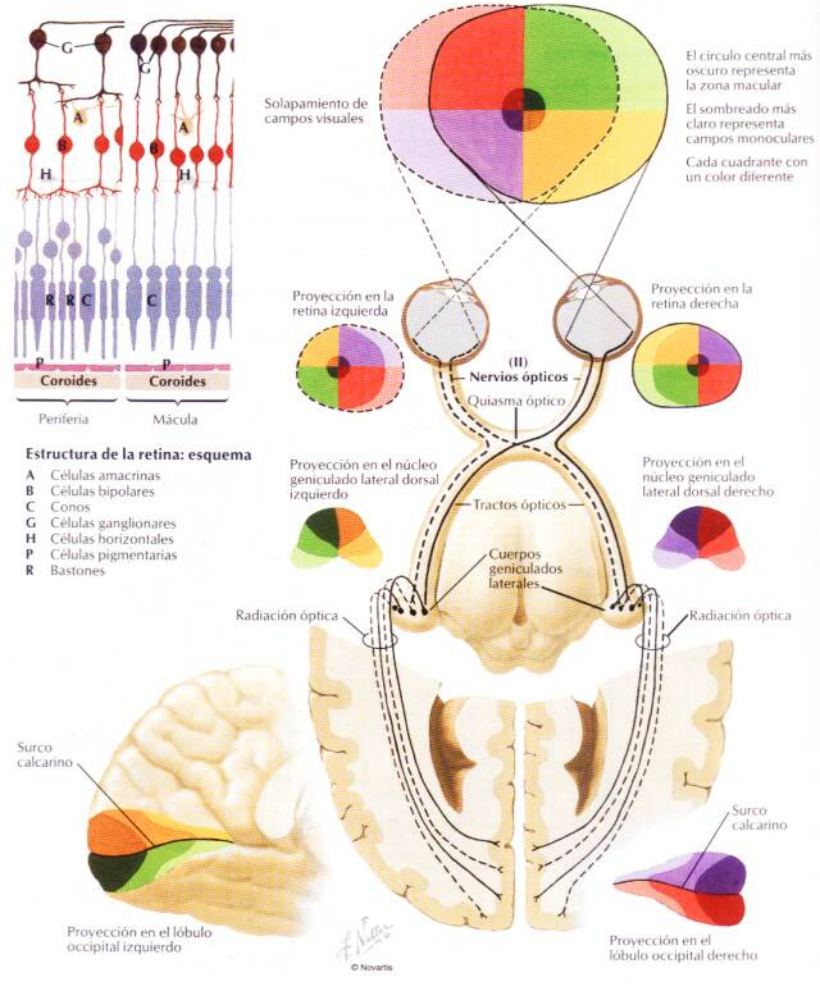

Estructura de la retina: esquema

- **A** Células amacrinas
- **B** Células bipolares
- **C** Conos
- **G** Células ganglionares
- **H** Células horizontales
- **P** Células pigmentarias
- **R** Bastones

Nervios oculomotor (III), troclear (IV) y abducens (VI): esquema

VEÁNSE TAMBIÉN LÁMINAS 81, 126, 153

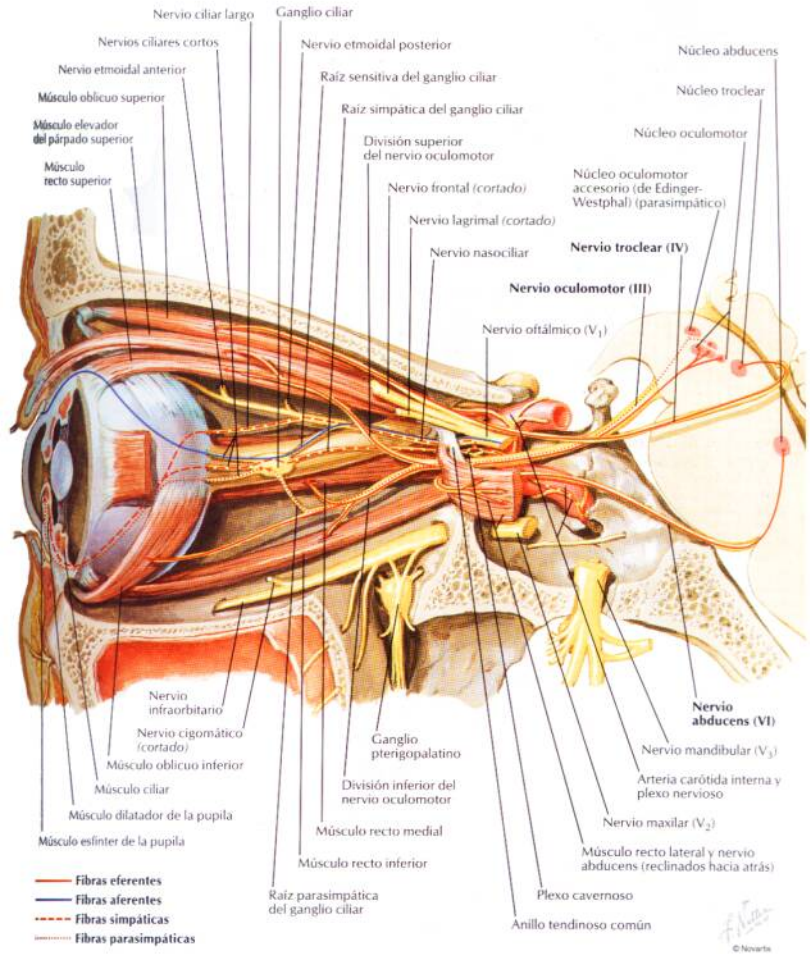

Nervio trigémino (V): esquema

VÉANSE TAMBIÉN LÁMINAS 18, 37, 38, 40, 41, 153

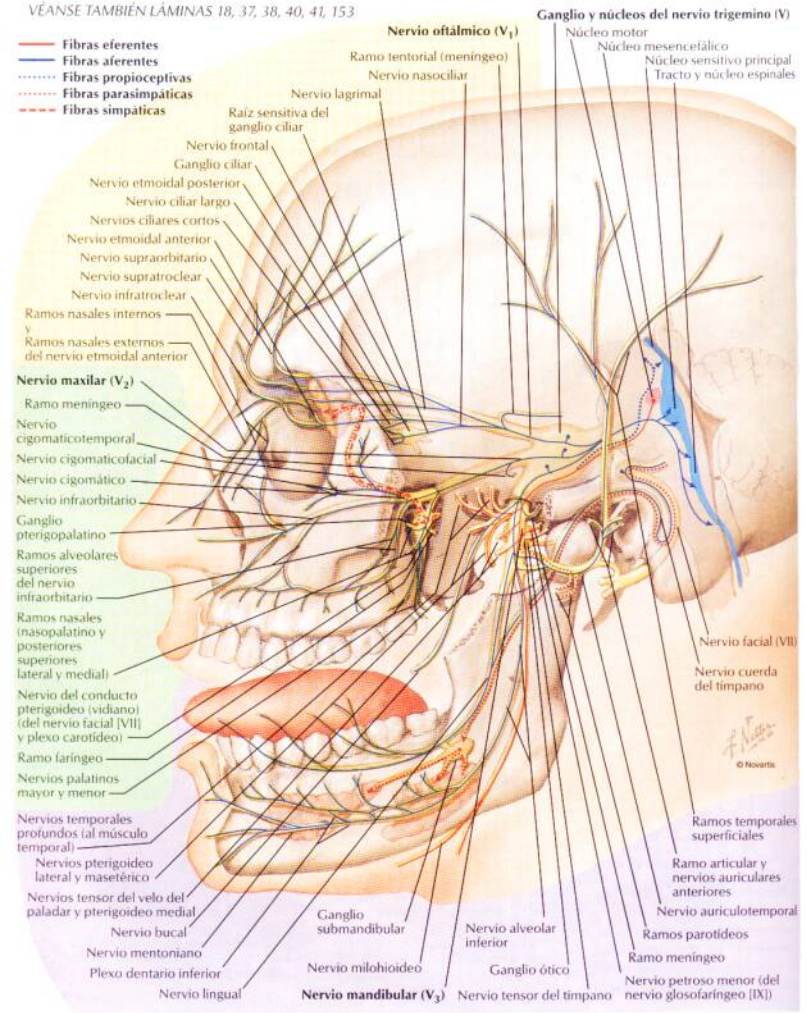

Nervio facial (VII): esquema

VEÁNSE TAMBIÉN LÁMINAS 19, 153

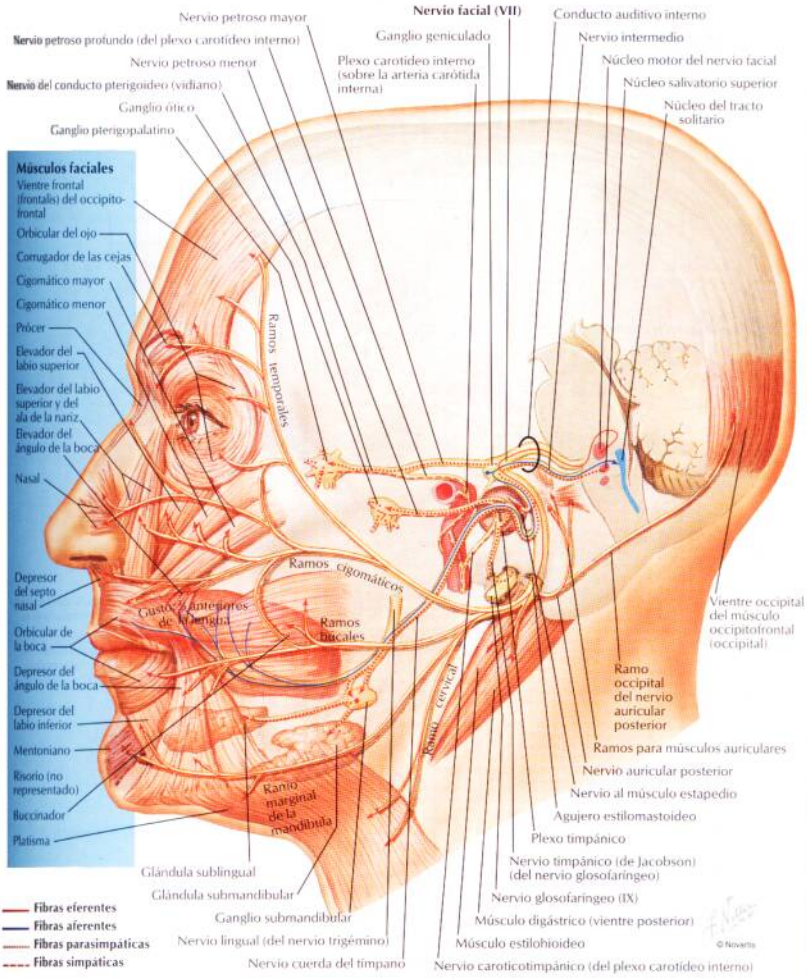

Nervio vestibulococlear (VIII): esquema

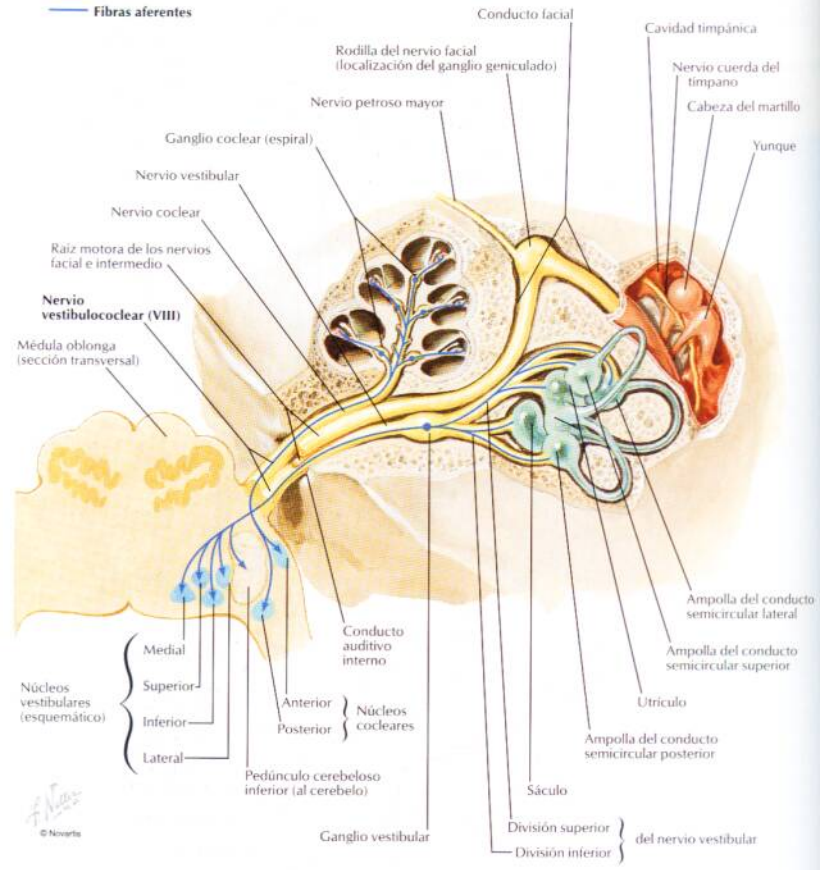

Nervio glosofaríngeo (IX): esquema

VEÁSE TAMBIÉN LÁMINA 153

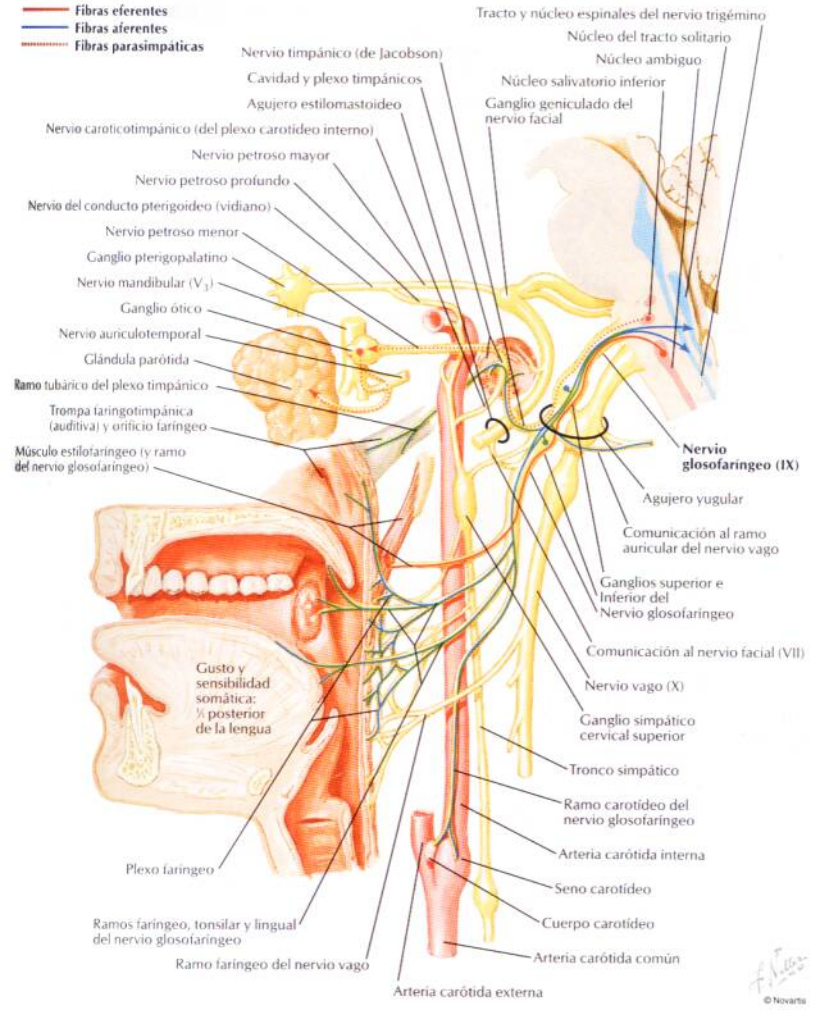

Nervio vago (X): esquema

VÉASE TAMBIÉN LÁMINA 153

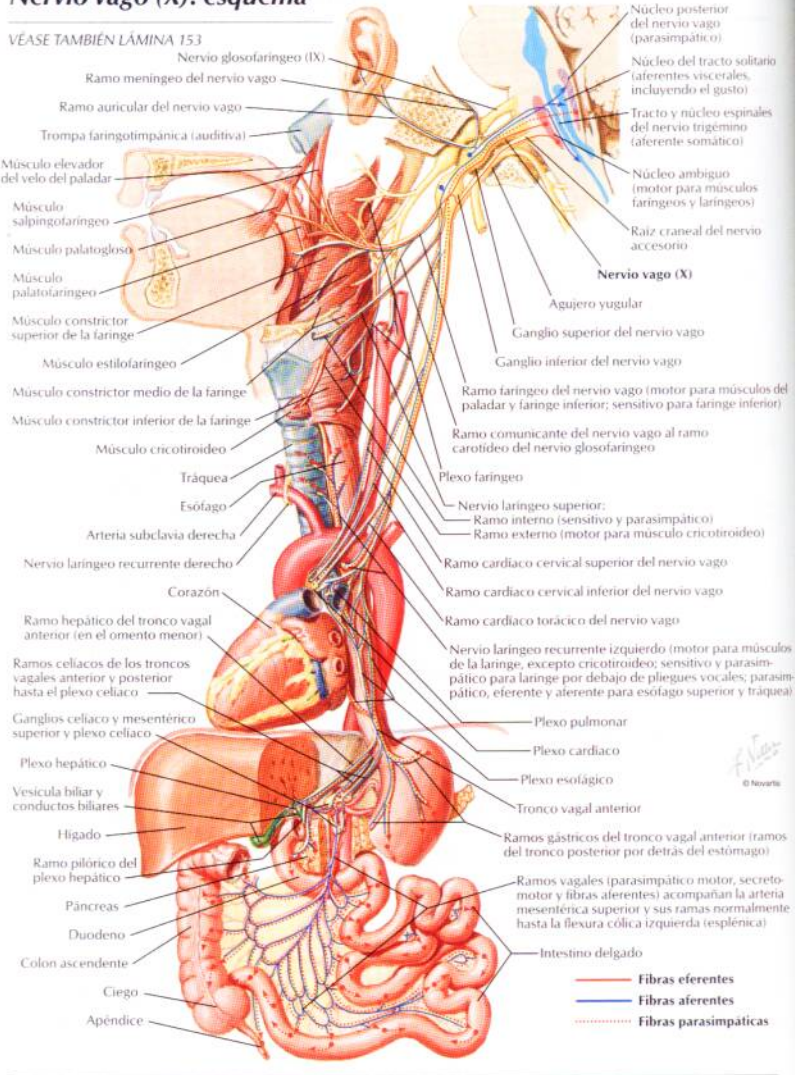

Nervio accesorio (XI): esquema

VÉASE TAMBIÉN LÁMINA 27

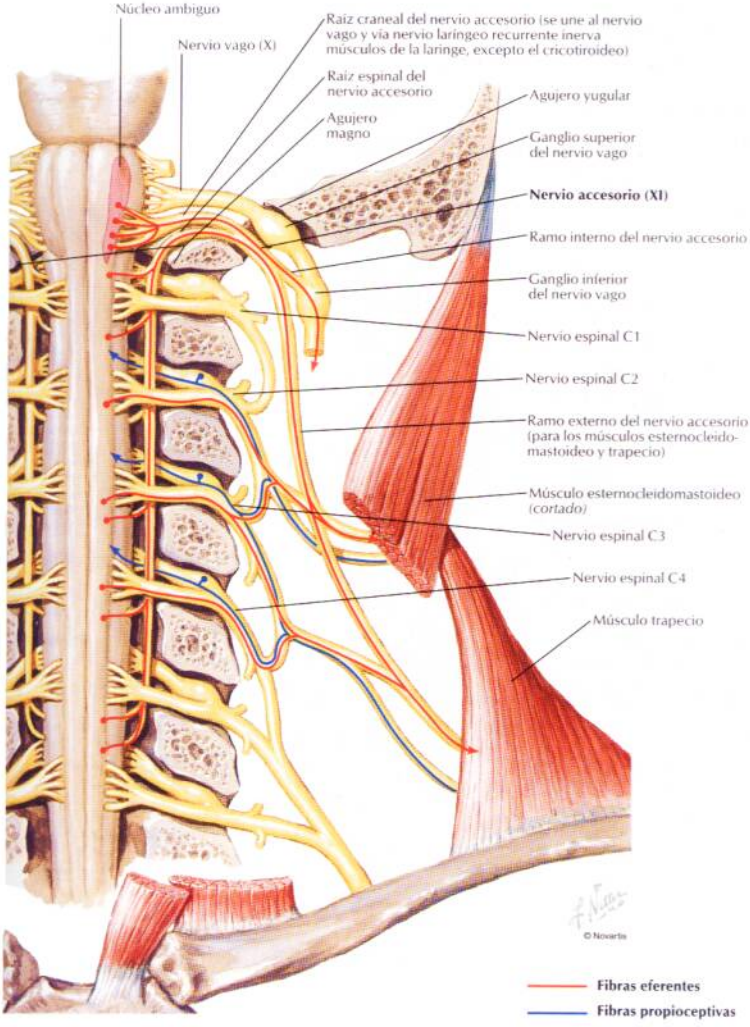

Nervio hipogloso (XII): esquema

VÉASE TAMBIÉN LÁMINA 27

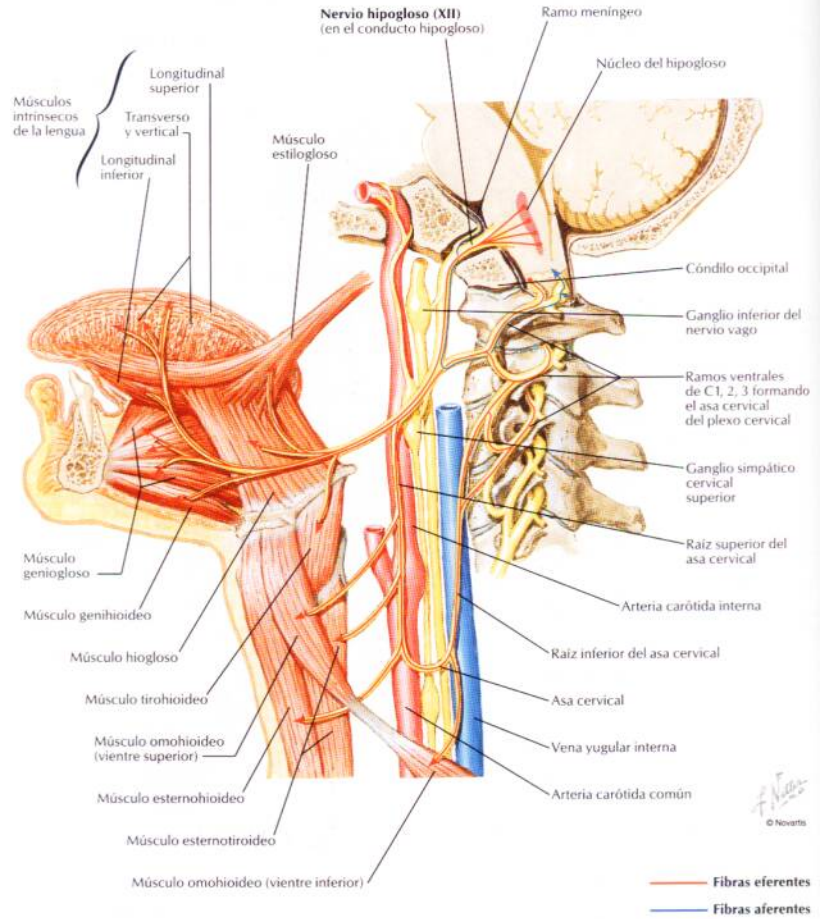

Plexo cervical: esquema

VEÁSE TAMBIÉN LÁMINA 27

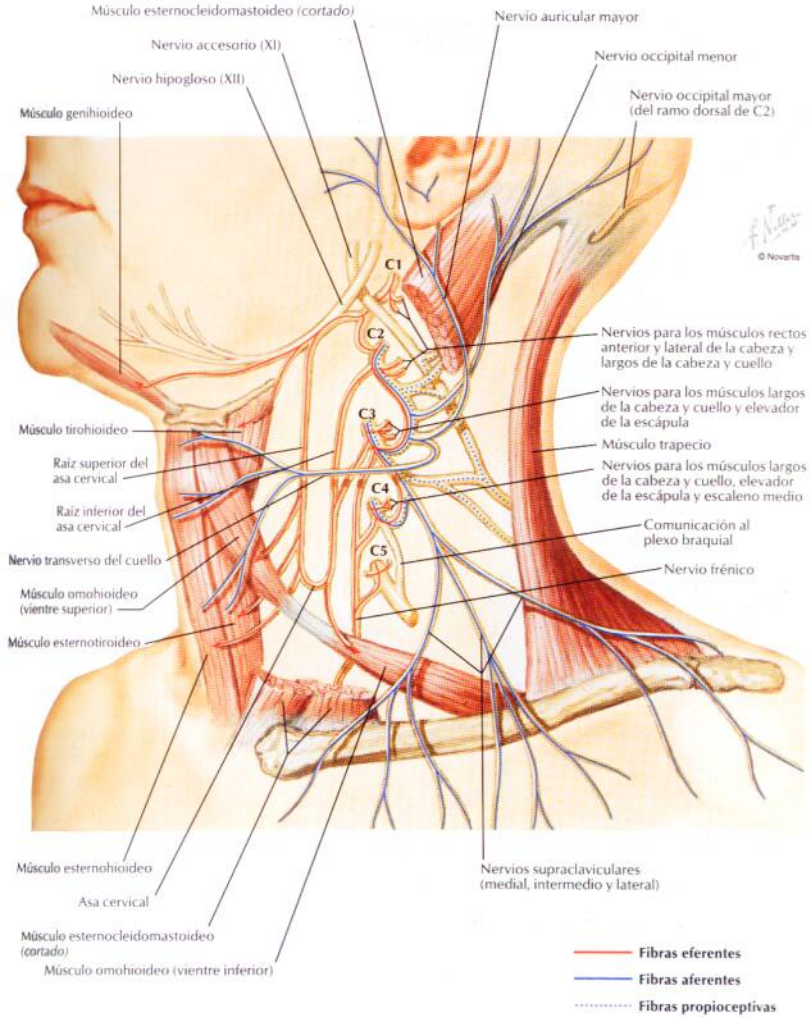

Nervios autónomos en el cuello

VEÁNSE TAMBIÉN LÁMINAS 65, 119, 120, 152, 198, 214, 228, 300

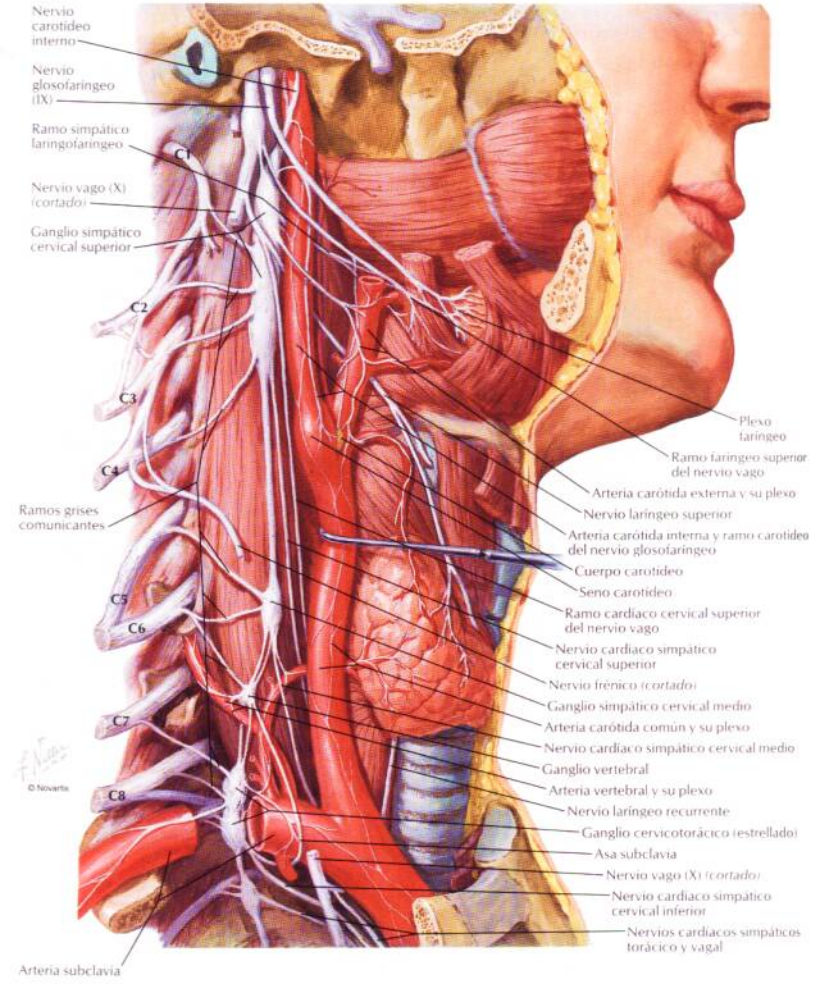

Nervios autónomos en la cabeza

VÉANSE TAMBIÉN LÁMINAS 39, 40, 41, 81, 115, 126, 127, 128, 152

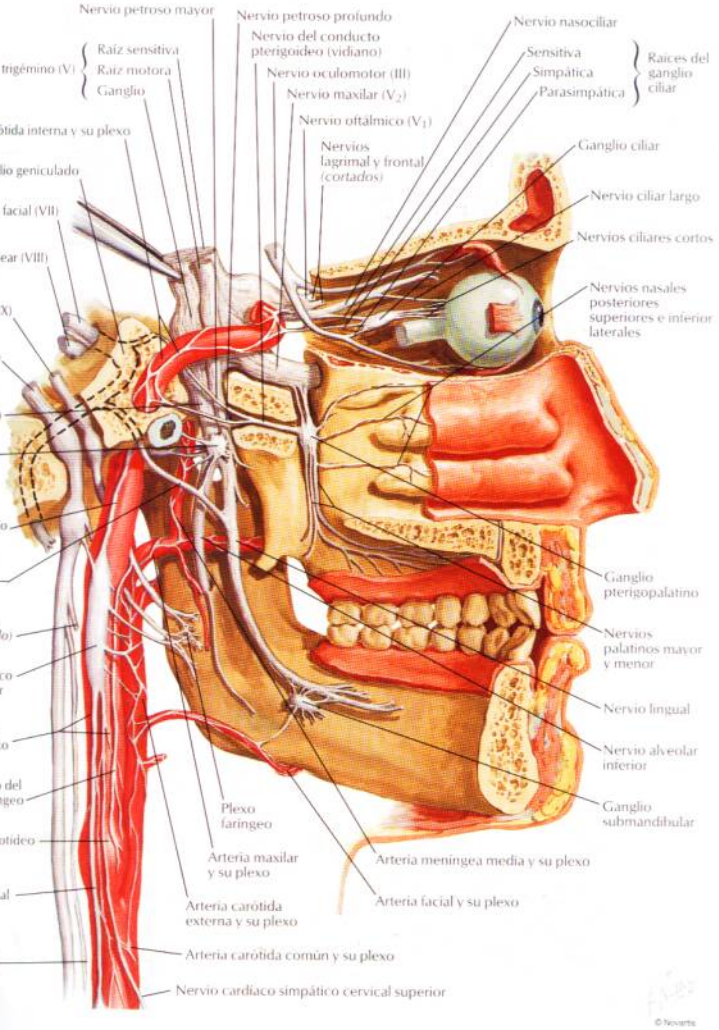

Ganglio ciliar: esquema

VÉASE TAMBIÉN LÁMINA 153

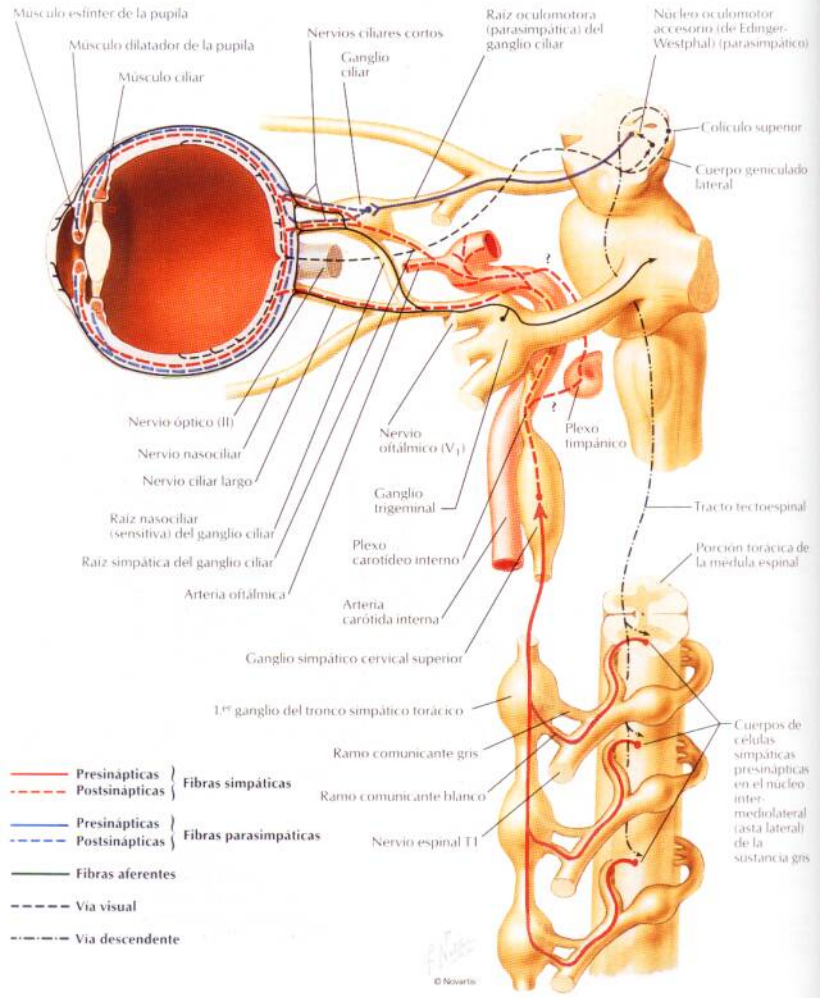

Ganglios pterigopalatino y submandibular: esquema

VÉASE TAMBIÉN LÁMINA 153

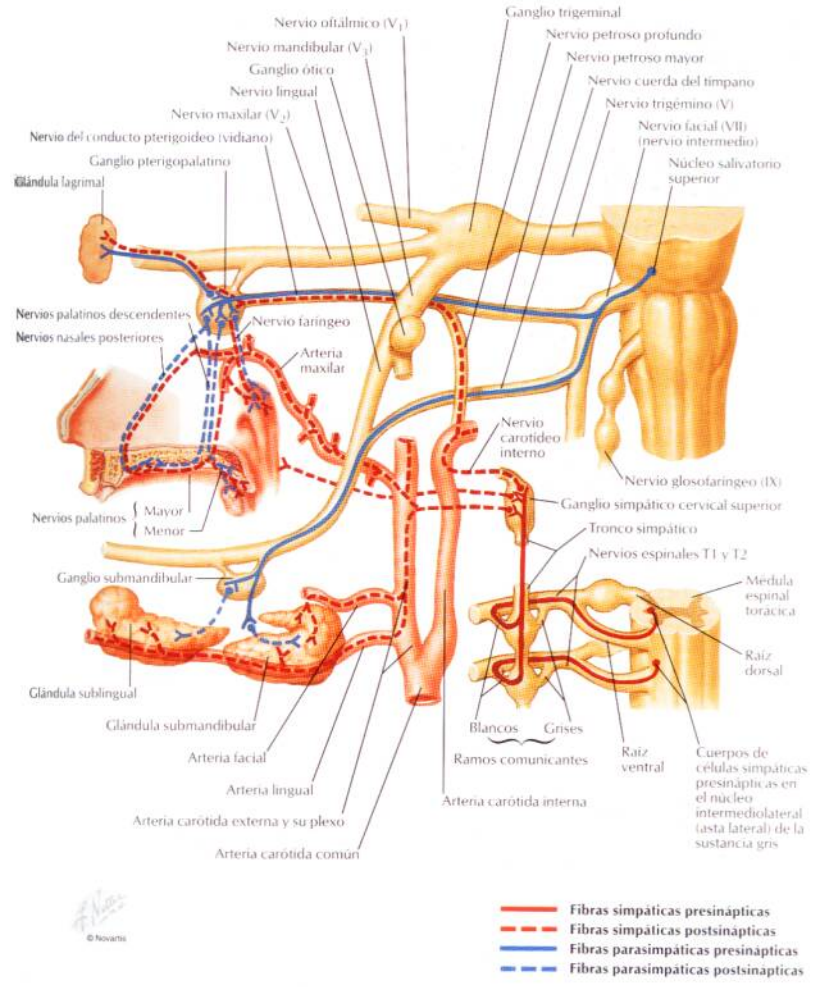

© Novartis

Ganglio ótico: esquema

VÉASE TAMBIÉN LÁMINA 153

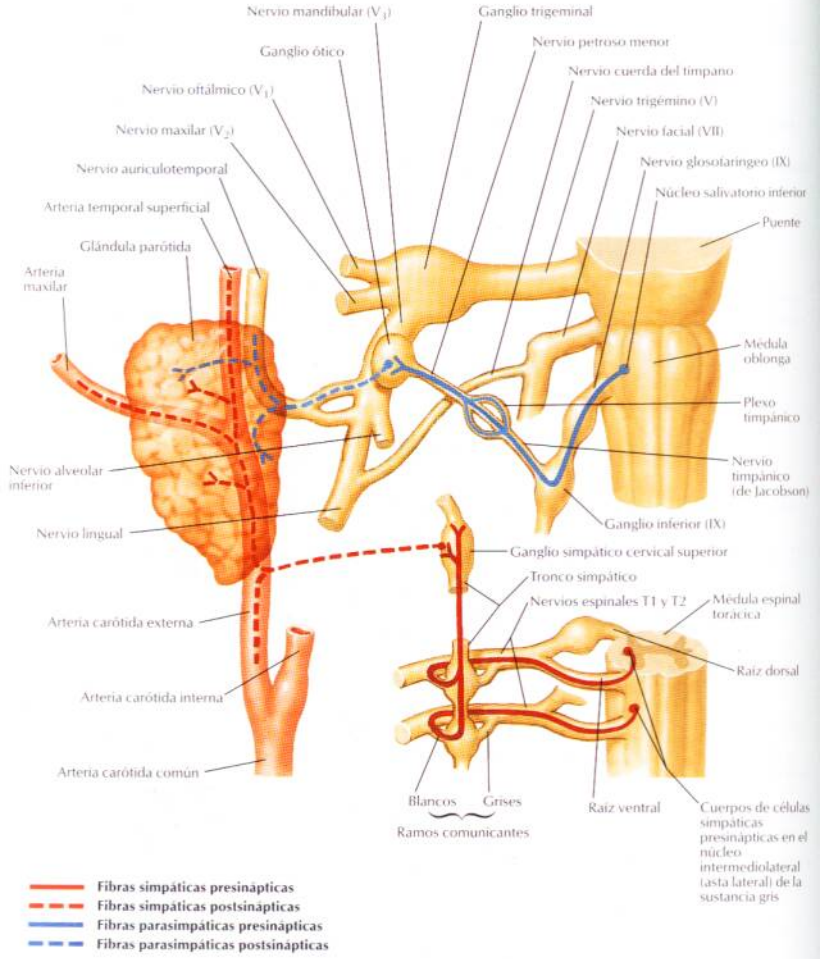

© Novartis

Vías gustativas: esquema

VÉANSE TAMBIÉN LÁMINAS 41, 89, 117, 119, 120

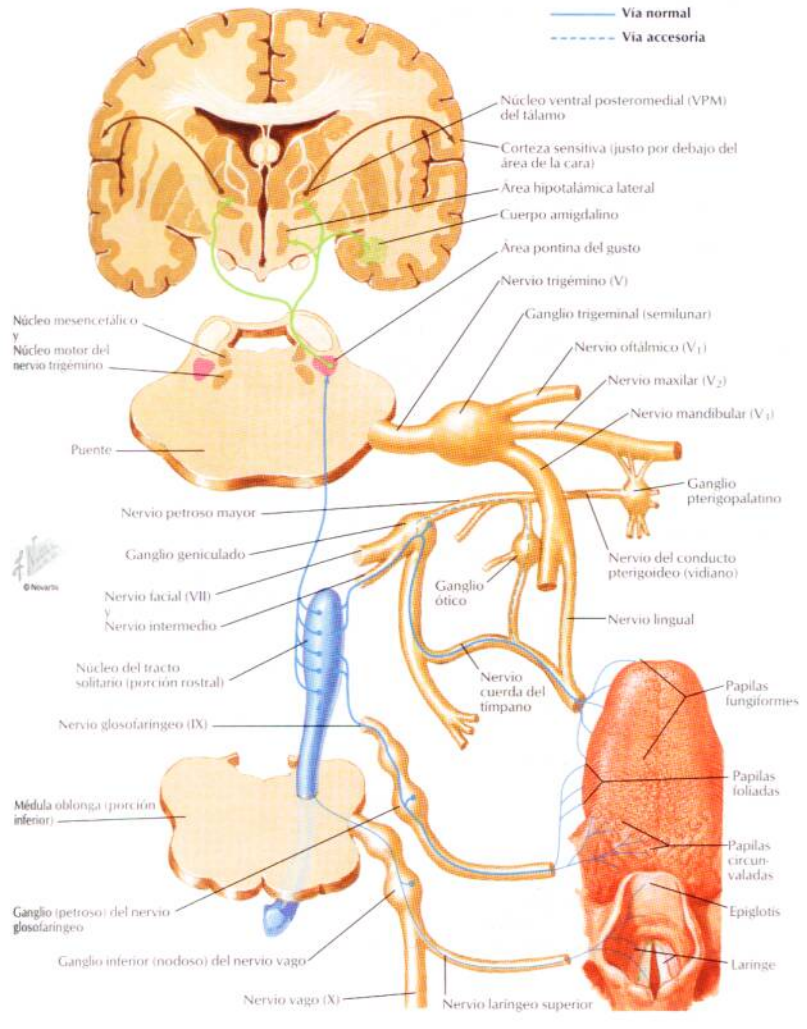

Arterias del encéfalo y meninges

VÉANSE TAMBIÉN LÁMINAS 28, 29

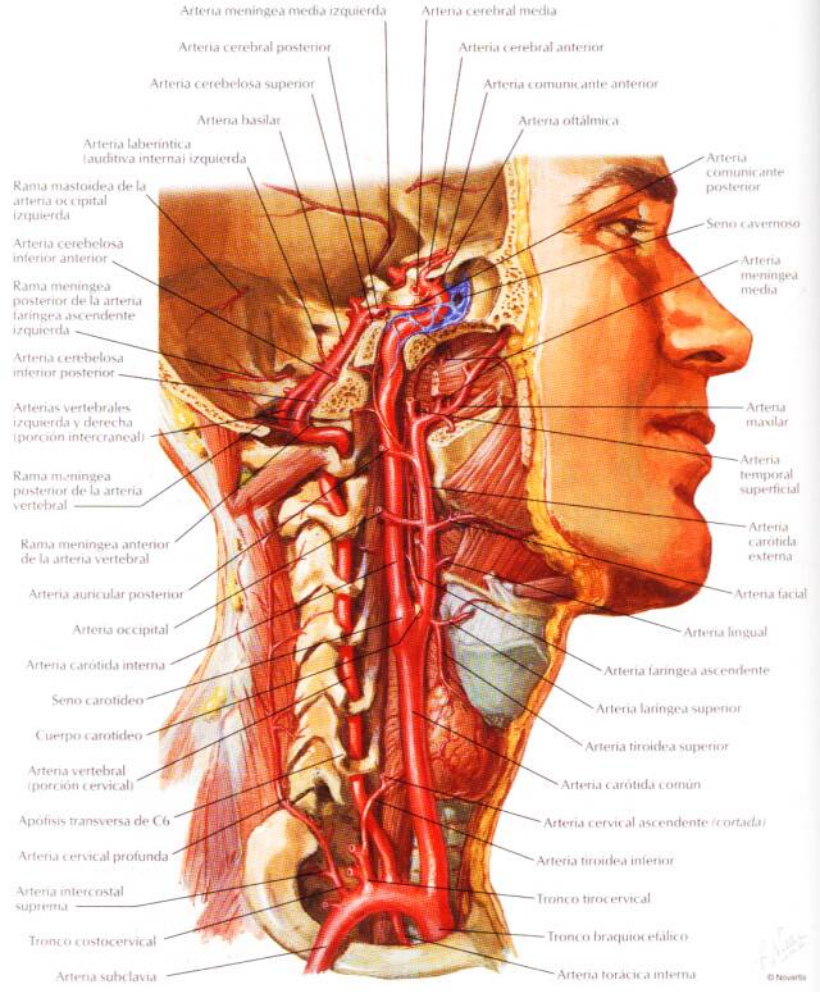

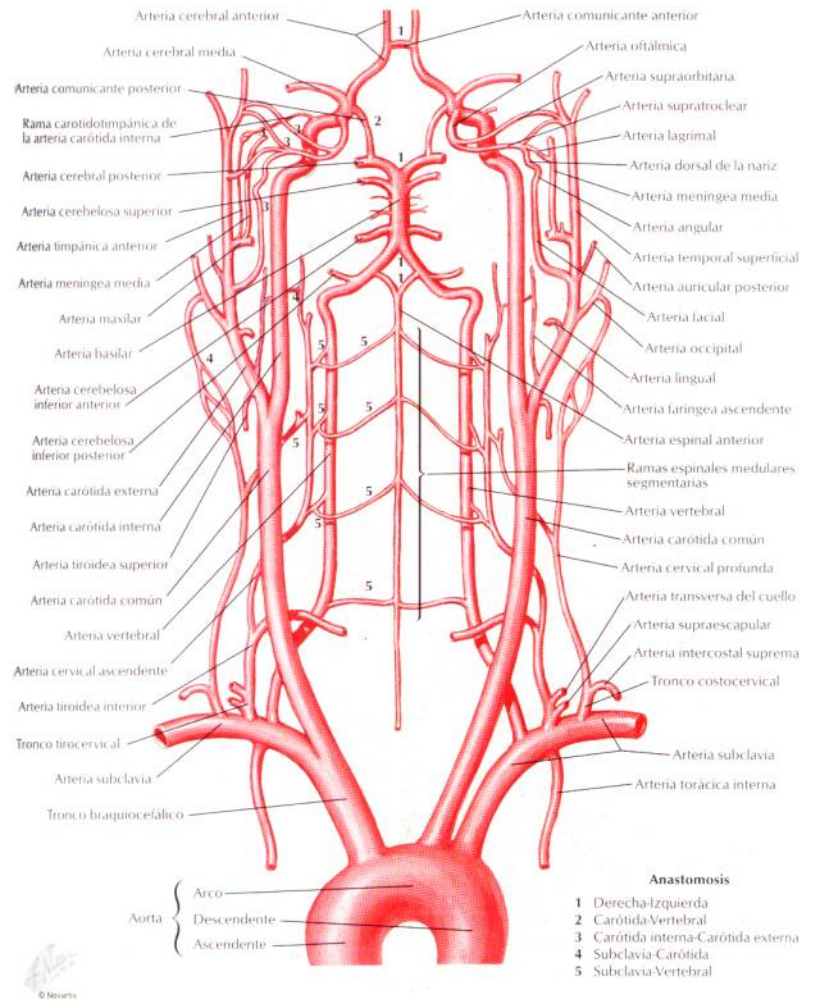
Arteria cerebral anterior
Arteria cerebral media
Arteria comunicante posterior
Rama carotidotimpánica de la arteria carótida interna
Arteria cerebral posterior
Arteria cerebelosa superior
Arteria timpánica anterior
Arteria meningea media
Arteria maxilar
Arteria basilar
Arteria cerebelosa inferior anterior
Arteria cerebelosa inferior posterior
Arteria carótida externa
Arteria carótida interna
Arteria tiroidea superior
Arteria carótida común
Arteria vertebral
Arteria cervical ascendente
Arteria tiroidea inferior
Tronco tirocervical
Arteria subclavia
Tronco braquiocefálico
Aorta
Arco
Descendente
Ascendente
Arteria comunicante anterior
Arteria oftálmica
Arteria supraorbitaria
Arteria supratroclear
Arteria lagrimal
Arteria dorsal de la nariz
Arteria meningea media
Arteria angular
Arteria temporal superficial
Arteria auricular posterior
Arteria facial
Arteria occipital
Arteria lingual
Arteria faringea ascendente
Arteria espinal anterior
Ramas espinales medulares segmentarias
Arteria vertebral
Arteria carótida común
Arteria cervical profunda
Arteria transversa del cuello
Arteria supraescapular
Arteria intercostal suprema
Tronco costocervical
Arteria subclavia
Arteria torácica interna
Anastomosis
1 Derecha-Izquierda
2 Carótida-Vertebral
3 Carótida interna-Carótida externa
4 Subclavia-Carótida
5 Subclavia-Vertebral
© Novartis

Arterias del encéfalo: visiones inferiores

Arteria frontobasal (orbitofrontal) medial
Arteria comunicante anterior
Arteria cerebral anterior
Arteria estriada medial (recurrente de Heubner)
Arteria carótida interna
Arterias centrales anterolaterales (lenticuloestriadas)
Arteria cerebral media
Arteria frontobasal (orbitofrontal) lateral
Arteria prefrontal
Arteria coroidea anterior
Arteria comunicante posterior
Arteria cerebral posterior
Arteria cerebelosa superior
Arteria basilar
Arterias pontinas
Arteria laberíntica (auditiva interna)
Arteria cerebelosa inferior anterior
Arteria vertebral
Arteria espinal anterior
Arteria cerebelosa inferior posterior *(cortada)*
Arteria espinal posterior

Círculo arterial del cerebro (de Willis) *(línea discontinua)*

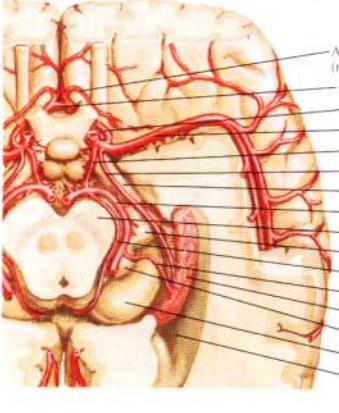

Arteria estriada medial (recurrente de Heubner)
Arteria comunicante anterior
Arteria cerebral anterior
Arteria cerebral media
Arteria comunicante posterior
Arteria coroidea anterior
Tracto óptico
Arteria cerebral posterior
Pedúnculo cerebral
Cuerpo geniculado lateral
Arteria coroidea posterior medial
Arteria coroidea posterior lateral
Plexo coroideo del ventrículo lateral
Cuerpo geniculado medial
Pulvinar del tálamo
Ventrículo lateral

© Novartis

Círculo arterial del cerebro (de Willis)

PARA LAS ARTERIAS HIPOFISARIAS VÉASE LÁMINA 141

Vasos disecados: visión inferior

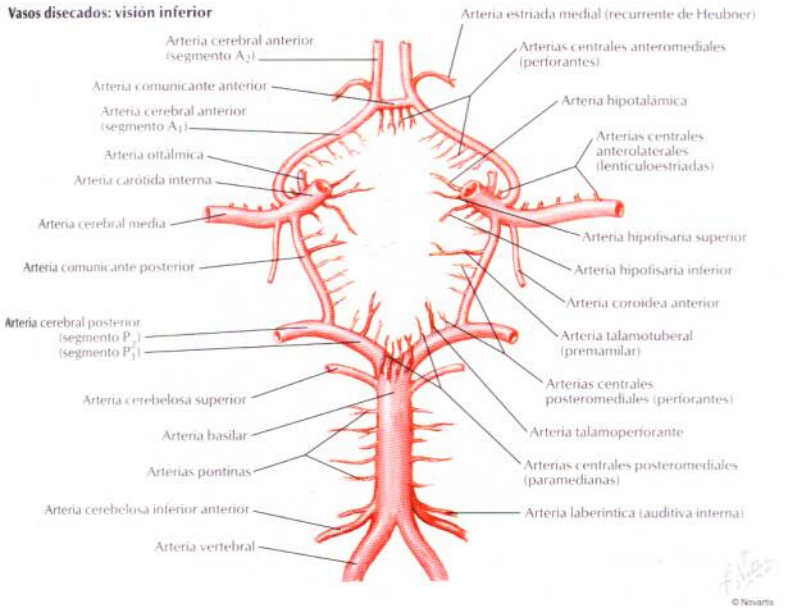

© Novartis

Vasos in situ: visión inferior

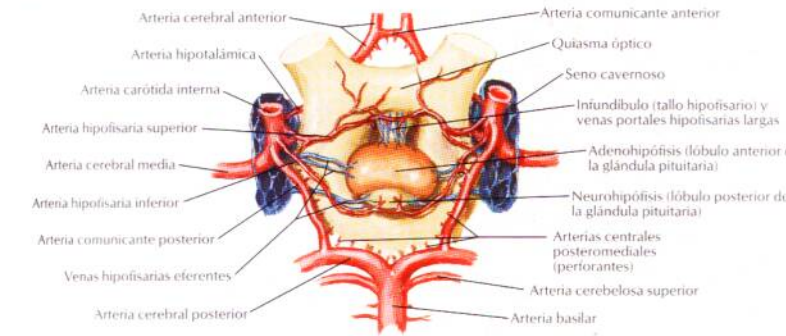

Arterias del encéfalo: visión y sección frontales

Cuerpo calloso
Arterias centrales anterolaterales (lenticuloestriadas)
Arteria frontobasal (orbitofrontal) lateral
Arteria prefrontal
Arterias de surcos precentral (prerrolándica) y central (rolándica)
Arteria parietal anterior (del surco poscentral)
Arteria parietal posterior
Rama para la circunvolución angular
Ramas temporales (anterior, media y posterior)
Arteria cerebral media y ramas (profunda en el surco cerebral lateral [de Silvio])
Arteria comunicante anterior
Arteria comunicante posterior
Arteria cerebelosa inferior anterior
Arteria espinal posterior
Arteria paracentral
Ramas frontales mediales
Arteria pericallosa
Arteria callosomarginal
Arteria frontopolar
Arterias cerebrales anteriores
Arteria frontobasal (orbitofrontal) medial
Arteria estriada medial (recurrente de Heubner)
Arteria carótida interna
Arteria coroidea anterior
Arteria cerebral posterior
Arteria cerebelosa superior
Arterias basilar y pontinas
Arteria laberíntica (auditiva interna)
Arteria vertebral
Arteria cerebelosa inferior posterior
Arteria espinal anterior

© Novartis

Hoz del cerebro
Cuerpo estriado (núcleos caudado y lentiforme)
Arterias centrales anterolaterales (lenticuloestriadas)
Ínsula (de Reil)
Límen de la ínsula
Arterias de los surcos precentral (prerrolándica) y central (rolándica) y parietal
Surco cerebral lateral (de Silvio)
Ramas temporales de la arteria cerebral media
Lóbulo temporal
Arteria cerebral media
Arteria carótida interna
Arterias callosomarginales y
Arterias pericallosas (ramas de arterias cerebrales anteriores)
Tronco del cuerpo calloso
Cápsula interna
Septo pelúcido
Pico del cuerpo calloso
Arterias cerebrales anteriores
Arteria estriada medial (recurrente de Heubner)
Arteria comunicante anterior
Quiasma óptico

Arterias del encéfalo: visiones lateral y medial

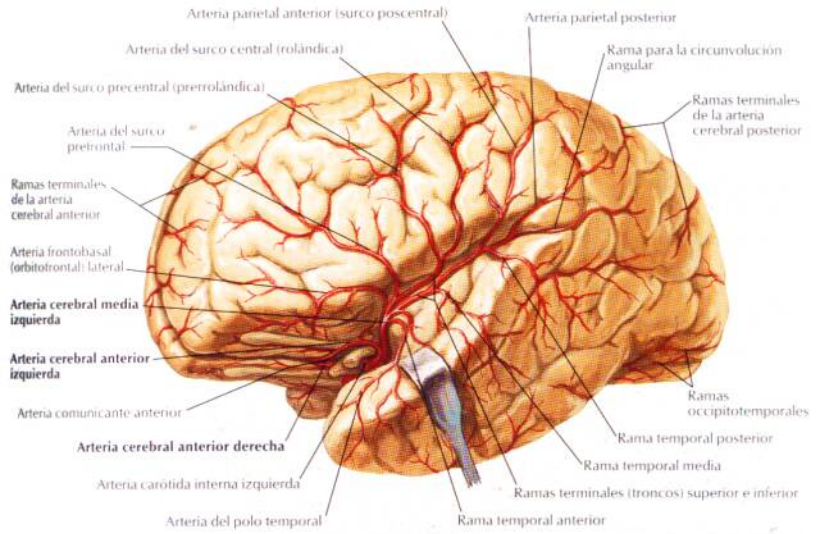

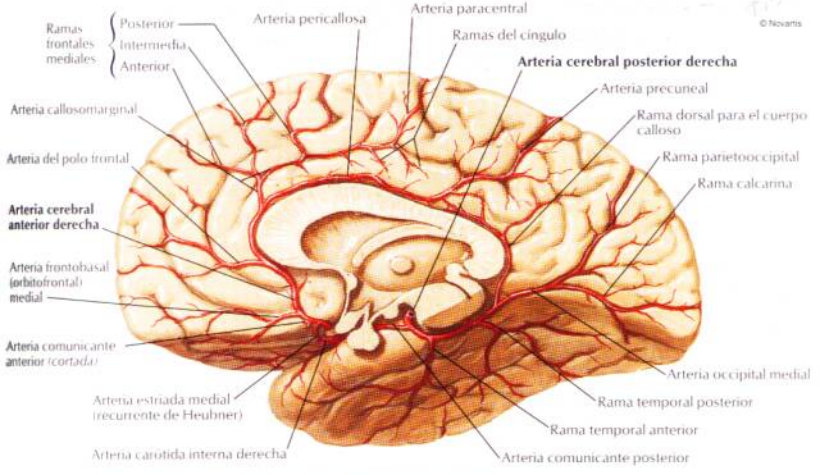

© Novartis

Nota: la arteria parietal anterior (o del surco poscentral) también se halla como arteria parietal anterior y arteria del surco poscentral por separado

Arterias de la fosa craneal posterior

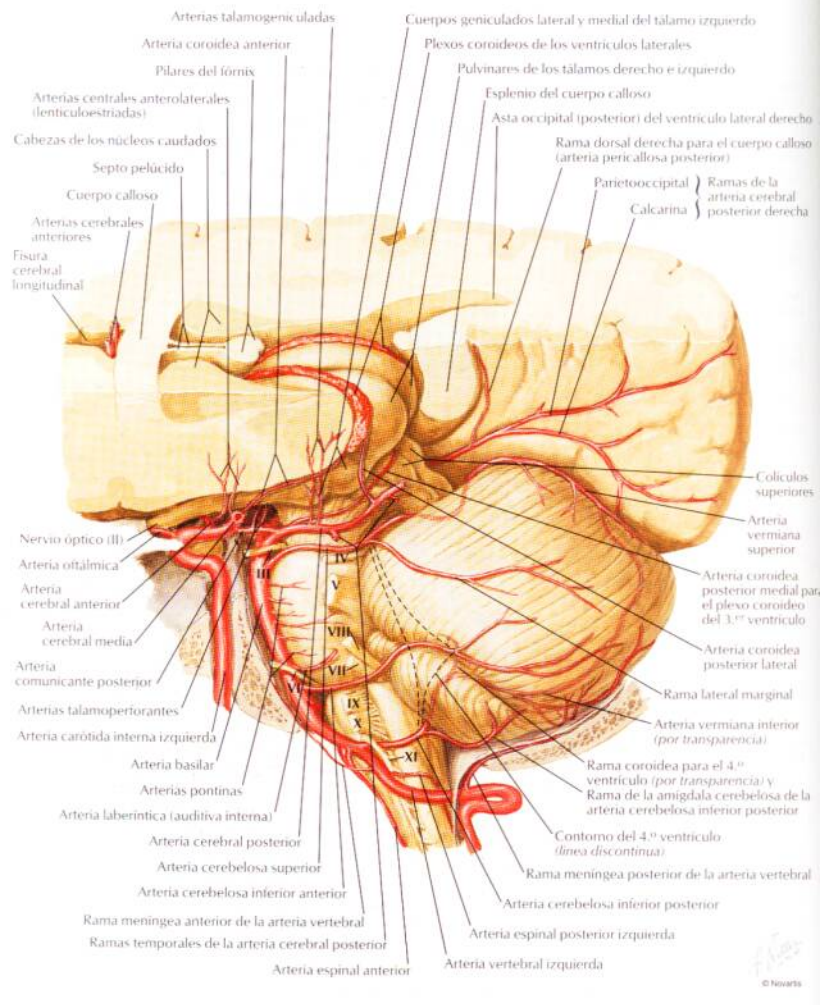

Venas de la fosa craneal posterior

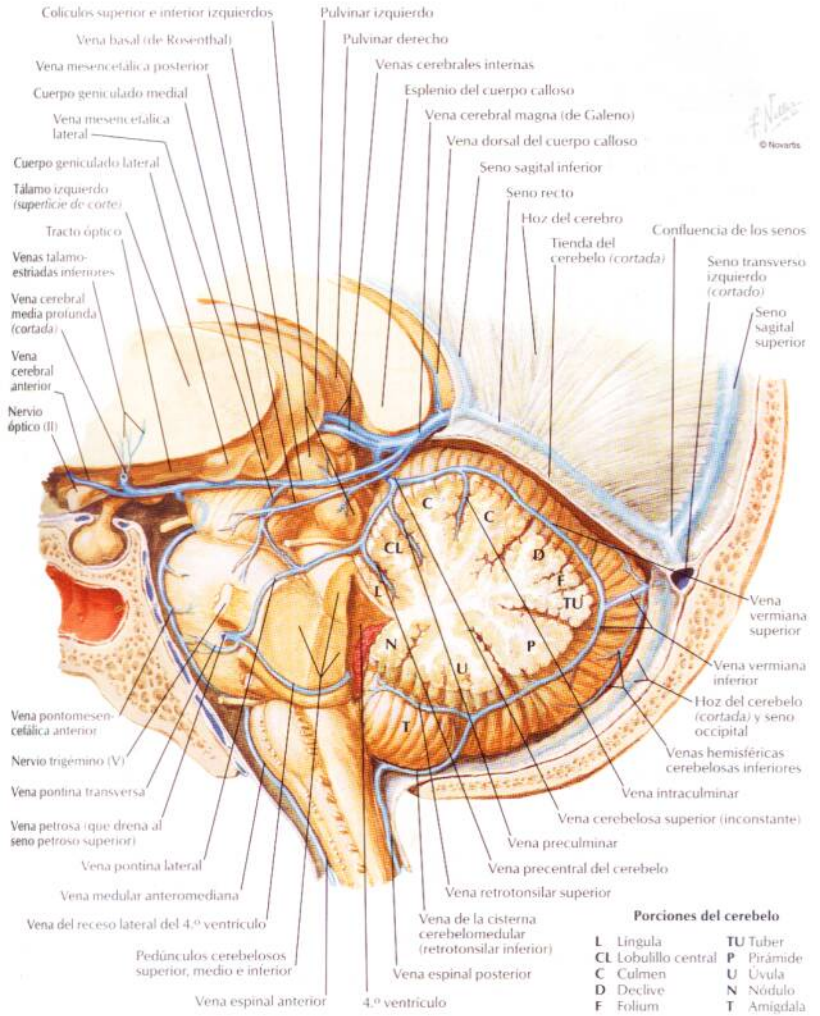

Porciones del cerebelo

L	Lingula	**TU**	Tuber
CL	Lobulillo central	**P**	Pirámide
C	Culmen	**U**	Úvula
D	Declive	**N**	Nódulo
F	Folium	**T**	Amígdala

Venas profundas del encéfalo

PARA LAS VENAS SUPERFICIALES VEASE LÁMINA 96

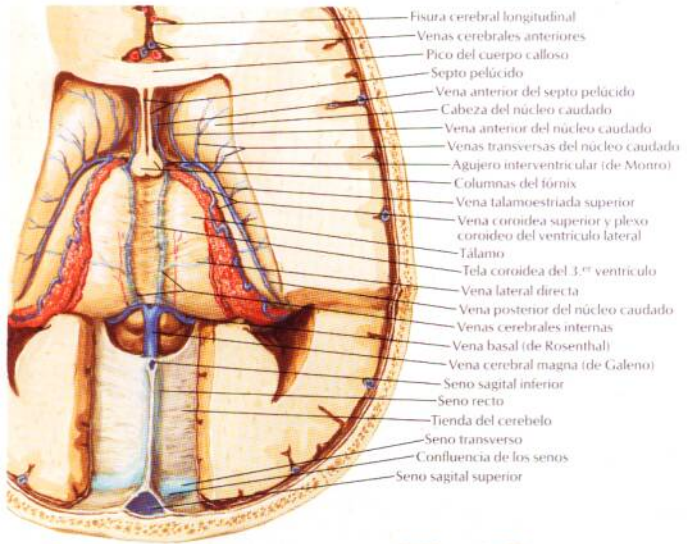

© Novartis

Disección: visión superior

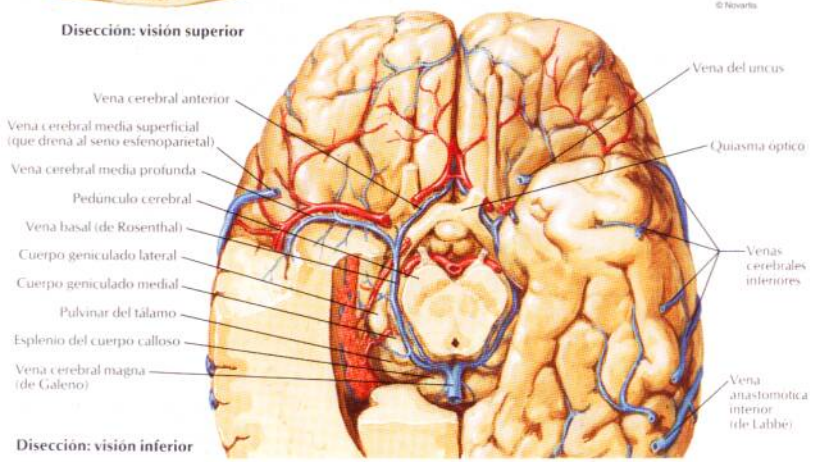

Disección: visión inferior

Venas subependimarias del encéfalo

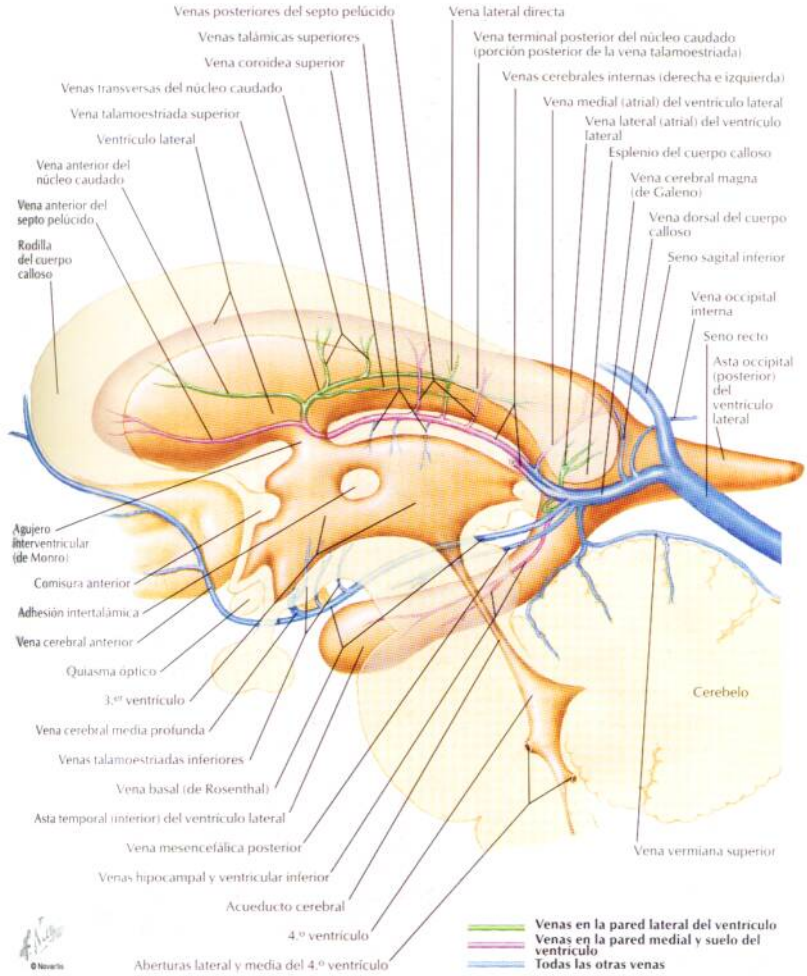

Hipotálamo e hipófisis

VEÁNSE TAMBIÉN LÁMINAS 100, 101

Septo pelúcido
Tálamo
Fórnix
Surco hipotalámico
Comisura anterior

Núcleos principales del hipotálamo
- Paraventriculares
- Posterior
- Dorsomedial
- Supraóptico
- Ventromedial
- Arqueado (infundibular)
- Mamilares

Tracto mamilotalámico
Quiasma óptico
Fascículo longitudinal dorsal y otras vías descendentes
Infundíbulo (tallo pituitario)
Hipófisis (glándula pituitaria)

© Novartis

Lámina terminal
Núcleo hipotalámico paraventricular
Núcleo hipotalámico supraóptico
Tracto supraopticohipofisario
Tracto tuberohipofisario
Tracto hipotalamohipofisario
Infundíbulo (tallo pituitario)
Surco hipotalámico
Cuerpo mamilar
Núcleo arqueado (infundibular)

Adenohipófisis (lóbulo anterior de la glándula pituitaria)
- Porción tuberal
- Trabécula fibrosa
- Porción intermedia
- Porción distal

Hendidura

Neurohipófisis (lóbulo posterior de la glándula pituitaria)
- Eminencia media del tuber cinereum
- Tallo infundibular
- Proceso infundibular

Arterias y venas de hipotálamo e hipófisis

VEÁSE TAMBIÉN LÁMINA 133

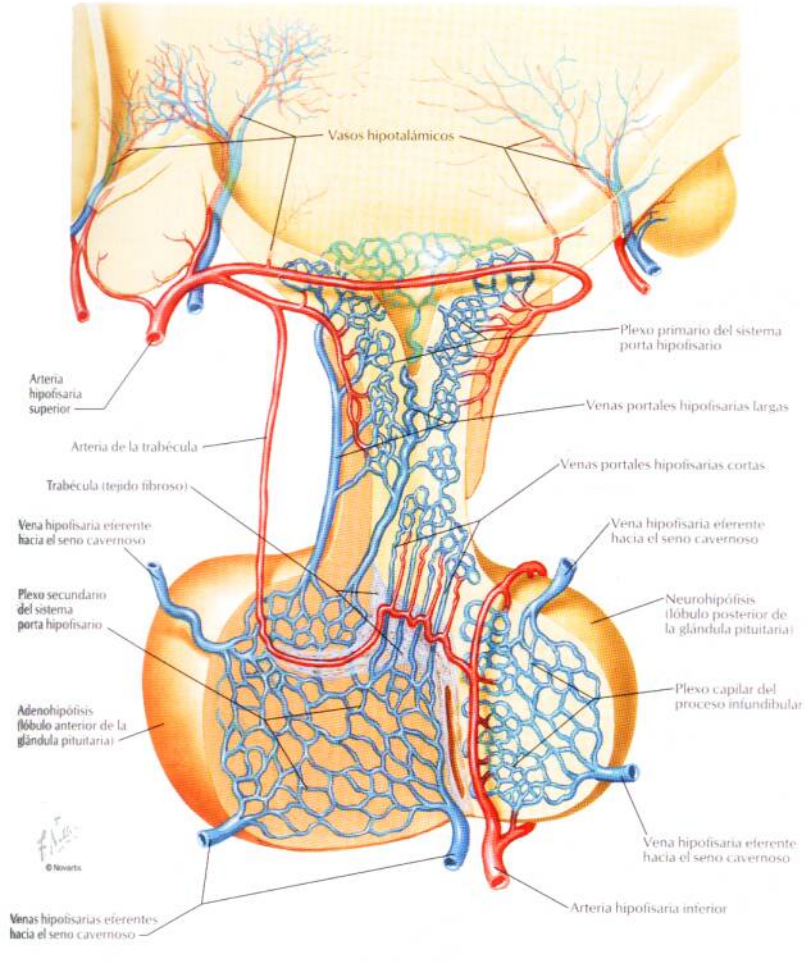

VÉANSE TAMBIÉN LÁMINAS 9, 12, 13, 143, 144, 145, 170, 231

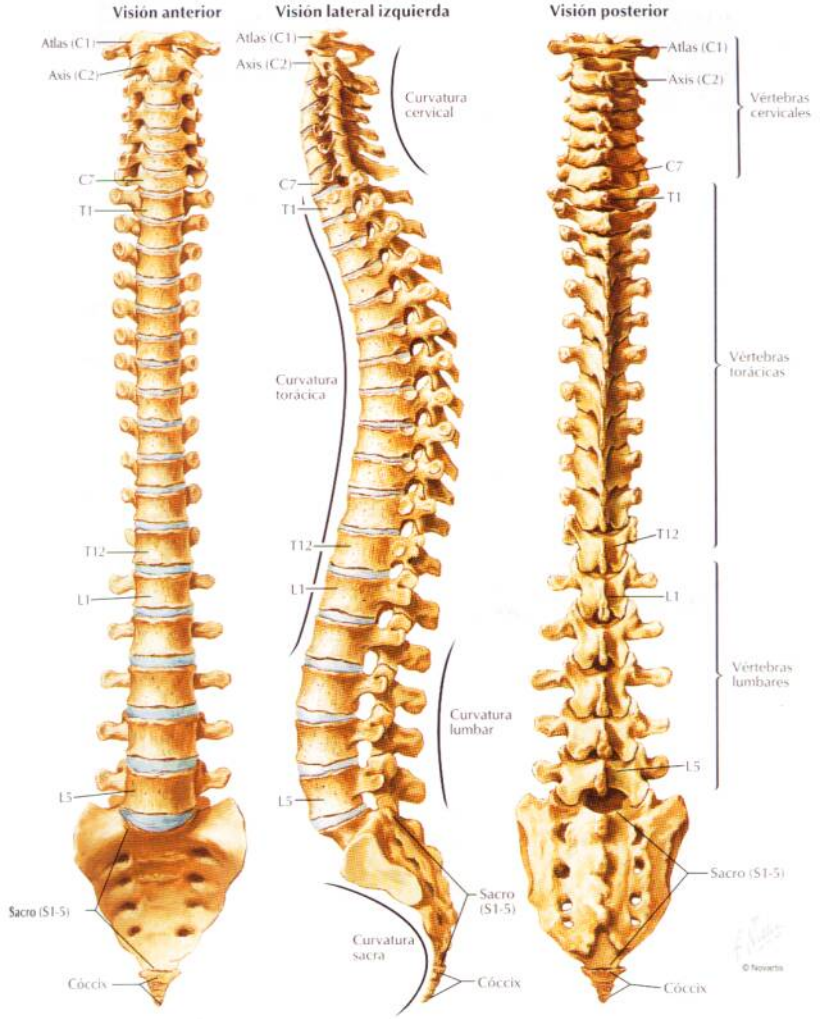

Vértebras torácicas

VÉASE TAMBIÉN LÁMINA 172

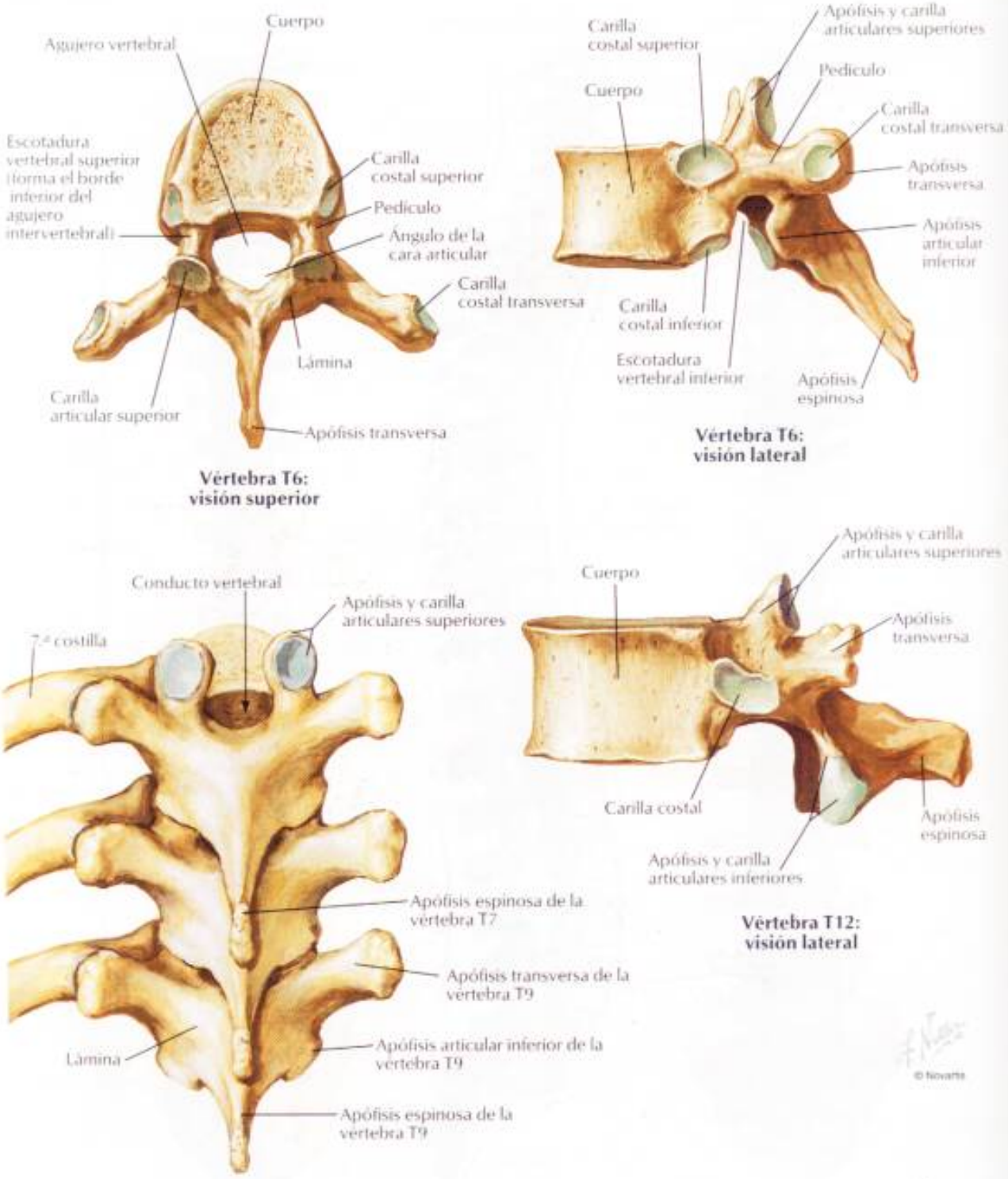

Vértebra T6: visión superior

Vértebra T6: visión lateral

Vértebra T12: visión lateral

Vértebras T7, T8 y T9: visión posterior

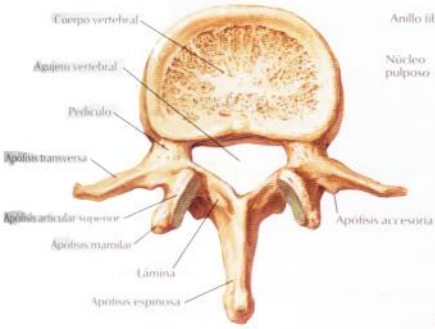

Vértebra L2: visión superior

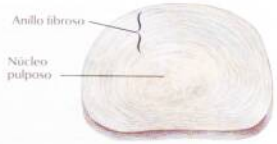

Disco intervertebral

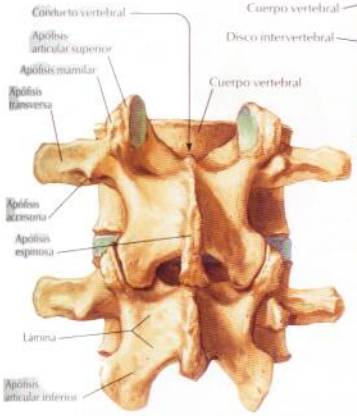

Vértebras L3 y L4: visión posterior

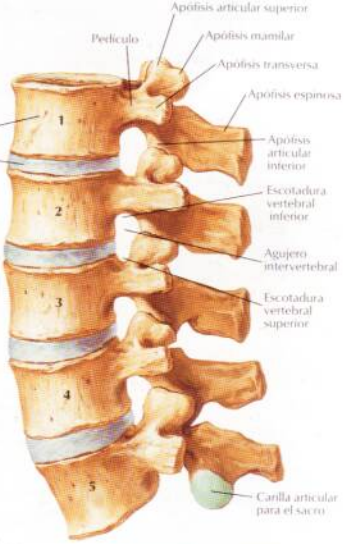

Vértebras lumbares articuladas: visión lateral izquierda

© Novartis

Sacro y cóccix

VÉANSE TAMBIÉN LÁMINAS 142, 147, 231, 330, 331, 332

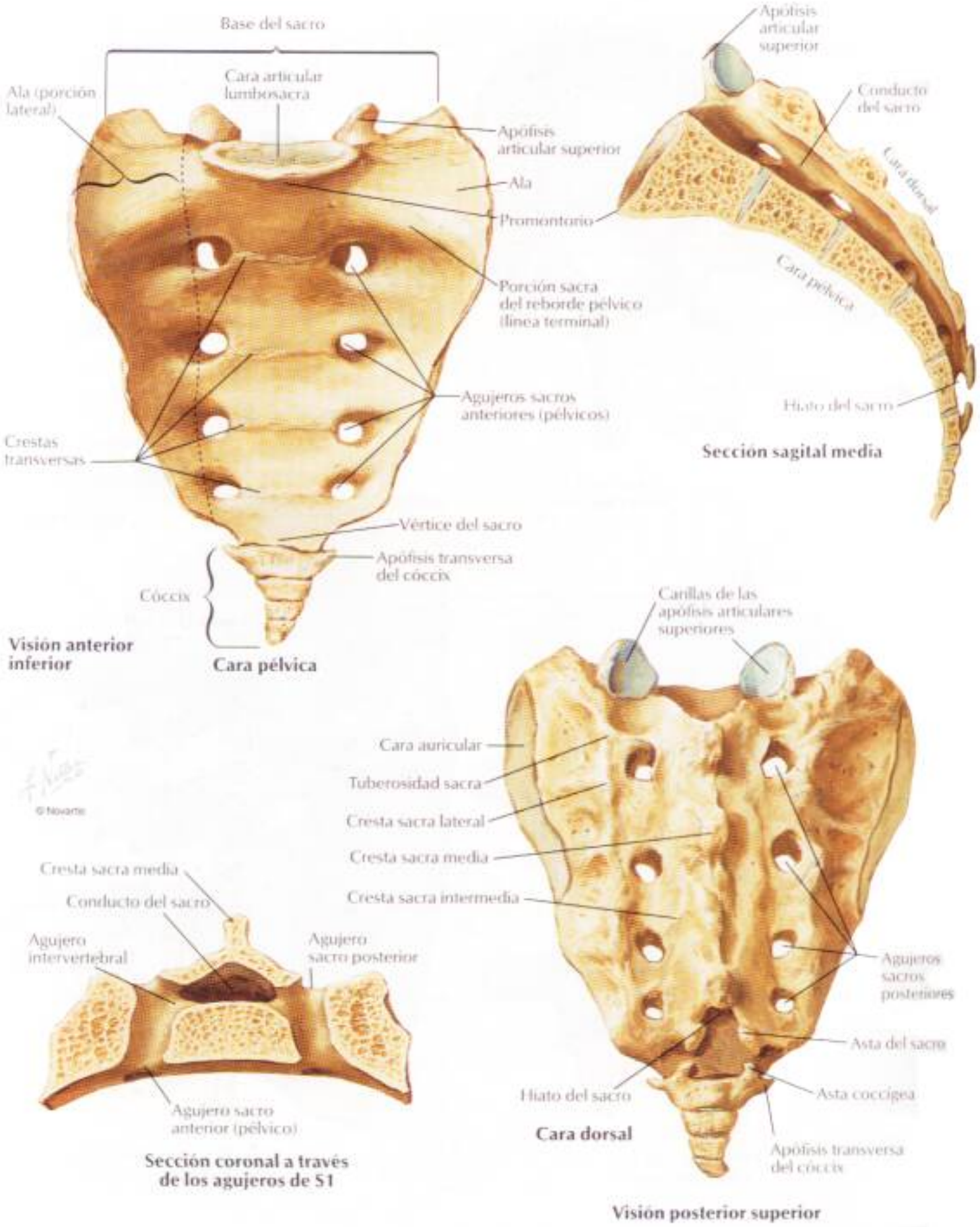

Ligamentos vertebrales: región lumbar

Visión lateral izquierda *(parcialmente seccionada en el plano medio)*

Ligamento longitudinal anterior

Cuerpo vertebral lumbar

Disco intervertebral

Ligamento longitudinal anterior

Ligamento longitudinal posterior

Apófisis articular inferior

Cápsula de la articulación cigapofisaria *(parcialmente abierta)*

Apófisis articular superior

Apófisis transversa

Apófisis espinosa

Lámina

Ligamento amarillo

Ligamento interespinoso

Ligamento supraespinoso

Agujero intervertebral

© Novartis

Segmentos vertebrales anteriores: visión posterior *(pediculos seccionados)*

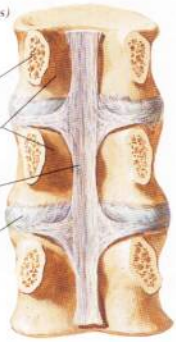

Segmentos vertebrales posteriores: visión anterior

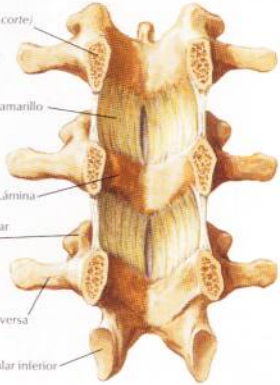

Ligamentos vertebrales: región lumbosacra

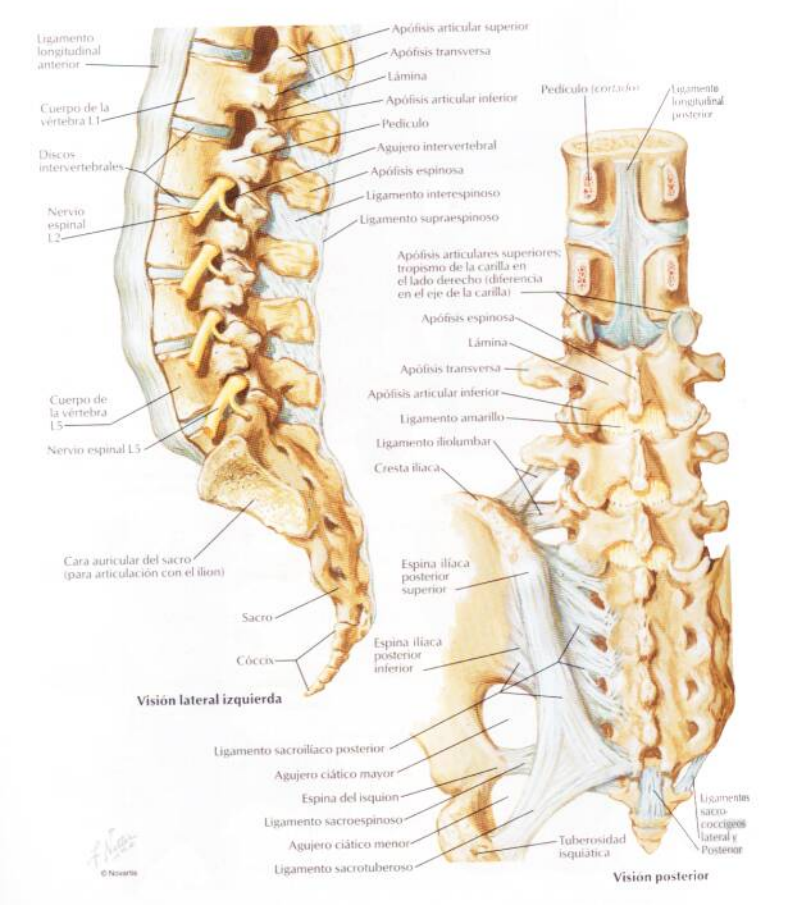

Médula espinal y ramos ventrales espinales in situ

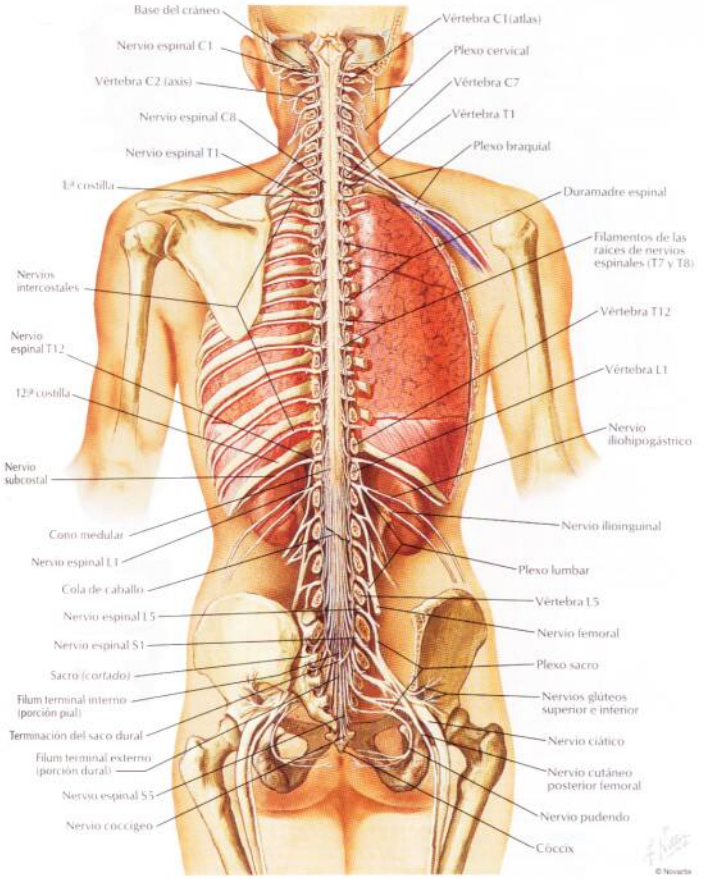

Relación de las raíces de los nervios espinales con las vértebras

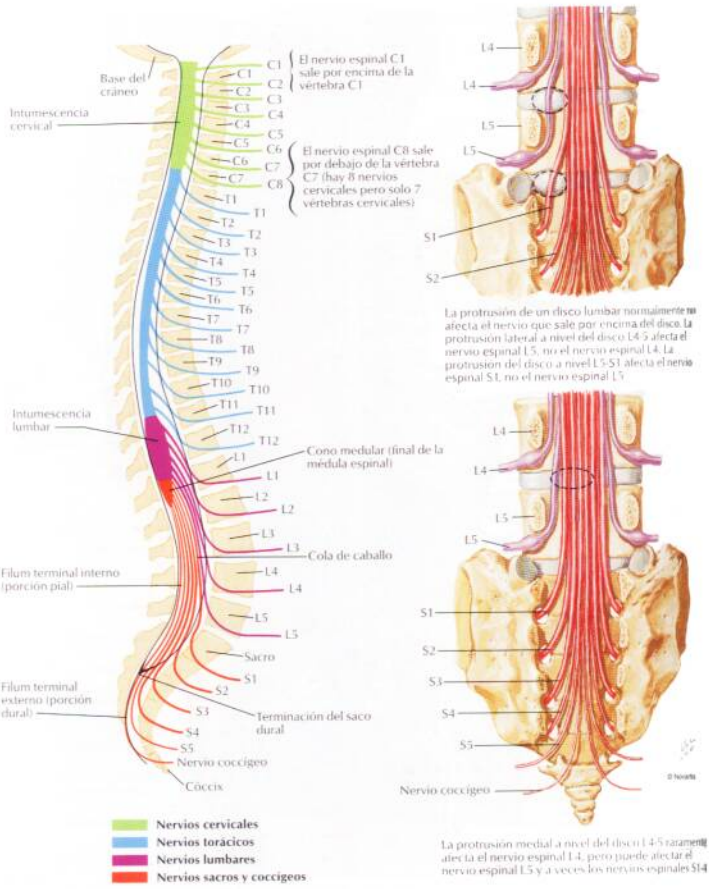

VEANSE TAMBIÉN LÁMINAS 451, 507; PARA MAPAS DE INERVACIÓN CUTÁNEA VÉANSE LÁMINAS 18, 441, 443, 444, 445, 447, 450, 502–506

Delimitación esquemática de dermatomas mostrados como segmentos definidos. De hecho existe considerable solapamiento entre dos dermatomas cualesquiera adyacentes

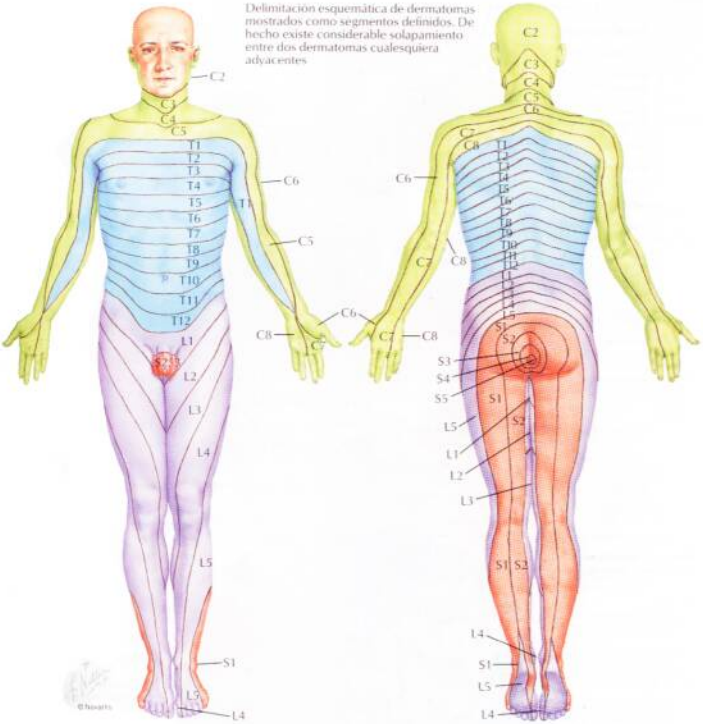

Niveles de los principales dermatomas

C5	Clavículas
C5, 6, 7	Partes laterales de los miembros superiores
C8, T1	Partes mediales de los miembros superiores
C6	Pulgar
C6, 7, 8	Mano
C8	Dedos anular y meñique
T4	Nivel de los pezones
T10	Nivel del ombligo
T12	Región inguinal
L1, 2, 3, 4	Caras anterior e interna de los miembros inferiores
L4, 5, S1	Pie
L4	Cara medial del dedo gordo del pie
S1, 2, L5	Caras posterior y externa de los miembros inferiores
S1	Borde lateral del pie y dedo pequeño del pie
S2, 3, 4	Perinè

Secciones transversales de la médula espinal: tractos de fibras

Secciones a través de la médula espinal a varios niveles

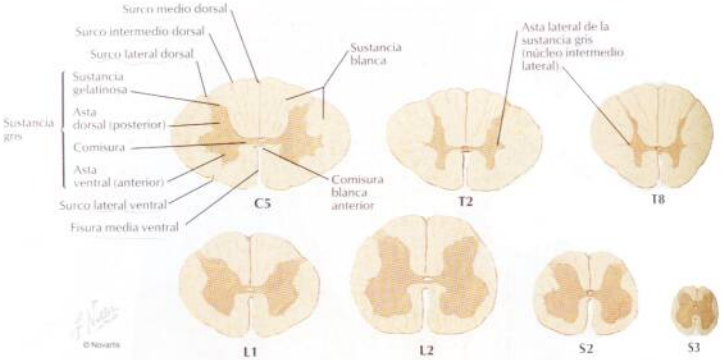

Principales tractos de fibras de la médula espinal

- Vías ascendentes
- Vías descendentes
- Fibras que van en ambas direcciones

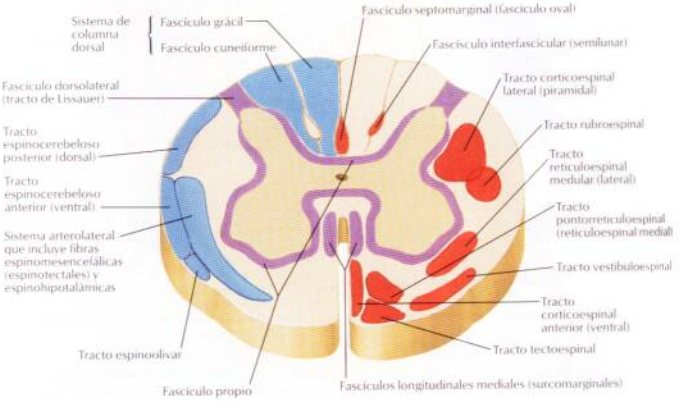

Sistema nervioso autónomo: topografía general

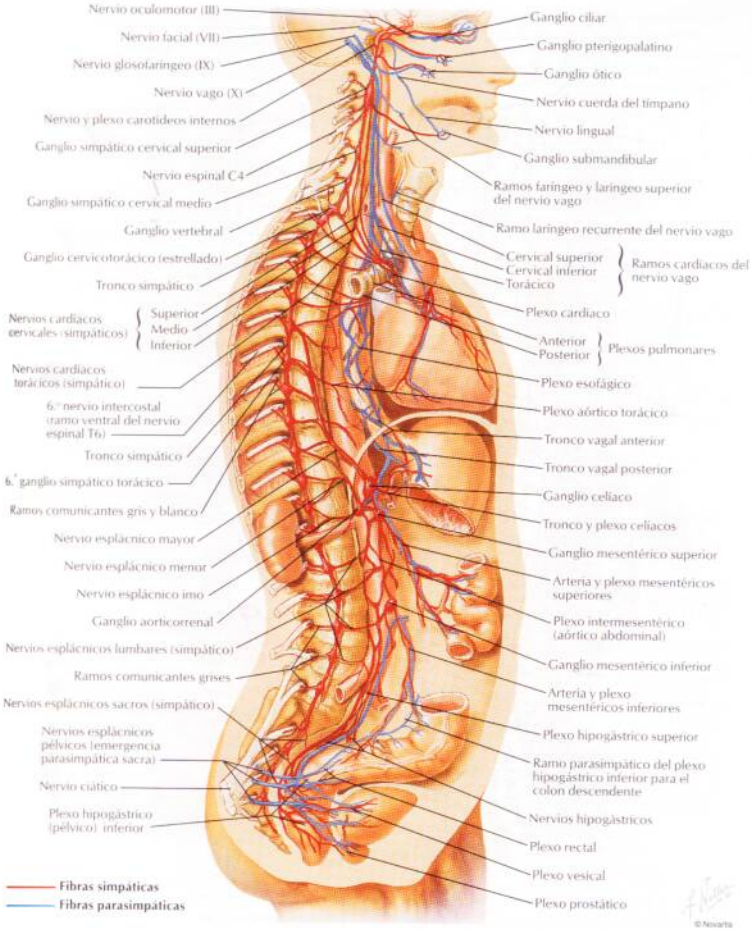

Sistema nervioso autónomo: esquema

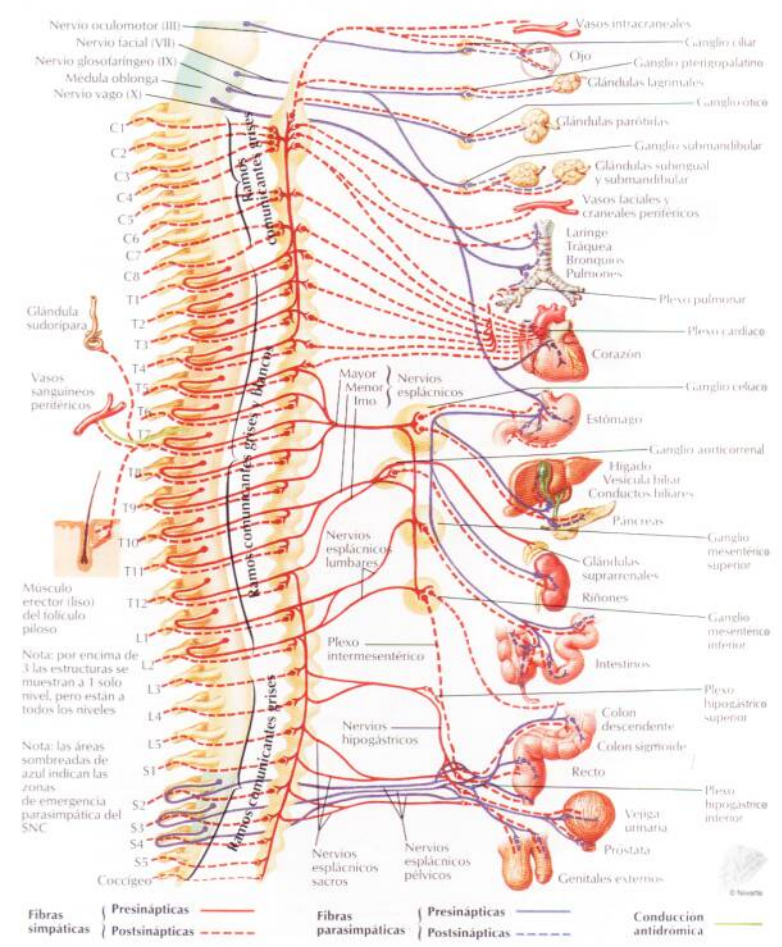

Sinápsis colinérgicas y adrenérgicas: esquema

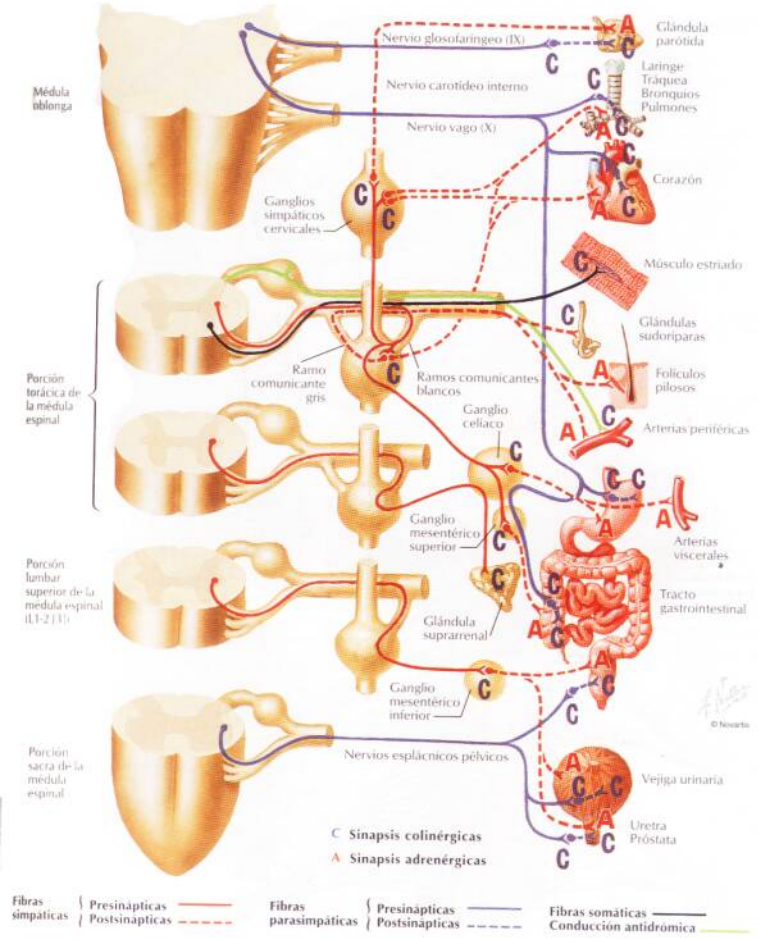

Membranas y raíces nerviosas espinales

Visión posterior

Raíz ventral del nervio espinal
Raíz dorsal del nervio espinal
Ganglio espinal sensitivo (raíz dorsal)
Ramos comunicantes blanco y gris para y desde el tronco simpático
Ramo ventral del nervio espinal
Ramo dorsal del nervio espinal
Duramadre
Aracnoides
Septo mesotelial en el surco medio dorsal
Espacio subaracnoideo
Piamadre que recubre la médula espinal
Filamentos de la raíz dorsal
Ligamento dentado

Membranas extirpadas: visión anterior
(muy aumentada)

Sustancia gris
Sustancia blanca
Filamentos de la raíz dorsal
Raíz dorsal del nervio espinal
Filamentos de la raíz ventral
Ganglio espinal sensitivo (raíz dorsal)
Ramo dorsal del nervio espinal
Ramo ventral del nervio espinal
Raíz ventral del nervio espinal
Nervio espinal
Ramos comunicantes gris y blanco

Origen del nervio espinal: secciones transversales

VÉANSE TAMBIÉN LÁMINAS 154, 155, 158, 159

Sección a través de una vértebra torácica

Aorta
Grasa en el espacio epidural
Cuerpo vertebral
Ganglio simpático
Duramadre
Raíz ventral
Aracnoides*
Espacio subaracnoideo
Ramos comunicantes blanco y gris
Piamadre*
Nervio espinal
Ramos meningeos recurrentes del nervio espinal
Ramo ventral (nervio intercostal)
Ramo dorsal
Pleura
Pulmón
Ganglio espinal sensitivo (raíz dorsal)
Raíz dorsal
Asta lateral de la sustancia gris de la médula espinal

Sección a través de una vértebra lumbar

Ganglio simpático
Ramo comunicante gris
Grasa en el espacio epidural
Duramadre
Aracnoides
Raíz ventral
Nervio espinal
Ramo ventral (contribuye al plexo lumbar)
Ramo dorsal
Ramo lateral
Ramo medial
del ramo dorsal del nervio espinal
Plexo venoso vertebral interno (epidural)
Ganglio espinal sensitivo (raíz dorsal)
Raíz dorsal
Cono medular
Raíces dorsales y ventrales de nervios espinales lumbares y sacros formando la cola de caballo

*Leptomeninges

© Novartis

Arteras de la médula espinal: esquema

VÉASE TAMBIÉN LÁMINA 131

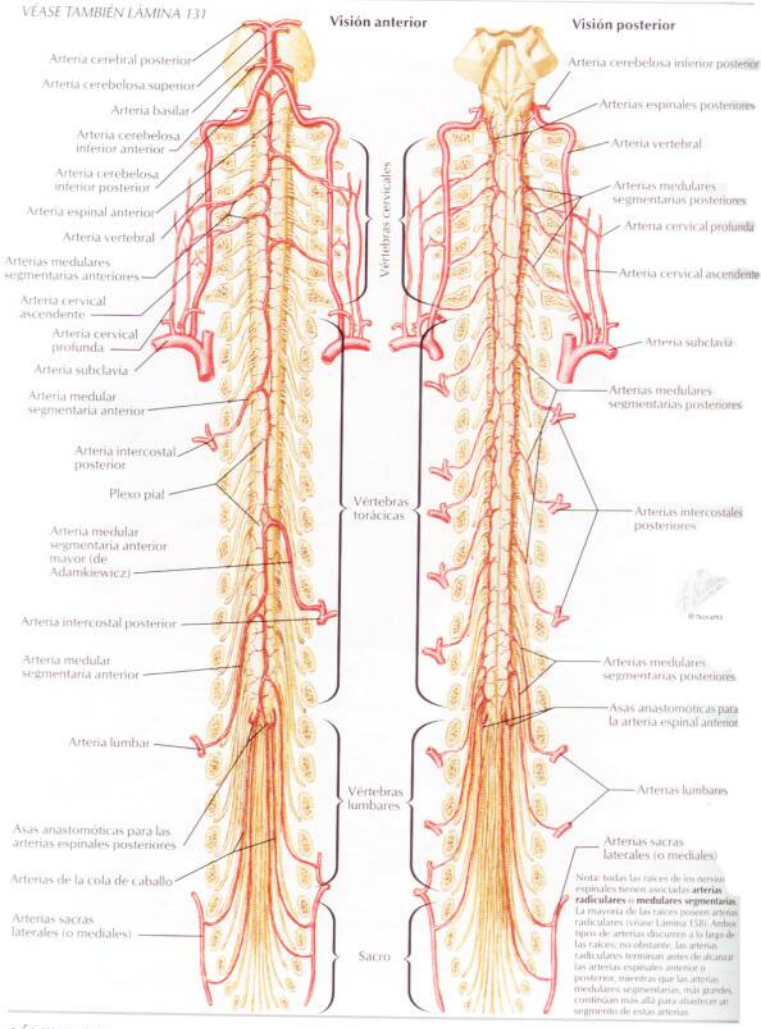

Arterias de la médula espinal: distribución intrínseca

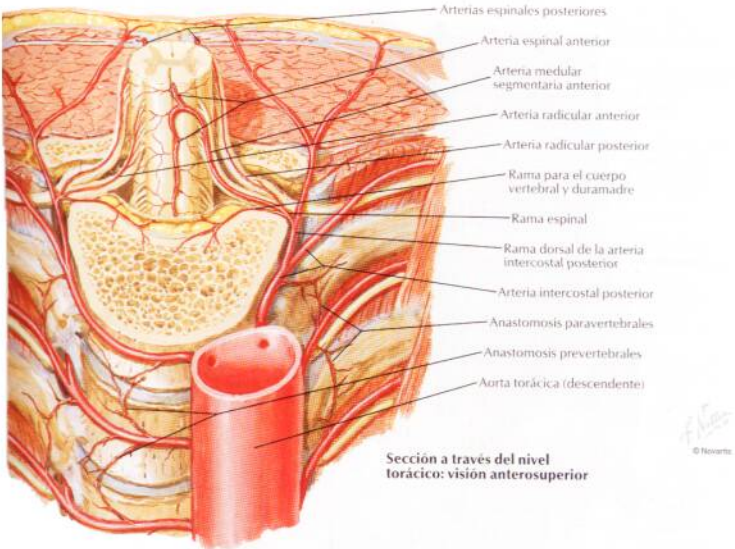

Sección a través del nivel torácico: visión anterosuperior

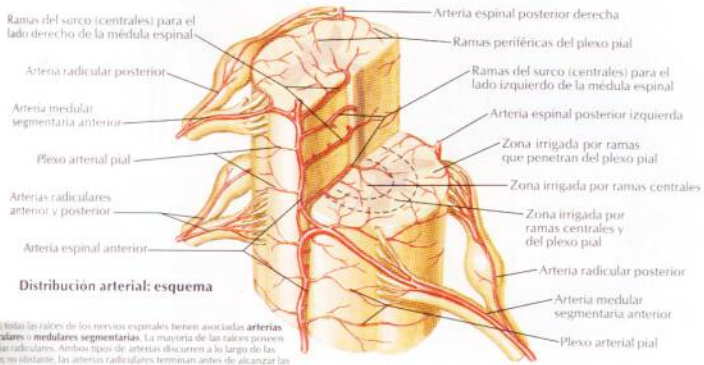

Distribución arterial: esquema

Nota: todas las raíces de los nervios espinales tienen asociadas **arterias radiculares** o **medulares segmentarias**. La mayoría de las raíces proveen arterias radiculares. Ambos tipos de arterias discurren a lo largo de las raíces; no obstante, las arterias radiculares terminan antes de alcanzar las arterias espinales anterior o posterior, mientras que las arterias medulares segmentarias, más grandes, continúan más allá para abastecer un segmento de estas arterias.

Venas de la médula espinal y columna vertebral

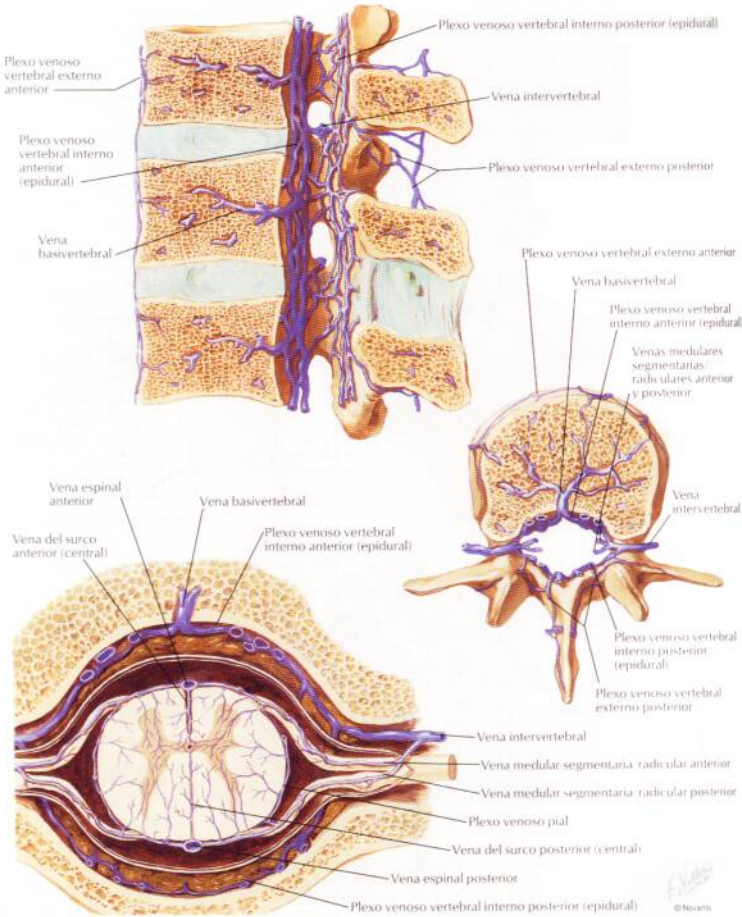

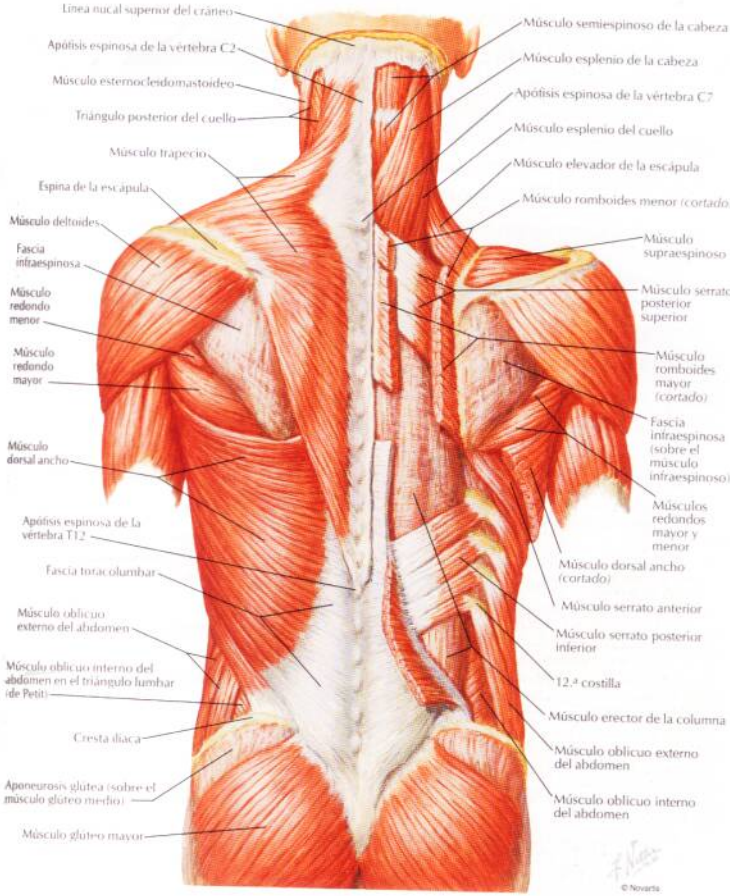
Línea nucal superior del cráneo
Apófisis espinosa de la vértebra C2
Músculo esternocleidomastoideo
Triángulo posterior del cuello
Músculo trapecio
Espina de la escápula
Músculo deltoides
Fascia infraespinosa
Músculo redondo menor
Músculo redondo mayor
Músculo dorsal ancho
Apófisis espinosa de la vértebra T12
Fascia toracolumbar
Músculo oblicuo externo del abdomen
Músculo oblicuo interno del abdomen en el triángulo lumbar (de Petit)
Cresta ilíaca
Aponeurosis glútea (sobre el músculo glúteo medio)
Músculo glúteo mayor
Músculo semiespinoso de la cabeza
Músculo esplenio de la cabeza
Apófisis espinosa de la vértebra C7
Músculo esplenio del cuello
Músculo elevador de la escápula
Músculo romboides menor (cortado)
Músculo supraespinoso
Músculo serrato posterior superior
Músculo romboides mayor (cortado)
Fascia infraespinosa (sobre el músculo infraespinoso)
Músculos redondos mayor y menor
Músculo dorsal ancho (cortado)
Músculo serrato anterior
Músculo serrato posterior inferior
12.ª costilla
Músculo erector de la columna
Músculo oblicuo externo del abdomen
Músculo oblicuo interno del abdomen
© Novartis

Músculos del dorso: planos intermedios

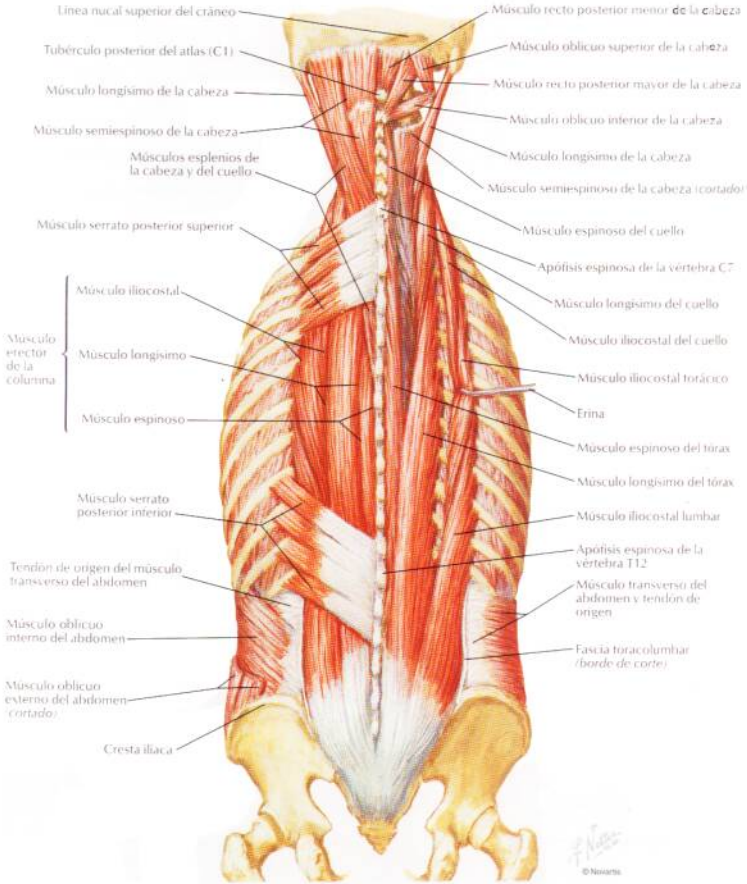

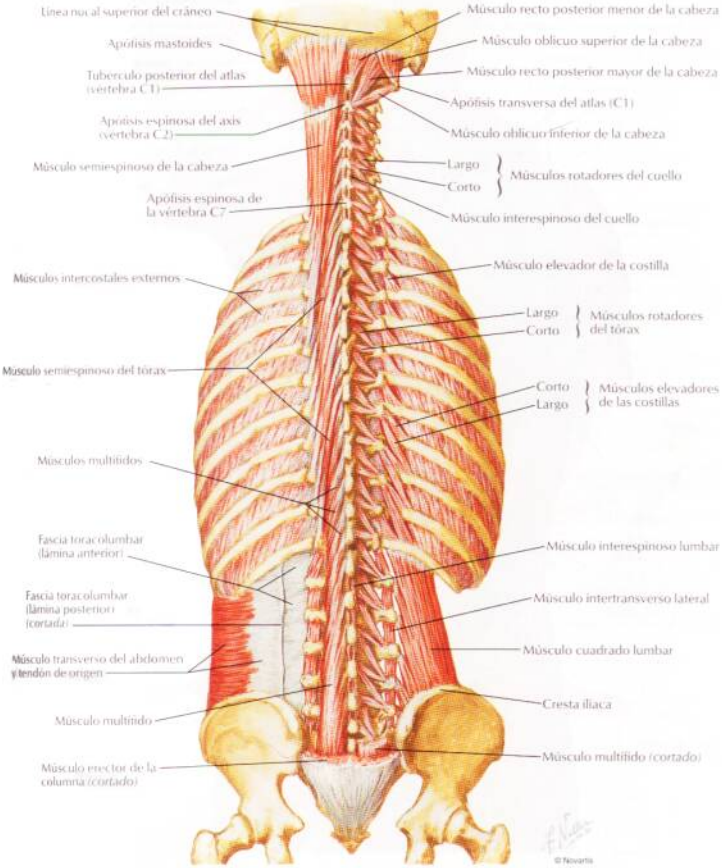
Línea nuca superior del cráneo
Apófisis mastoides
Tubérculo posterior del atlas (vértebra C1)
Apófisis espinosa del axis (vértebra C2)
Músculo semiespinoso de la cabeza
Apófisis espinosa de la vértebra C7
Músculos intercostales externos
Músculo semiespinoso del tórax
Músculos multífidos
Fascia toracolumbar (lámina anterior)
Fascia toracolumbar (lámina posterior) (cortada)
Músculo transverso del abdomen y tendón de origen
Músculo multífido
Músculo erector de la columna (cortado)
Músculo recto posterior menor de la cabeza
Músculo oblicuo superior de la cabeza
Músculo recto posterior mayor de la cabeza
Apófisis transversa del atlas (C1)
Músculo oblicuo inferior de la cabeza
Largo
Corto
Músculos rotadores del cuello
Músculo interespinoso del cuello
Músculo elevador de la costilla
Largo
Corto
Músculos rotadores del tórax
Corto
Largo
Músculos elevadores de las costillas
Músculo interespinoso lumbar
Músculo intertransverso lateral
Músculo cuadrado lumbar
Cresta ilíaca
Músculo multífido (cortado)
© Novartis

Nervios del dorso

VÉANSE TAMBIÉN LÁMINAS 166, 179, 237, 241

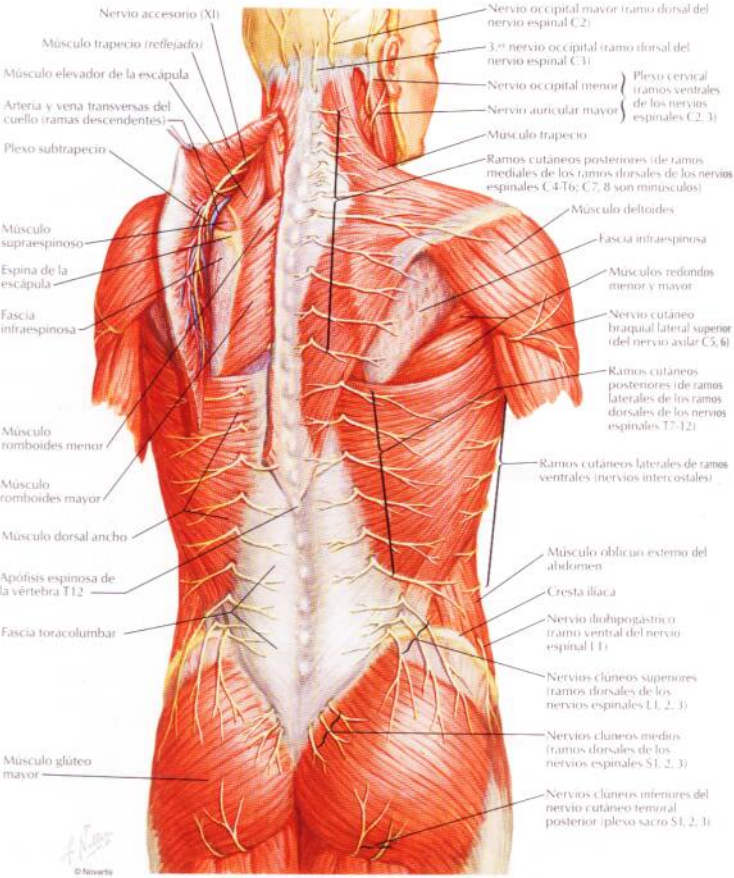

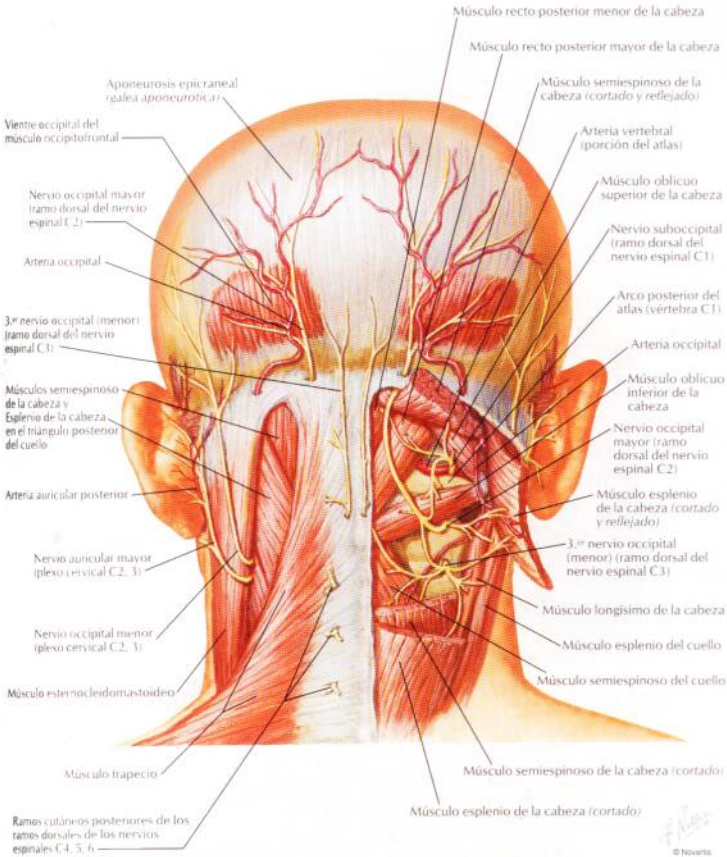
Músculo recto posterior menor de la cabeza
Músculo recto posterior mayor de la cabeza
Aponeurosis epicraneal (galea aponeurotica)
Músculo semiespinoso de la cabeza (cortado y reflejado)
Vientre occipital del músculo occipitofrontal
Arteria vertebral (porción del atlas)
Músculo oblicuo superior de la cabeza
Nervio occipital mayor (ramo dorsal del nervio espinal C 2)
Nervio suboccipital (ramo dorsal del nervio espinal C1)
Arteria occipital
Arco posterior del atlas (vértebra C1)
3.er nervio occipital (menor) (ramo dorsal del nervio espinal C3)
Arteria occipital
Músculo oblicuo inferior de la cabeza
Músculos semiespinoso de la cabeza y Esplenio de la cabeza en el triángulo posterior del cuello
Nervio occipital mayor (ramo dorsal del nervio espinal C2)
Arteria auricular posterior
Músculo esplenio de la cabeza (cortado y reflejado)
3.er nervio occipital (menor) (ramo dorsal del nervio espinal C3)
Nervio auricular mayor (plexo cervical C2, 3)
Músculo longísimo de la cabeza
Nervio occipital menor (plexo cervical C2, 3)
Músculo esplenio del cuello
Músculo semiespinoso del cuello
Músculo esternocleidomastoideo
Músculo trapecio
Músculo semiespinoso de la cabeza (cortado)
Músculo esplenio de la cabeza (cortado)
Ramos cutáneos posteriores de los ramos dorsales de los nervios espinales C4, 5, 6
© Novartis

Región lumbar del dorso: sección transversal (visión superior)

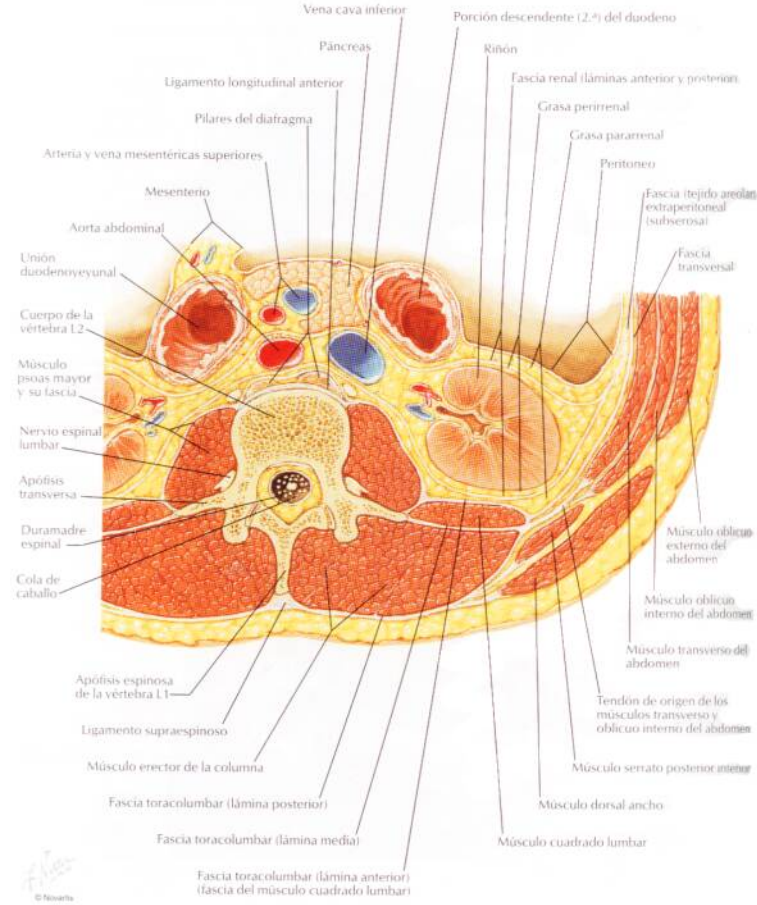

Nervio espinal torácico típico

VÉANSE TAMBIÉN LÁMINAS 179, 241

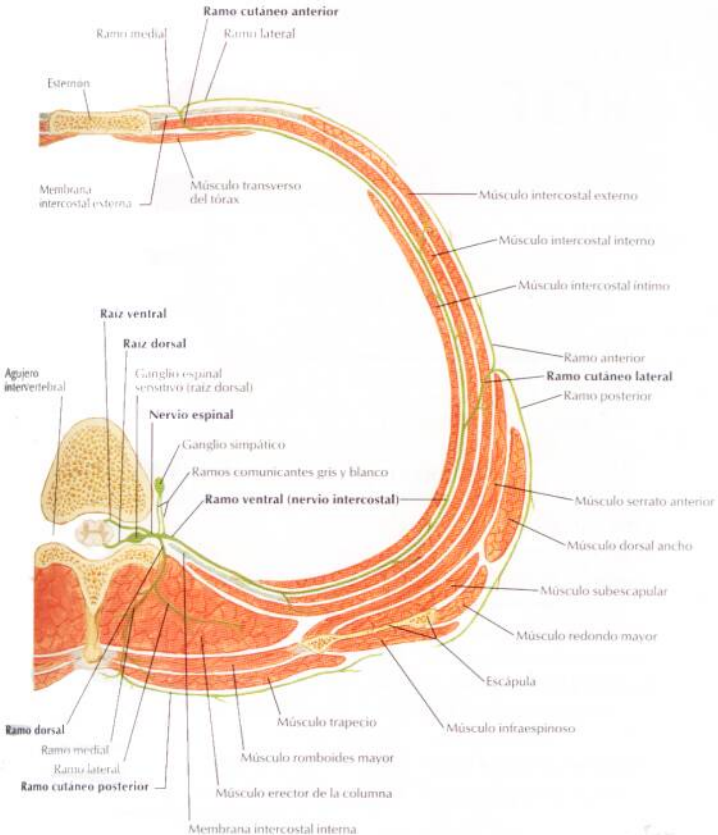

Nota: en la región torácica inferior, el ramo lateral del **ramo dorsal** es más largo, **motor** y cutáneo; el ramo **medial** es más corto y sólo **motor**

© Novartis

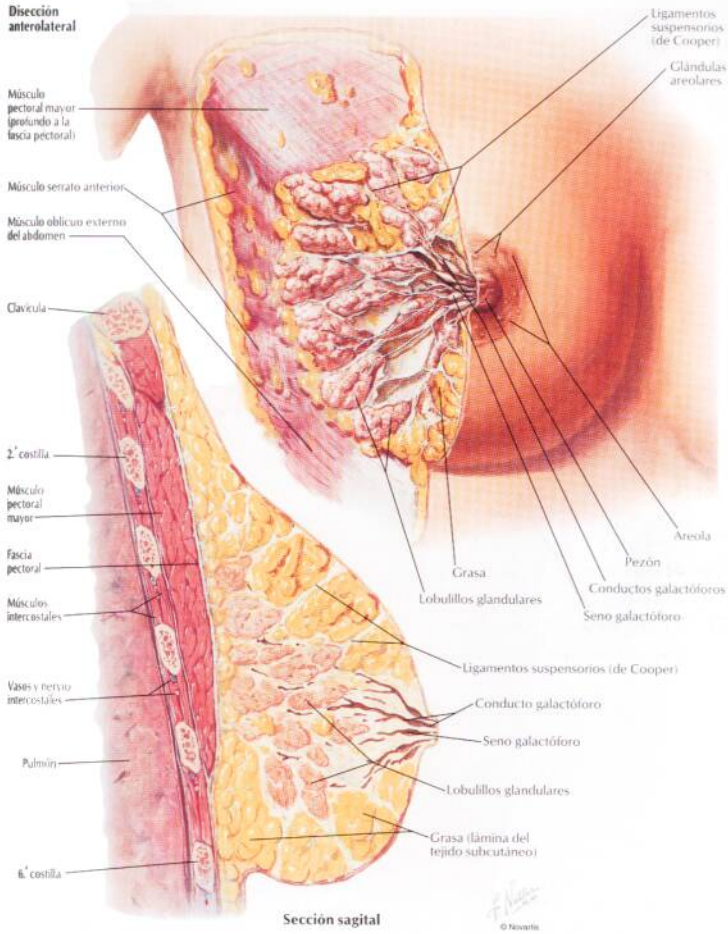
Disección anterolateral
Músculo pectoral mayor (profundo a la fascia pectoral)
Músculo serrato anterior
Músculo oblicuo externo del abdomen
Clavícula
2.ª costilla
Músculo pectoral mayor
Fascia pectoral
Músculos intercostales
Vasos y nervio intercostales
Pulmón
6.ª costilla
Ligamentos suspensorios (de Cooper)
Glándulas areolares
Areola
Pezón
Grasa
Conductos galactóforos
Lobulillos glandulares
Seno galactóforo
Ligamentos suspensorios (de Cooper)
Conducto galactóforo
Seno galactóforo
Lobulillos glandulares
Grasa (lámina del tejido subcutáneo)
Sección sagital
© Novartis

Arterias de la glándula mamaria

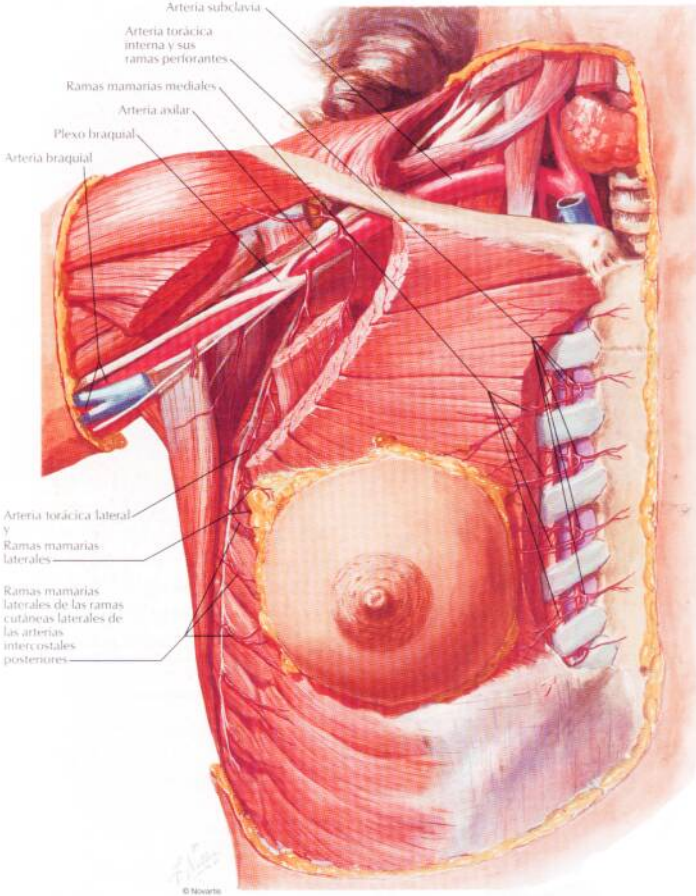

Vasos y nódulos linfáticos de la glándula mamaria

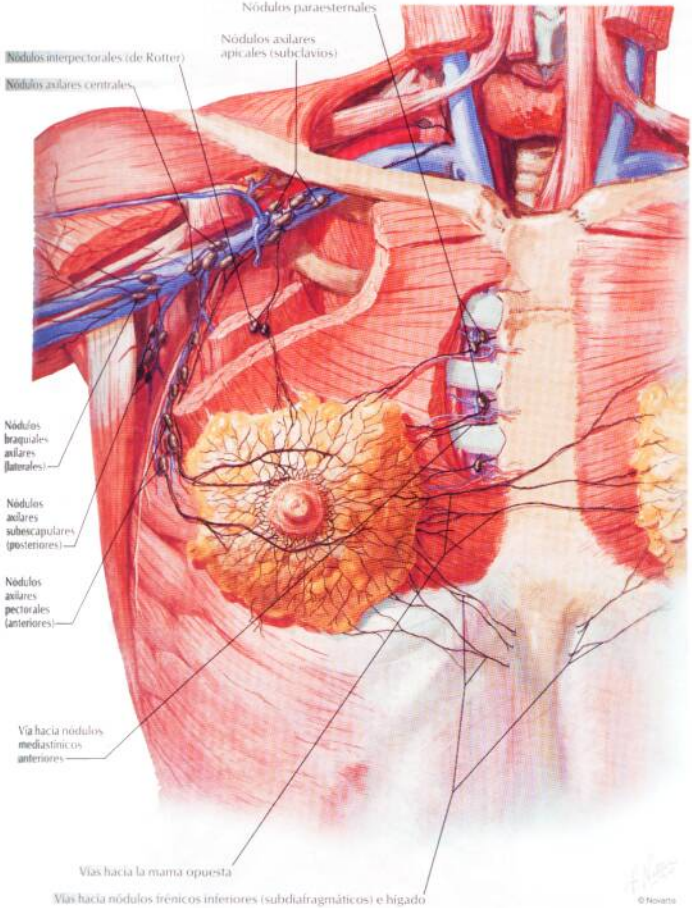

Esqueleto óseo del tórax

VÉASE TAMBIÉN LÁMINA 231

Visión anterior

Escápula
- Acromion
- Apófisis coracoides
- Cavidad glenoidea
- Cuello
- Escotadura supraescapular
- Fosa subescapular

Clavícula

Costillas verdaderas (1-7)

Cartílagos costales

Costillas falsas (8-12)

Escotadura yugular

Manubrio

Esternón
- Ángulo
- Cuerpo
- Apófisis xiphoides

Costillas flotantes (11-12)

Visión posterior

Costilla
- Cabeza
- Cuello
- Tubérculo
- Ángulo
- Cuerpo

Costillas flotantes (11-12)

Clavícula

Escápula
- Acromion
- Fosa supraespinosa
- Espina
- Fosa infraespinosa

Costillas verdaderas (1-7)

Costillas falsas (8-12)

© Novartis

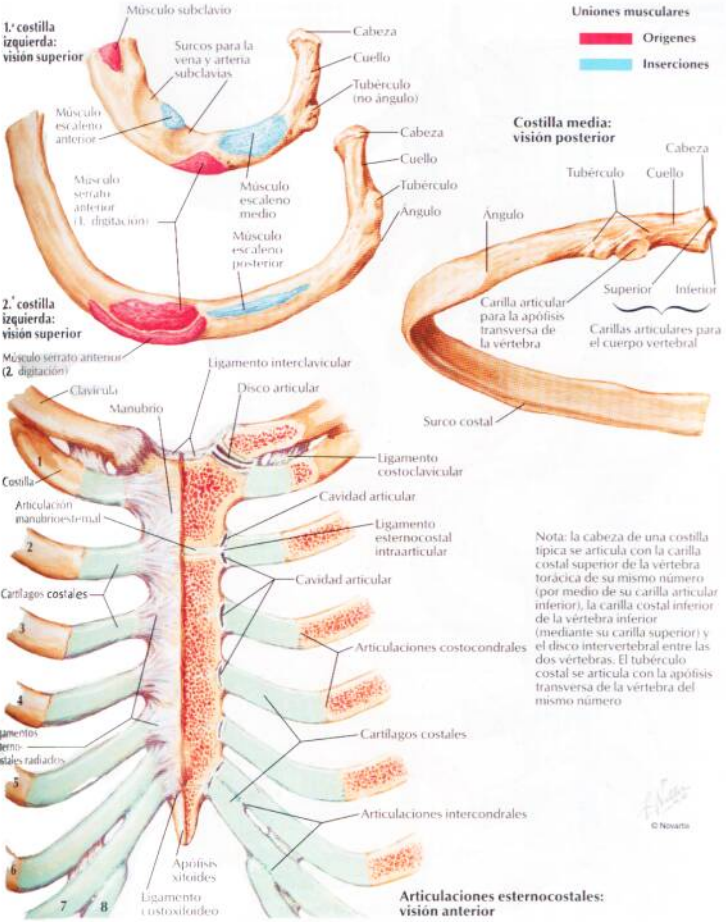

Nota: la cabeza de una costilla típica se articula con la carilla costal superior de la vértebra torácica de su mismo número (por medio de su carilla articular inferior), la carilla costal inferior de la vértebra inferior (mediante su carilla superior) y el disco intervertebral entre las dos vértebras. El tubérculo costal se articula con la apófisis transversa de la vértebra del mismo número

© Novartis

Articulaciones costovertebrales

VÉASE TAMBIÉN LÁMINA 143

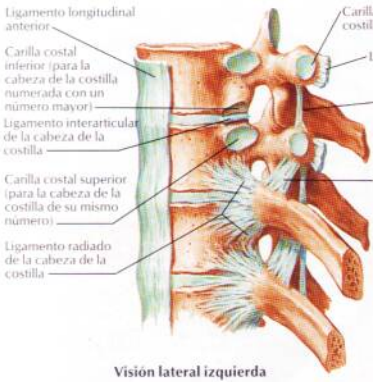

Visión lateral izquierda

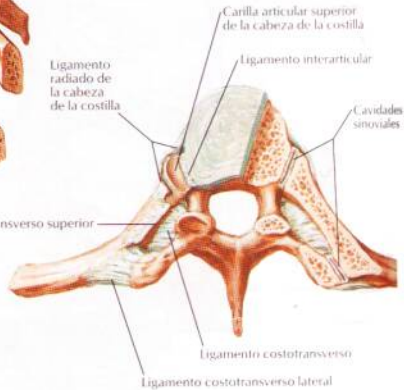

Sección transversa: visión superior

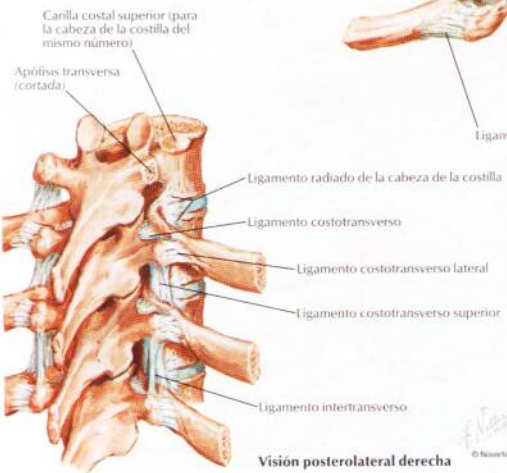

Visión posterolateral derecha

© Novartis

Costillas cervicales y anomalías afines

VÉANSE TAMBIÉN LÁMINAS 28, 400, 401

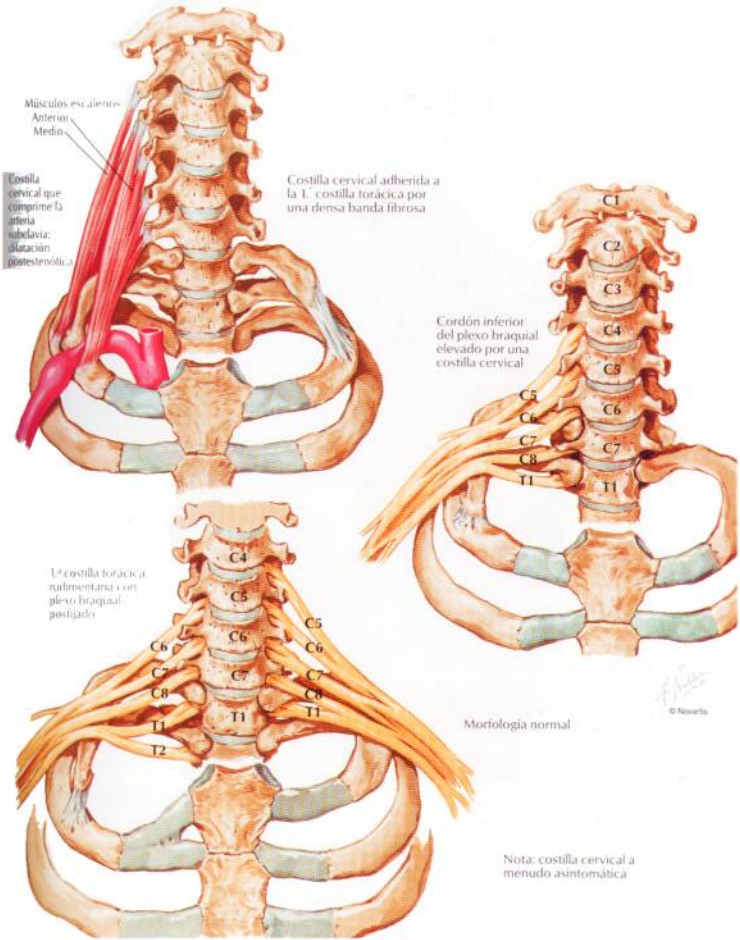

Pared torácica anterior

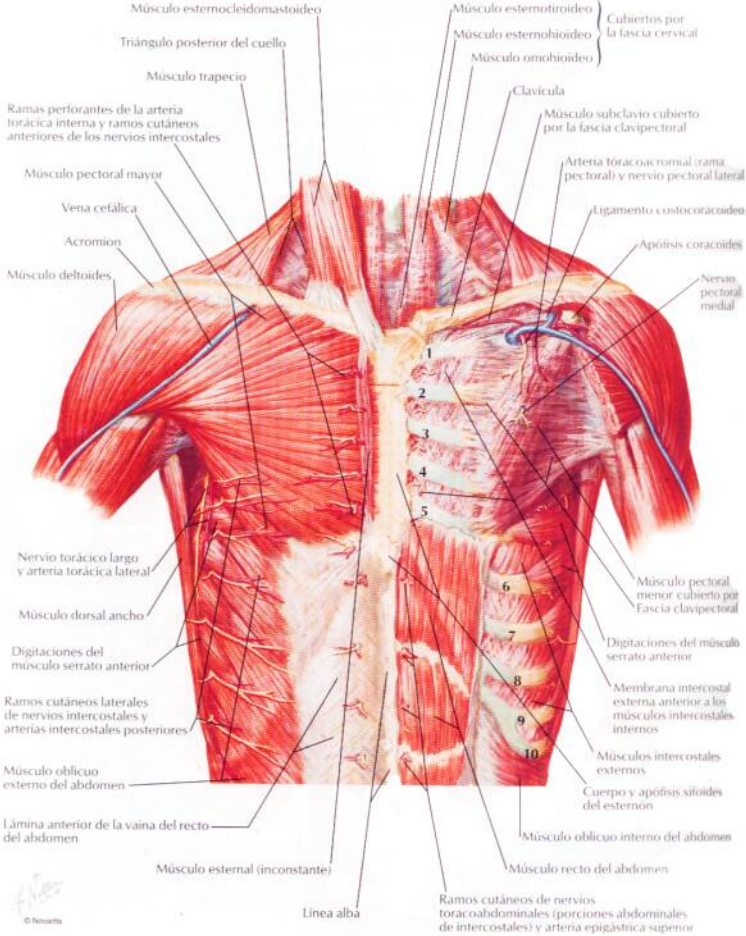

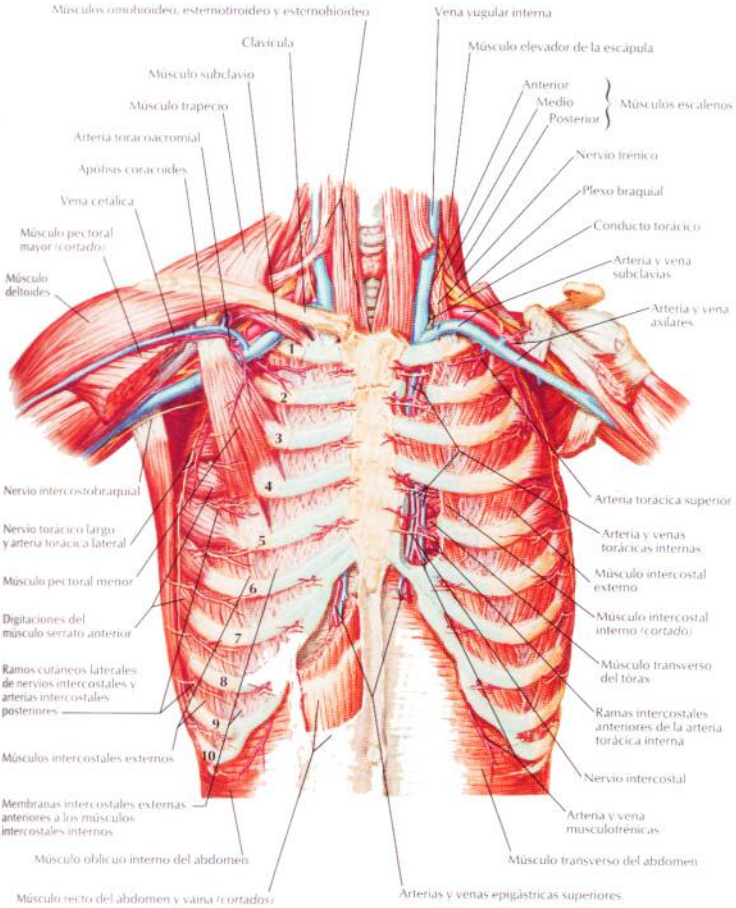
Músculos omohioideo, esternotiroideo y esternohioideo
Vena yugular interna
Clavícula
Músculo elevador de la escápula
Músculo subclavio
Anterior
Medio
Posterior
Músculos escalenos
Músculo trapecio
Arteria toracoacromial
Nervio frénico
Apófisis coracoides
Plexo braquial
Vena cefálica
Conducto torácico
Músculo pectoral mayor (cortado)
Arteria y vena subclavias
Músculo deltoides
Arteria y vena axilares
1
2
3
4
5
6
7
8
9
10
Nervio intercostobraquial
Arteria torácica superior
Nervio torácico largo y arteria torácica lateral
Arteria y venas torácicas internas
Músculo pectoral menor
Músculo intercostal externo
Digitaciones del músculo serrato anterior
Músculo intercostal interno (cortado)
Ramos cutáneos laterales de nervios intercostales y arterias intercostales posteriores
Músculo transverso del tórax
Ramas intercostales anteriores de la arteria torácica interna
Músculos intercostales externos
Nervio intercostal
Membranas intercostales externas anteriores a los músculos intercostales internos
Arteria y vena musculotrénicas
Músculo oblicuo interno del abdomen
Músculo transverso del abdomen
Músculo recto del abdomen y vaina (cortados)
Arterias y venas epigástricas superiores

Pared torácica anterior: visión interna

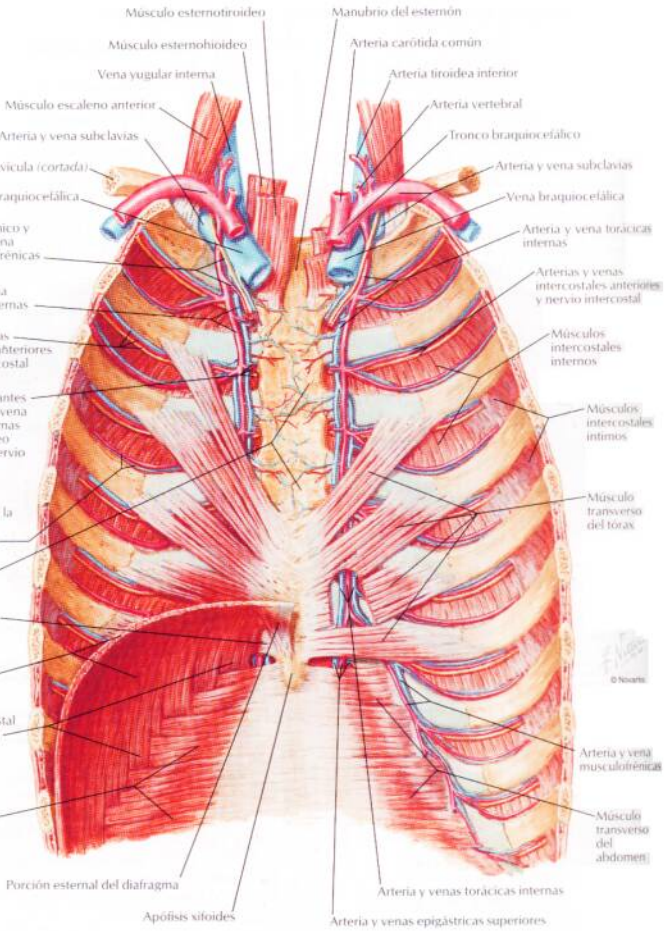

VÉANSE TAMBIÉN LÁMINAS 160, 161, 162

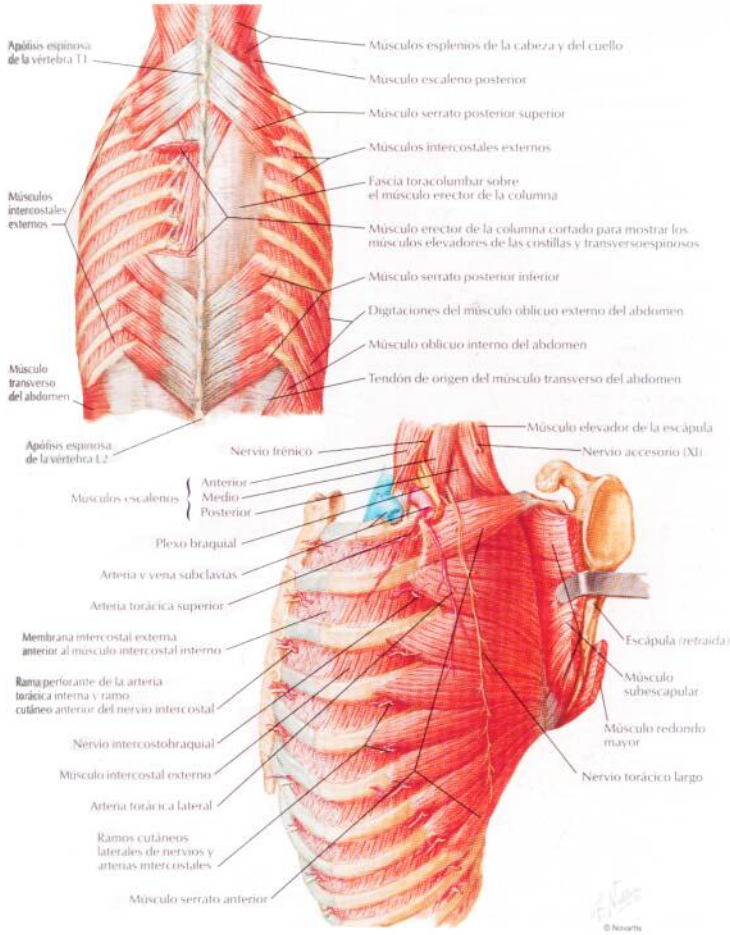

Pared torácica posterior

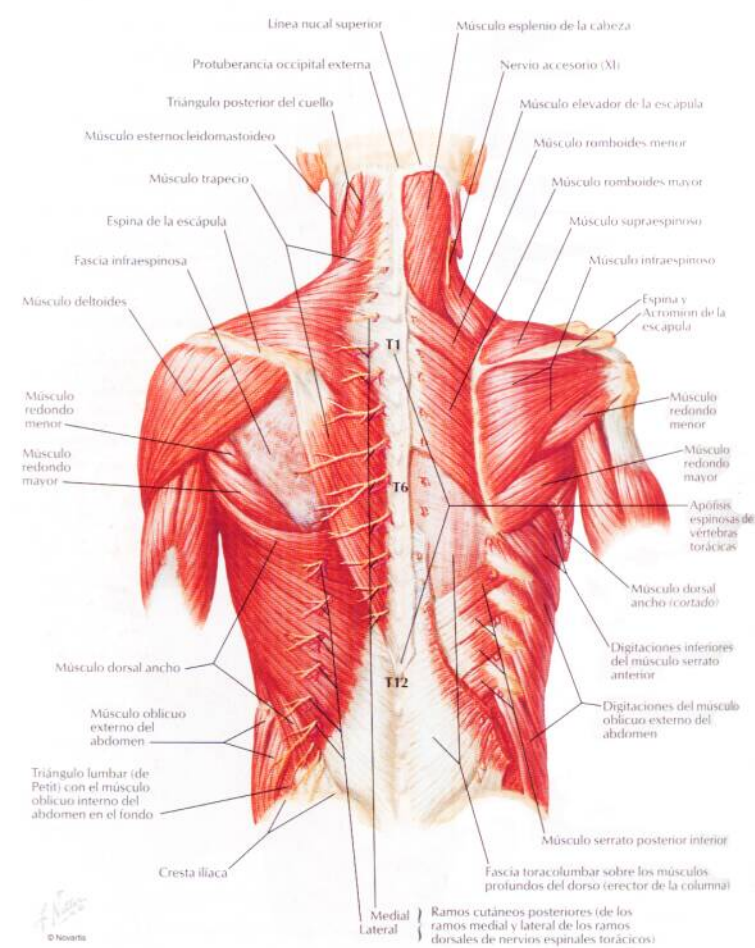

VÉANSE TAMBIÉN LÁMINAS 166, 241

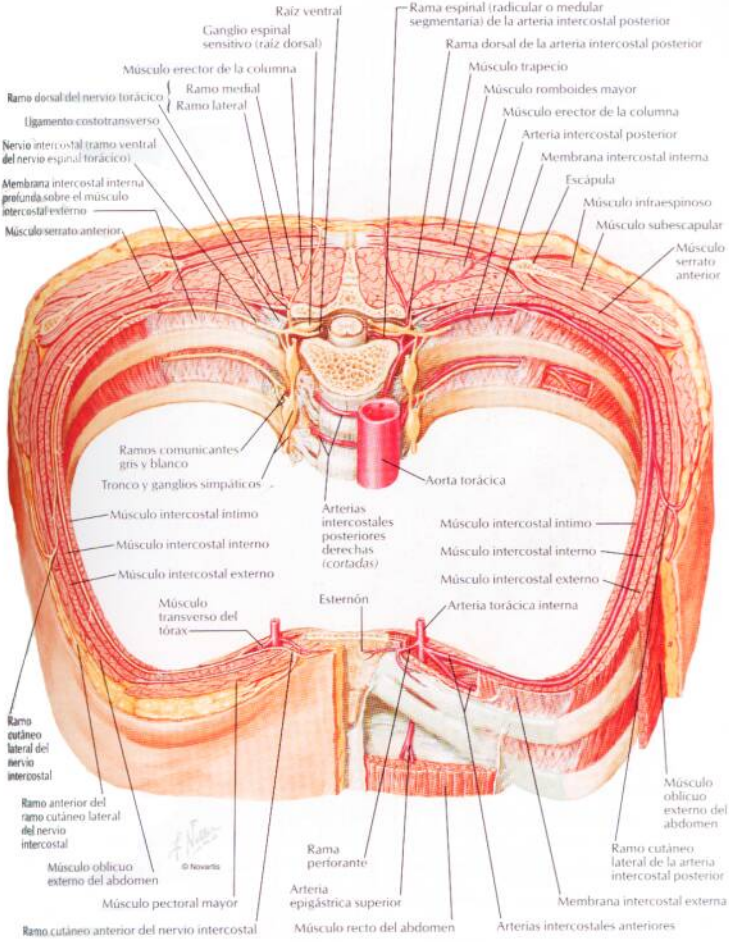

Diafragma: cara torácica

VÉANSE TAMBIÉN LÁMINAS 218, 219

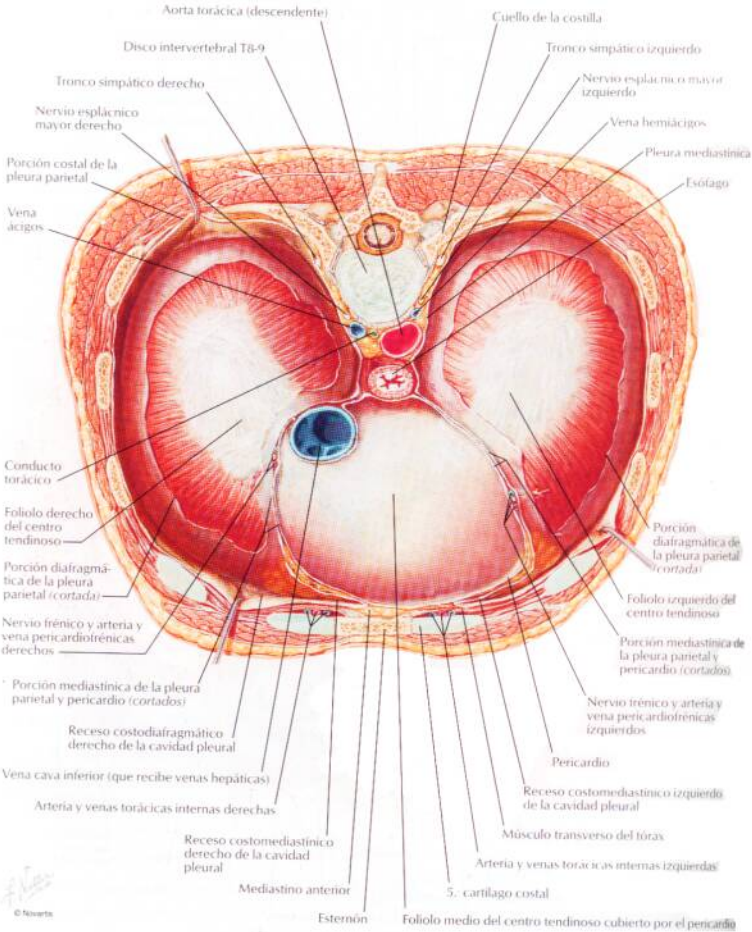

Diafragma: cara abdominal

VÉANSE TAMBIÉN LÁMINAS 236, 246, 253

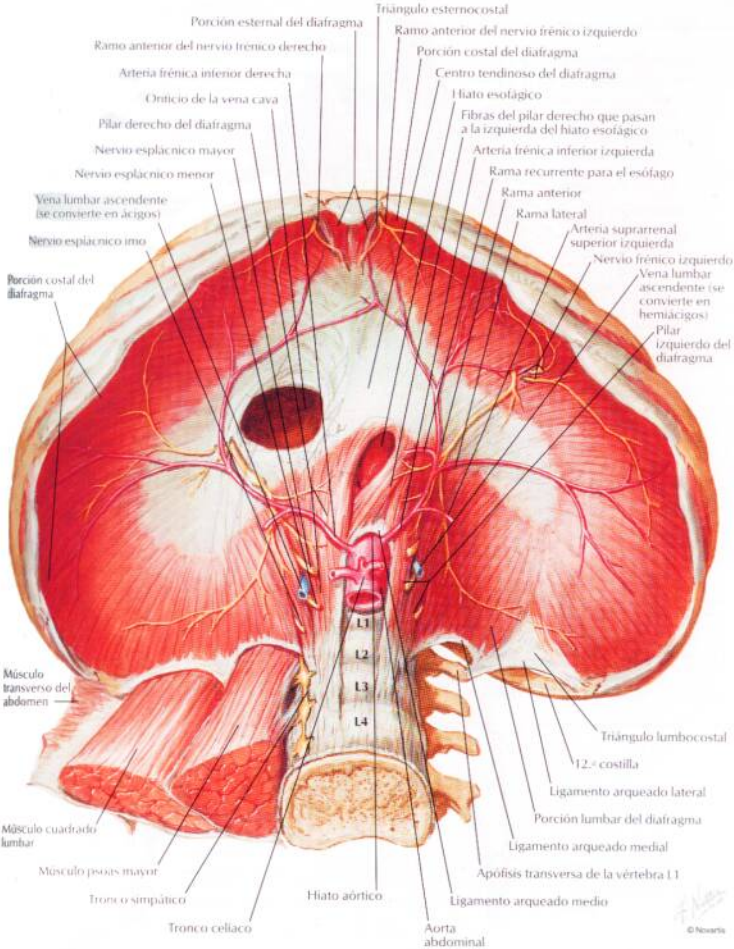

Nervio frénico

VÉANSE TAMBIÉN LÁMINAS 27, 123

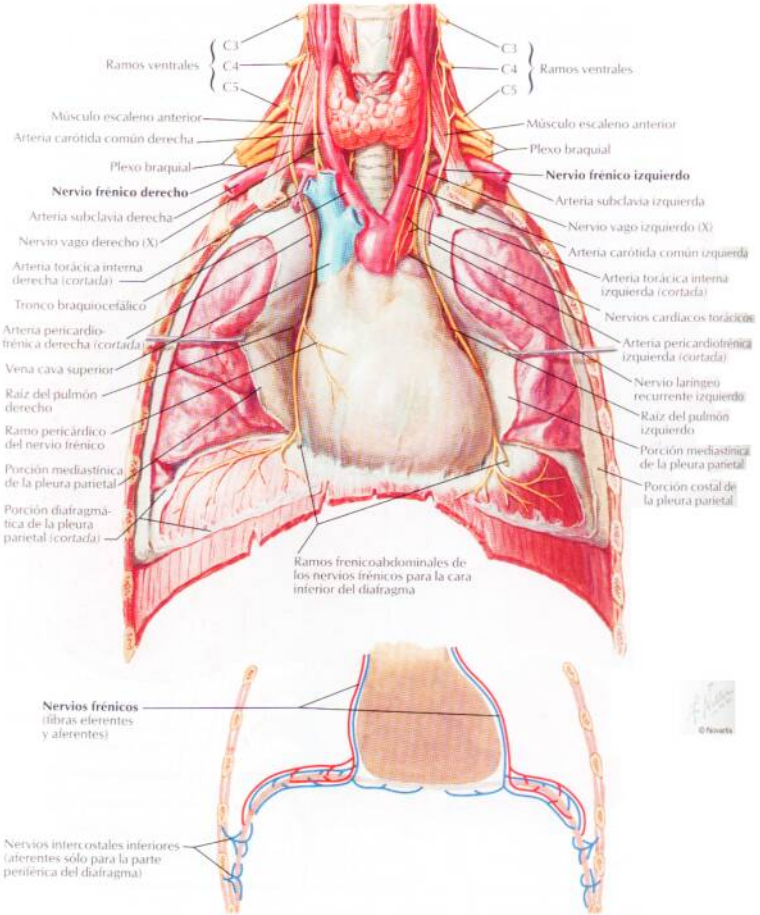

PARA MÚSCULOS DE LA INSPIRACIÓN ADICIONALES VEÁNSE LÁMINAS 162, 177

Músculos de la inspiración

Accesorios

Esternocleidomastoideo (eleva el esternón)

Escalenos
- Anterior
- Medio
- Posterior

(elevan y fijan las costillas superiores)

Principales

Intercostales externos (elevan las costillas, incrementando así la anchura de la cavidad torácica)

Porción intercondral de los intercostales internos (también eleva las costillas)

Diafragma (desciende las cúpulas, incrementando así la dimensión vertical de la cavidad torácica; también eleva las costillas inferiores)

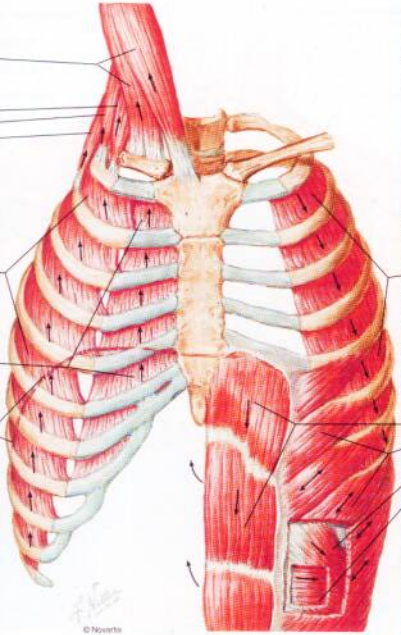

Músculos de la espiración

Respiración pasiva

La espiración es el resultado de la retracción pasiva de los pulmones y la caja torácica

Respiración activa

Intercostales internos, excepto la porción intercondral

Abdominales (deprimen las costillas inferiores, comprimen el contenido abdominal, empujando así el diafragma hacia arriba)
- Recto del abdomen
- Oblicuo externo
- Oblicuo interno
- Transverso del abdomen

Topografía de los pulmones: visión anterior

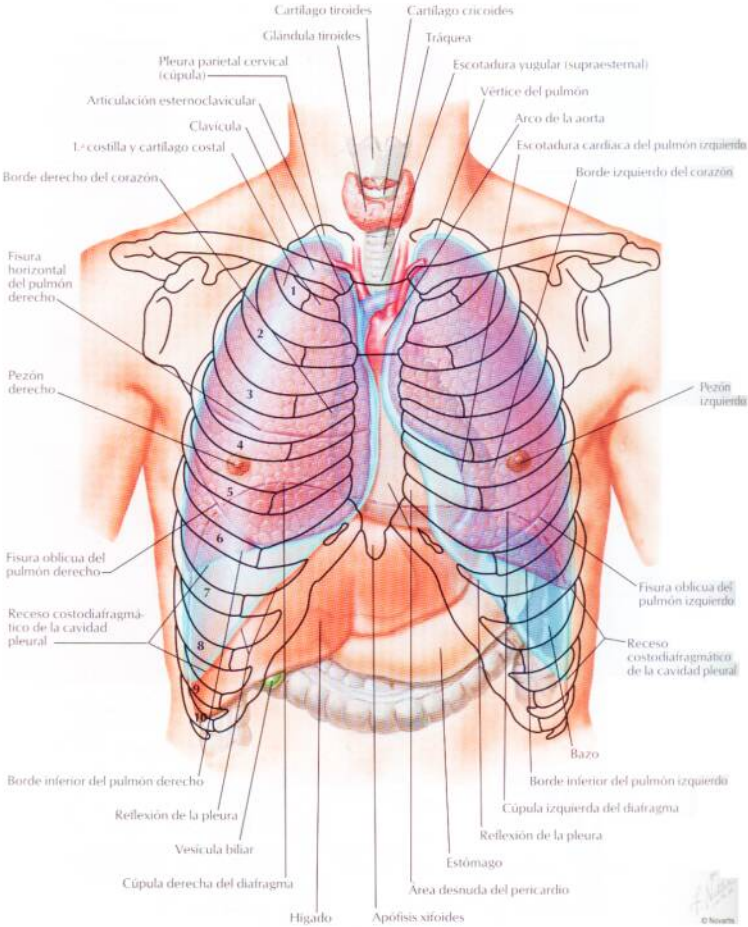

Topografía de los pulmones: visión posterior

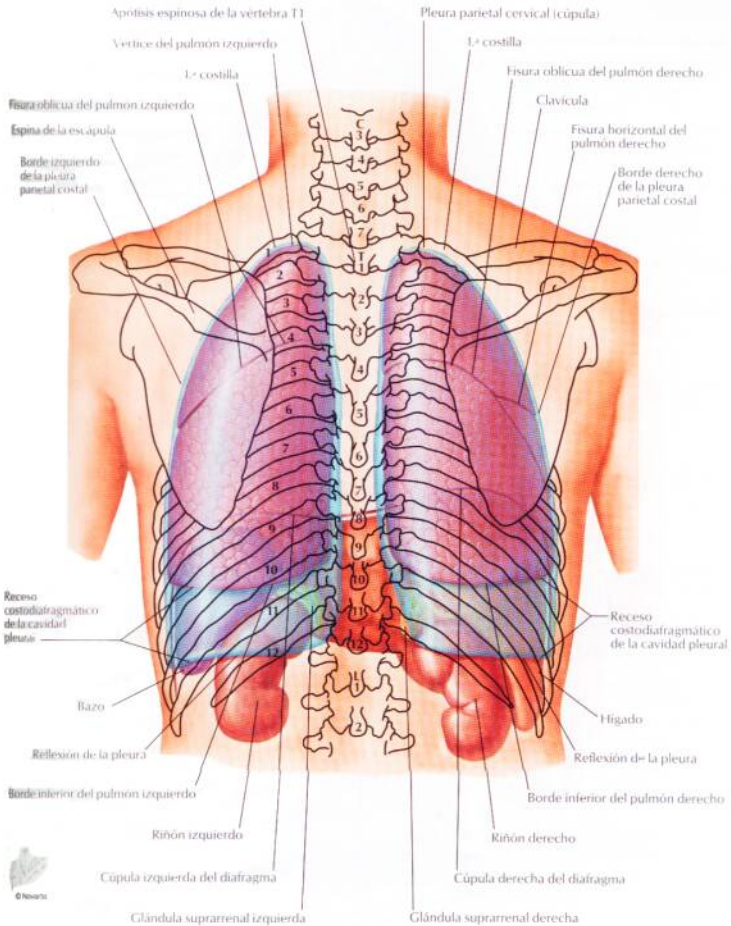

Pulmones in situ: visión anterior

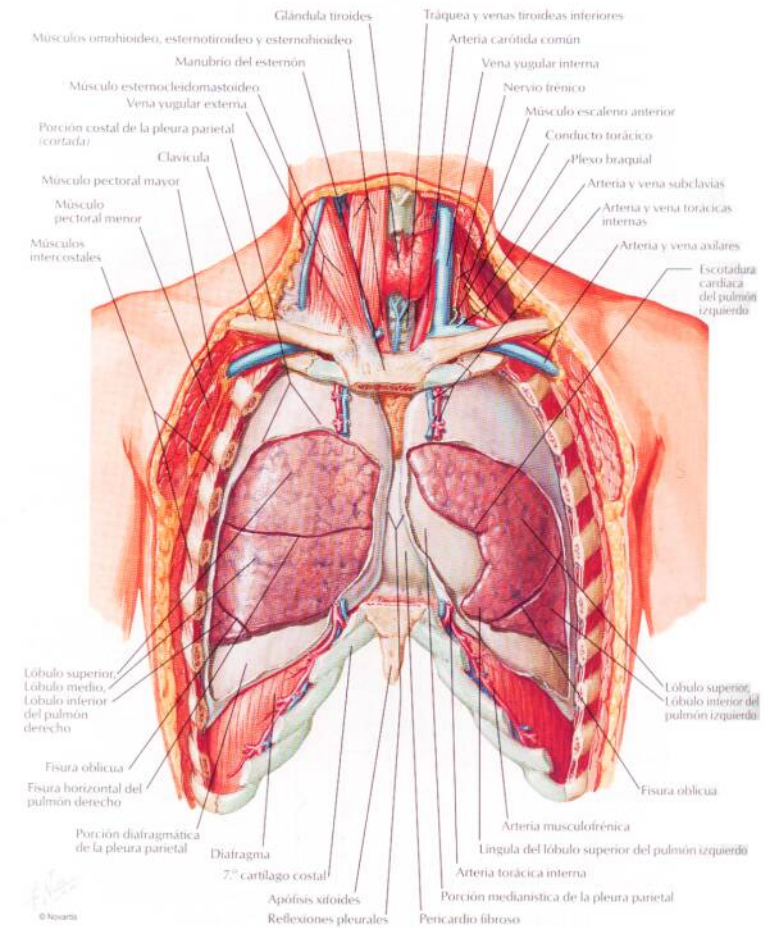

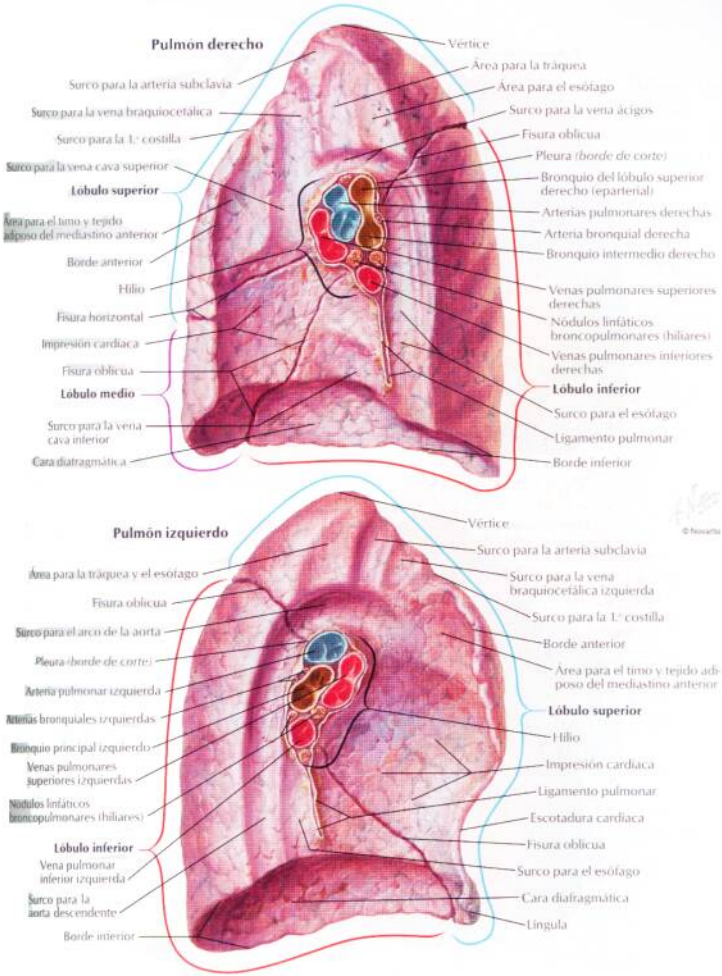
Pulmón derecho
Vértice
Área para la tráquea
Área para el esófago
Surco para la vena ácigos
Fisura oblicua
Pleura (borde de corte)
Bronquio del lóbulo superior derecho (eparterial)
Arterias pulmonares derechas
Arteria bronquial derecha
Bronquio intermedio derecho
Venas pulmonares superiores derechas
Nódulos linfáticos broncopulmonares (hiliares)
Venas pulmonares inferiores derechas
Lóbulo inferior
Surco para el esófago
Ligamento pulmonar
Borde inferior
Surco para la arteria subclavia
Surco para la vena braquiocefálica
Surco para la 1.ª costilla
Surco para la vena cava superior
Lóbulo superior
Área para el timo y tejido adiposo del mediastino anterior
Borde anterior
Hilio
Fisura horizontal
Impresión cardiaca
Fisura oblicua
Lóbulo medio
Surco para la vena cava inferior
Cara diafragmática
Pulmón izquierdo
Vértice
Surco para la arteria subclavia
Surco para la vena braquiocefálica izquierda
Surco para la 1.ª costilla
Borde anterior
Área para el timo y tejido adiposo del mediastino anterior
Lóbulo superior
Hilio
Impresión cardiaca
Ligamento pulmonar
Escotadura cardiaca
Fisura oblicua
Surco para el esófago
Cara diafragmática
Lígula
Área para la tráquea y el esófago
Fisura oblicua
Surco para el arco de la aorta
Pleura (borde de corte)
Arteria pulmonar izquierda
Arterias bronquiales izquierdas
Bronquio principal izquierdo
Venas pulmonares superiores izquierdas
Nódulos linfáticos broncopulmonares (hiliares)
Lóbulo inferior
Vena pulmonar inferior izquierda
Surco para la aorta descendente
Borde inferior
© Novartis

Segmentos broncopulmonares

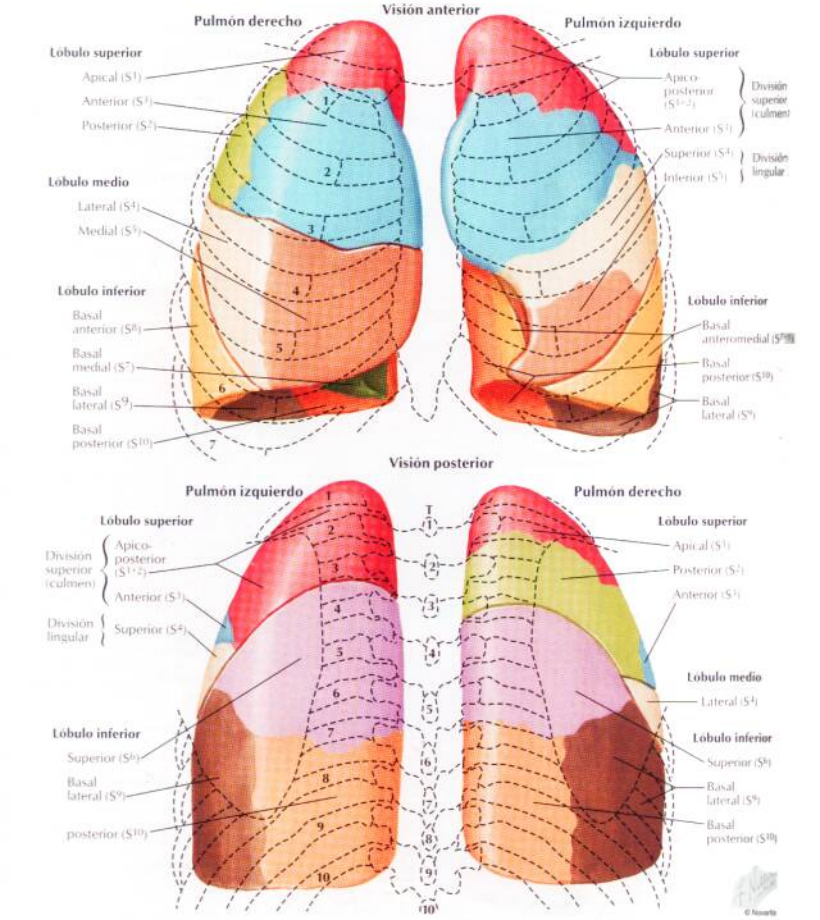

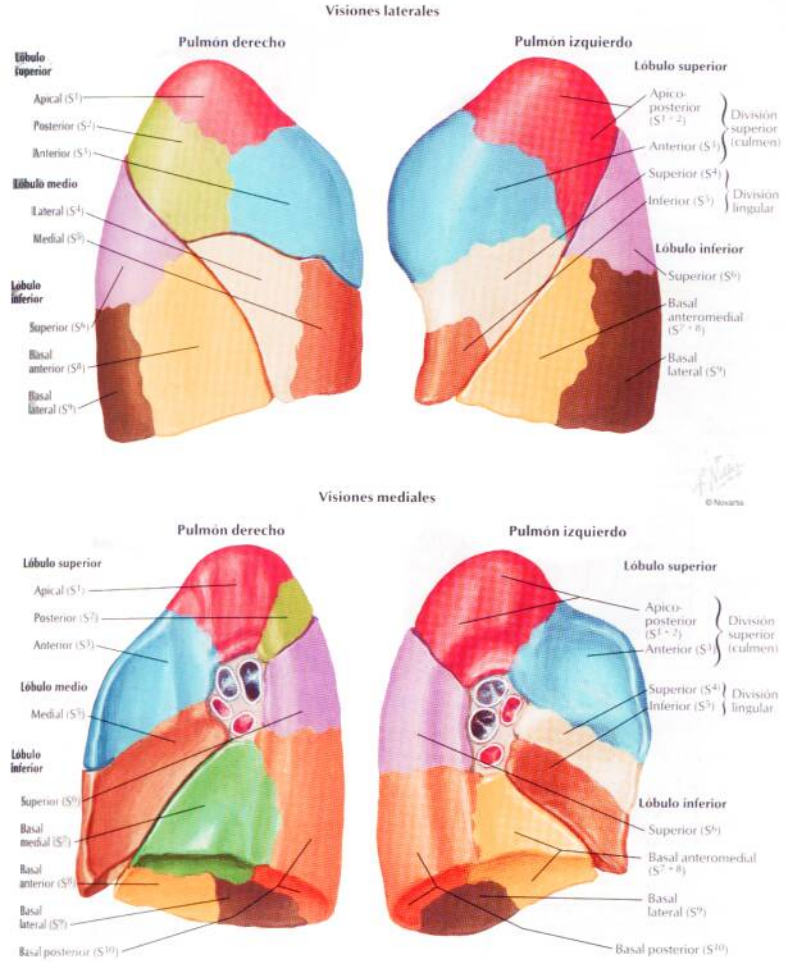
Visiones laterales
Pulmón derecho
Lóbulo superior
Apical (S^1)
Posterior (S^2)
Anterior (S^3)
Lóbulo medio
Lateral (S^4)
Medial (S^5)
Lóbulo inferior
Superior (S^6)
Basal anterior (S^8)
Basal lateral (S^9)
Pulmón izquierdo
Lóbulo superior
Apico-posterior (S^{1+2})
Anterior (S^3)
División superior (culmen)
Superior (S^4)
Inferior (S^5)
División lingular
Lóbulo inferior
Superior (S^6)
Basal anteromedial (S^{7+8})
Basal lateral (S^9)
© Novartis
Visiones mediales
Pulmón derecho
Lóbulo superior
Apical (S^1)
Posterior (S^2)
Anterior (S^3)
Lóbulo medio
Medial (S^5)
Lóbulo inferior
Superior (S^6)
Basal medial (S^7)
Basal anterior (S^8)
Basal lateral (S^9)
Basal posterior (S^{10})
Pulmón izquierdo
Lóbulo superior
Apico-posterior (S^{1+2})
Anterior (S^3)
División superior (culmen)
Superior (S^4)
Inferior (S^5)
División lingular
Lóbulo inferior
Superior (S^6)
Basal anteromedial (S^{7+8})
Basal lateral (S^9)
Basal posterior (S^{10})

Tráquea y bronquios mayores

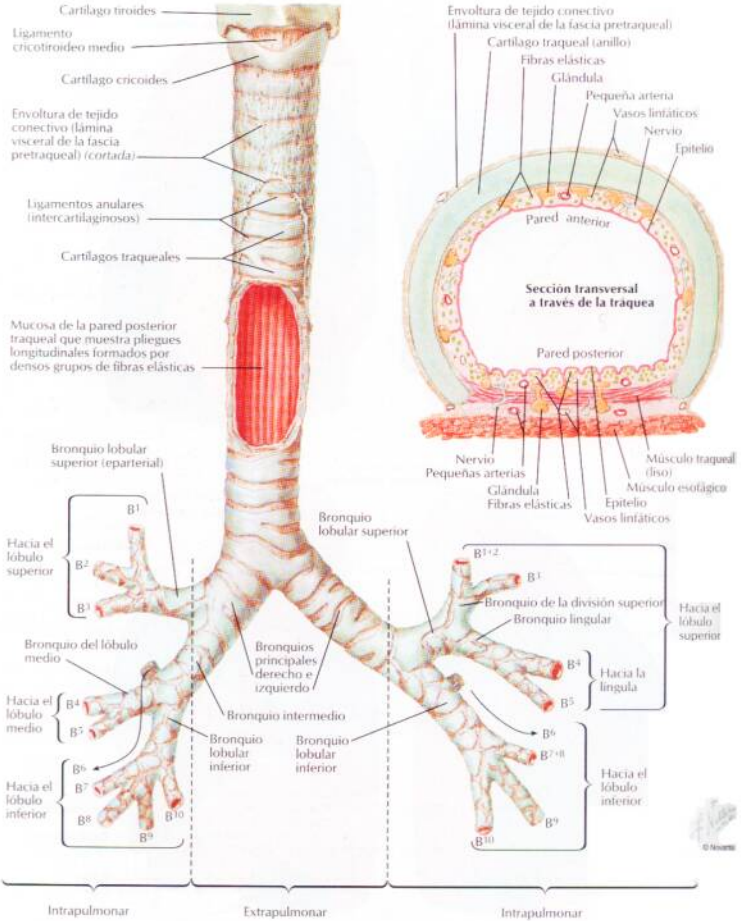

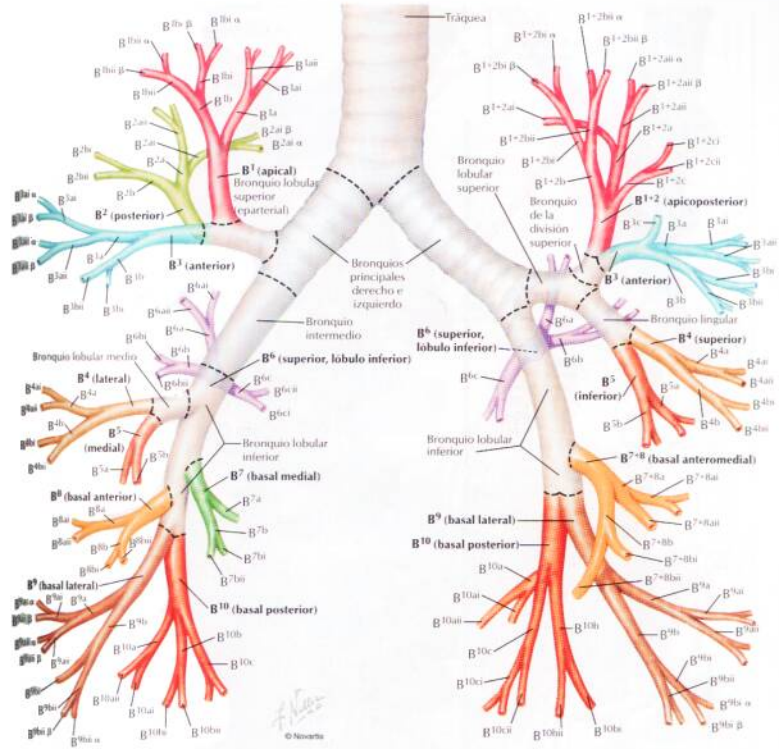

La nomenclatura de uso común para los segmentos broncopulmonares (láminas 188 y 189) es la de Jackson y Huber, nombrándose los segmentos bronquiales de acuerdo con ella. Ikeda propuso una nomenclatura (como se muestra aquí) para las subdivisiones bronquiales hasta la 6.ª generación. Para simplificar la ilustración, sólo se han numerado algunas subdivisiones bronquiales hasta la 5.ª o 6.ª generación. Los bronquios segmentarios (B) se han numerado del 1 al 10 en cada pulmón, correspondiéndose con los segmentos pulmonares. En el pulmón izquierdo, B^1 y B^2 se combinan como lo hacen B^7 y B^8. Los bronquios subsegmentarios, o de 4.° orden, se indican añadiendo una letra subíndice a, b o c cuando se presenta una rama adicional. Los bronquios de 5.° orden se designan por los números romanos i (anterior) o ii (posterior), y los bronquios de 6.° orden, por las letras griegas α o β. Diversos textos usan números alternados (como propone Boyden) para los bronquios segmentarios. Las variaciones del patrón bronquial estándar mostrado aquí son corrientes, especialmente en las vías aéreas periféricas.

Vías intrapulmonares: esquema

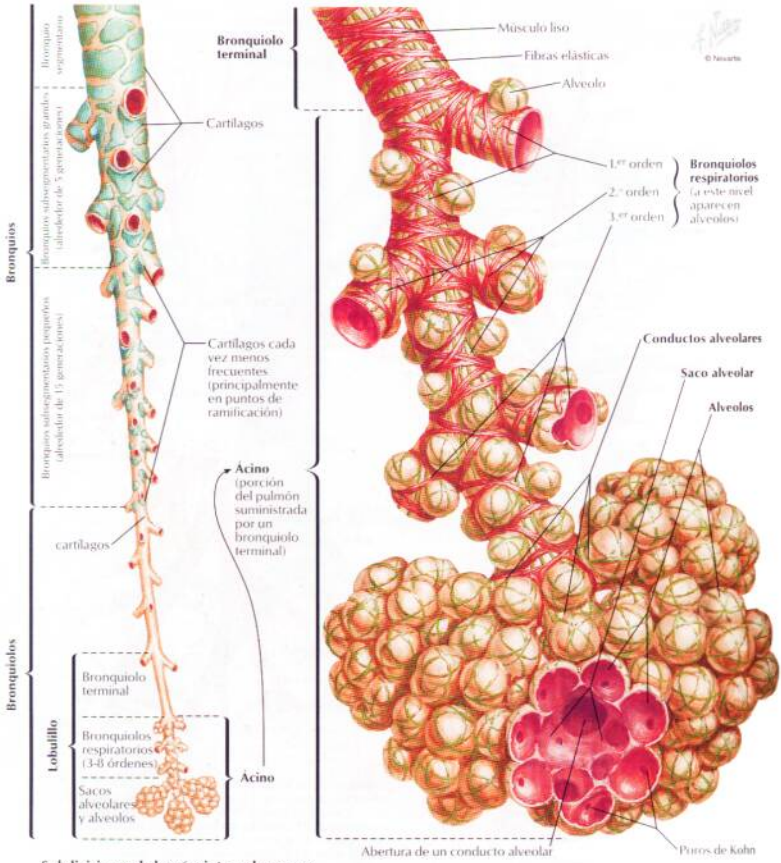

Subdivisiones de las vías intrapulmonares

Estructura de las vías intrapulmonares

Circulación sanguínea intrapulmonar: esquema

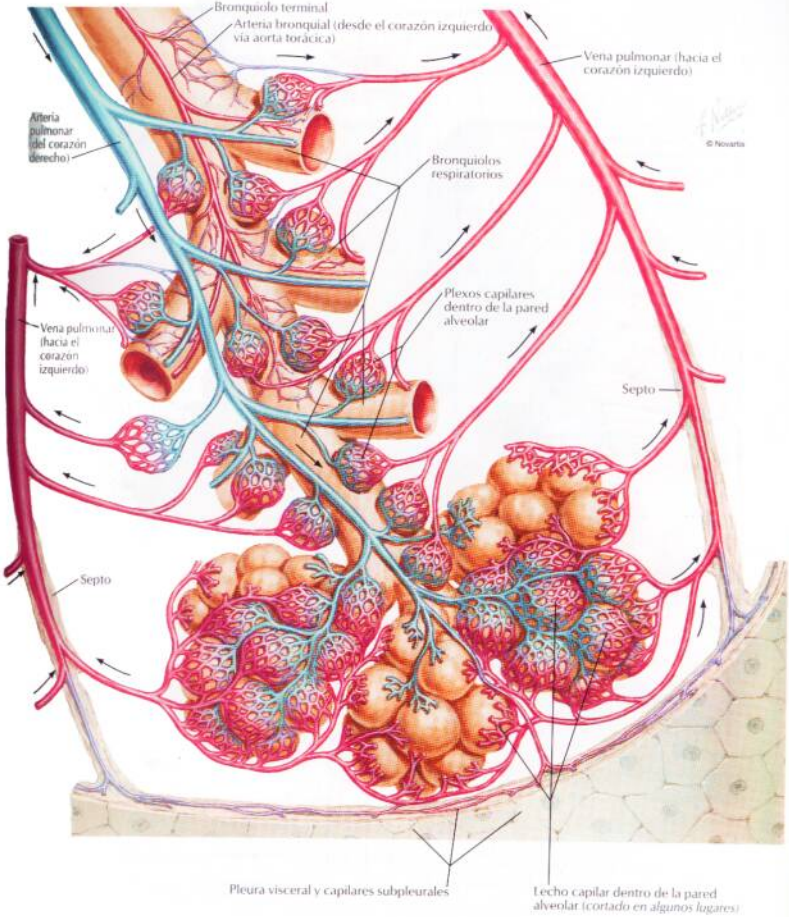

Arterias y venas pulmonares

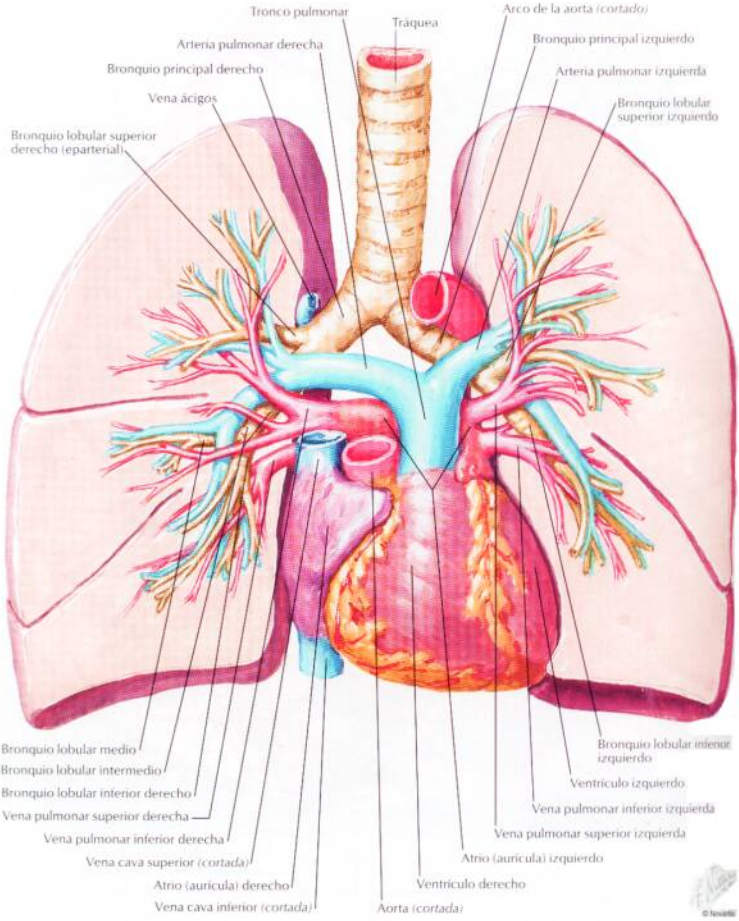

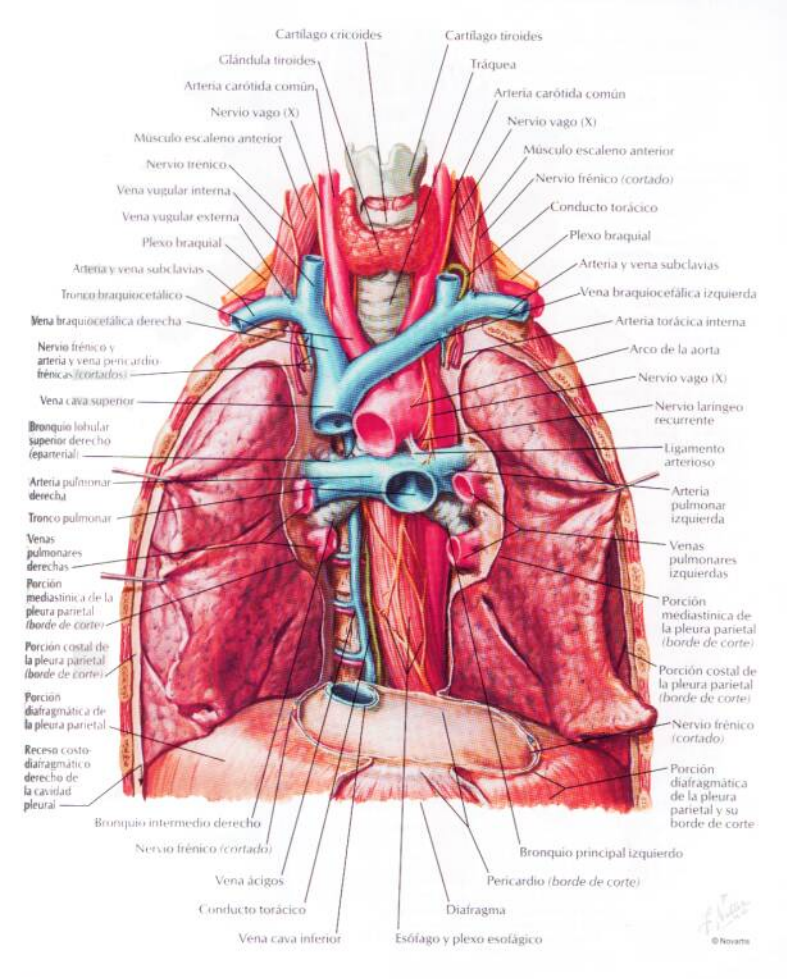
Cartílago cricoides
Cartílago tiroides
Glándula tiroides
Tráquea
Arteria carótida común
Arteria carótida común
Nervio vago (X)
Nervio vago (X)
Músculo escaleno anterior
Músculo escaleno anterior
Nervio frénico
Nervio frénico (cortado)
Vena yugular interna
Vena yugular externa
Conducto torácico
Plexo braquial
Plexo braquial
Arteria y vena subclavias
Arteria y vena subclavias
Tronco braquiocefálico
Vena braquiocefálica izquierda
Vena braquiocefálica derecha
Arteria torácica interna
Nervio frénico y arteria y vena pericardiofrénicas (cortados)
Arco de la aorta
Nervio vago (X)
Vena cava superior
Nervio laríngeo recurrente
Bronquio lobular superior derecho (eparterial)
Ligamento arterioso
Arteria pulmonar derecha
Arteria pulmonar izquierda
Tronco pulmonar
Venas pulmonares derechas
Venas pulmonares izquierdas
Porción mediastínica de la pleura parietal (borde de corte)
Porción mediastínica de la pleura parietal (borde de corte)
Porción costal de la pleura parietal (borde de corte)
Porción costal de la pleura parietal (borde de corte)
Porción diafragmática de la pleura parietal
Nervio frénico (cortado)
Receso costodiafragmático derecho de la cavidad pleural
Porción diafragmática de la pleura parietal y su borde de corte
Bronquio intermedio derecho
Nervio frénico (cortado)
Bronquio principal izquierdo
Vena ácigos
Pericardio (borde de corte)
Conducto torácico
Diafragma
Vena cava inferior
Esófago y plexo esofágico
© Novartis

Arteries y venas bronquiales

Esófago

Tráquea *(traccionada hacia la izquierda por una erina)*

3. arteria intercostal posterior derecha

Arteria bronquial derecha

Bronquio principal derecho

Bronquio principal izquierdo *(traccionado hacia la derecha por una erina)*

Arteria esofágica

Arteria bronquial superior izquierda

Aorta *(traccionada a un lado por una erina)*

Arteria bronquial inferior izquierda

Rama esofágica de arteria bronquial

© Novartis

Variaciones en las arterias bronquiales

derecha e izquierda que se originan en la aorta por un tronco único

Una única arteria bronquial para cada bronquio (normalmente, dos para el bronquio izquierdo)

Venas bronquiales

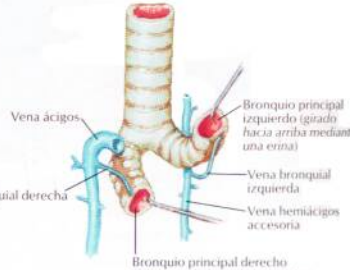

Vasos y nódulos linfáticos del pulmón

VÉANSE TAMBIÉN LÁMINAS 66, 169, 227

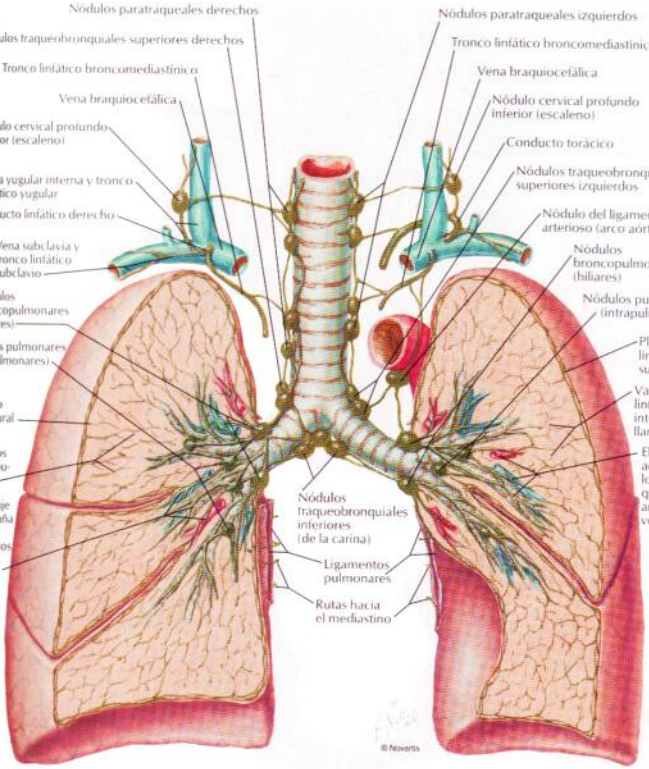

Rutas de drenaje

Pulmón derecho: todos los lóbulos drenan en nódulos pulmonares y broncopulmonares (hiliares) y luego en nódulos traqueobronquiales inferiores (de la carina), nódulos traqueobronquiales superiores derechos y nódulos paratraqueales derechos en dirección a la vena braquiocefálica vía tronco linfático broncomediastínico y/o nódulo cervical profundo inferior (escaleno).

Pulmón izquierdo: el lóbulo superior drena en nódulos pulmonares y broncopulmonares (hiliares), nódulos traqueobronquiales inferiores (de la carina), nódulos traqueobronquiales superiores izquierdos, nódulos paratraqueales izquierdos y/o nódulo del ligamento arterioso (del arco aórtico) y luego en la vena braquiocefálica vía tronco broncomediastínico izquierdo y conducto torácico. El lóbulo inferior izquierdo también drena en nódulos pulmonares y broncopulmonares (hiliares) y en nódulos traqueobronquiales inferiores (de la carina), pero después lo hace mayoritariamente en nódulos traqueobronquiales superiores derechos, donde sigue el mismo camino que la linfa del pulmón derecho.

Nervios autónomos en el tórax

VÉANSE TAMBIÉN LÁMINAS 124, 125, 152, 300

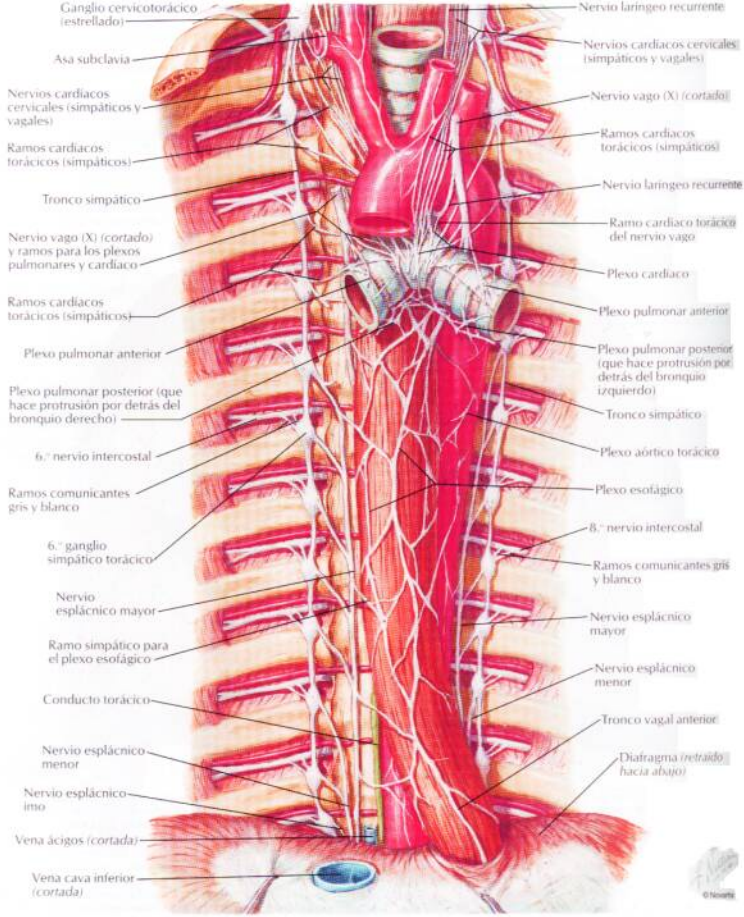

Inervación del árbol bronquial: esquema

VÉASE TAMBIÉN LÁMINA 153

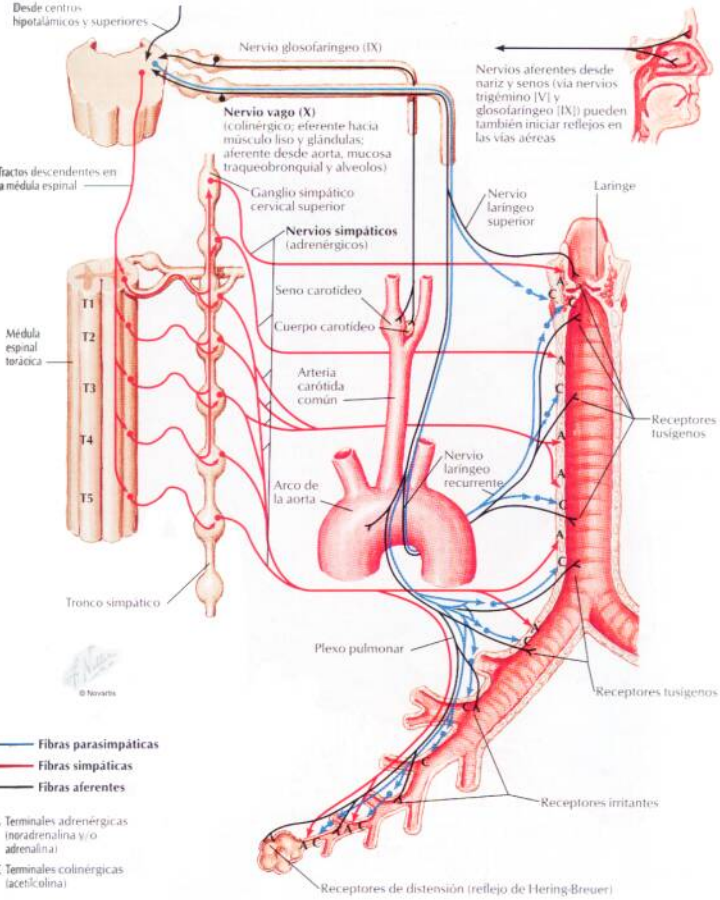

Corazón in situ

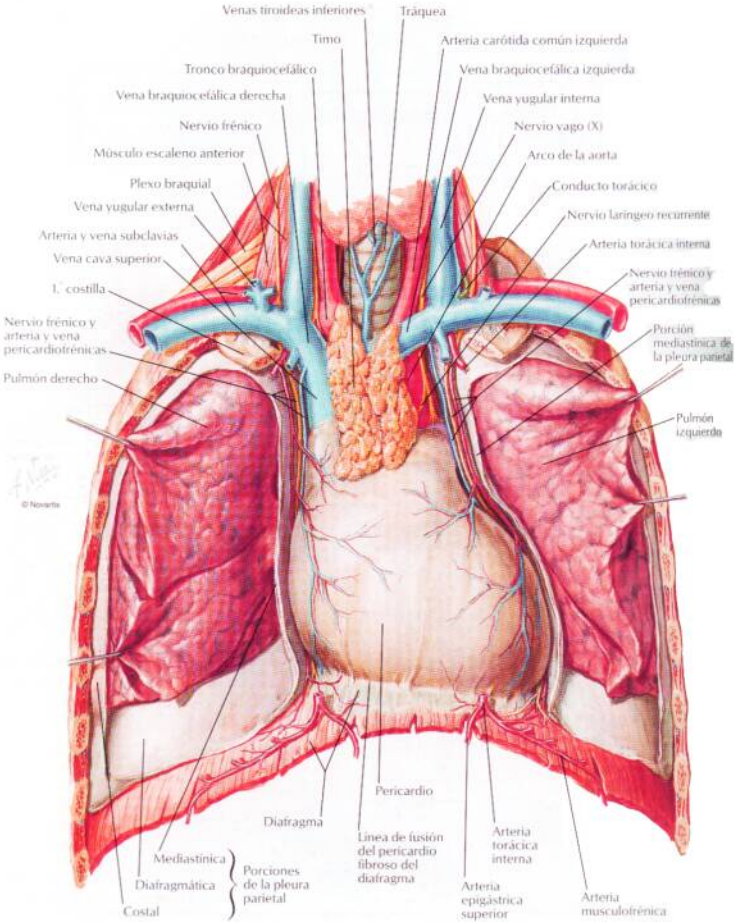

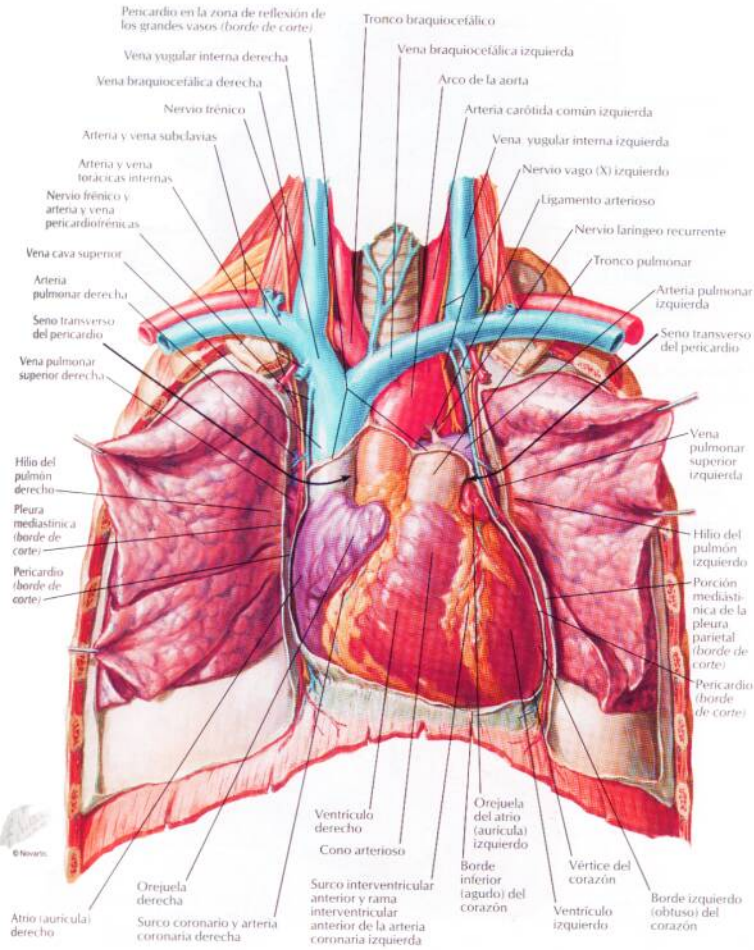
Pericardio en la zona de reflexión de los grandes vasos (borde de corte)
Tronco braquiocefálico
Vena yugular interna derecha
Vena braquiocefálica izquierda
Vena braquiocefálica derecha
Arco de la aorta
Nervio frénico
Arteria carótida común izquierda
Arteria y vena subclavias
Vena yugular interna izquierda
Arteria y vena torácicas internas
Nervio vago (X) izquierdo
Nervio frénico y arteria y vena pericardiofrénicas
Ligamento arterioso
Nervio laríngeo recurrente
Vena cava superior
Tronco pulmonar
Arteria pulmonar derecha
Arteria pulmonar izquierda
Seno transverso del pericardio
Seno transverso del pericardio
Vena pulmonar superior derecha
Vena pulmonar superior izquierda
Hilio del pulmón derecho
Pleura mediastínica (borde de corte)
Hilio del pulmón izquierdo
Pericardio (borde de corte)
Porción mediastínica de la pleura parietal (borde de corte)
Pericardio (borde de corte)
Ventrículo derecho
Cono arterioso
Orejuela del atrio (aurícula) izquierdo
Vértice del corazón
Orejuela derecha
Surco interventricular anterior y rama interventricular anterior de la arteria coronaria izquierda
Borde inferior (agudo) del corazón
Ventrículo izquierdo
Borde izquierdo (obtuso) del corazón
Atrio (aurícula) derecho
Surco coronario y arteria coronaria derecha
© Novartis

Corazón: caras basal y diafragmática

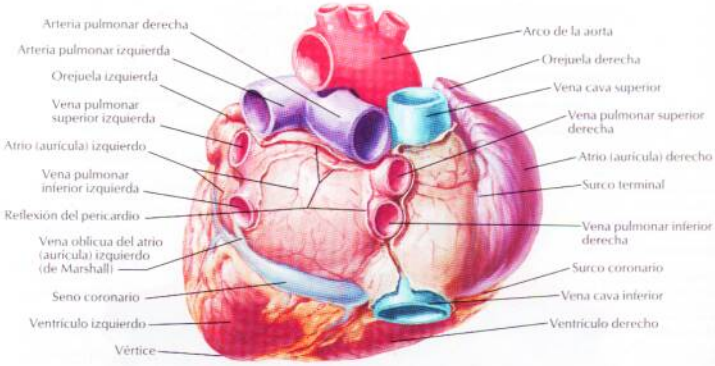

Base del corazón: visión posterior

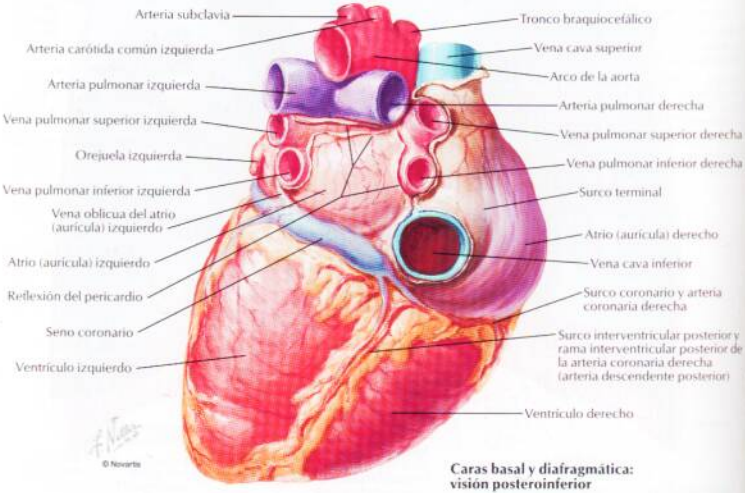

© Novartis

Caras basal y diafragmática: visión posteroinferior

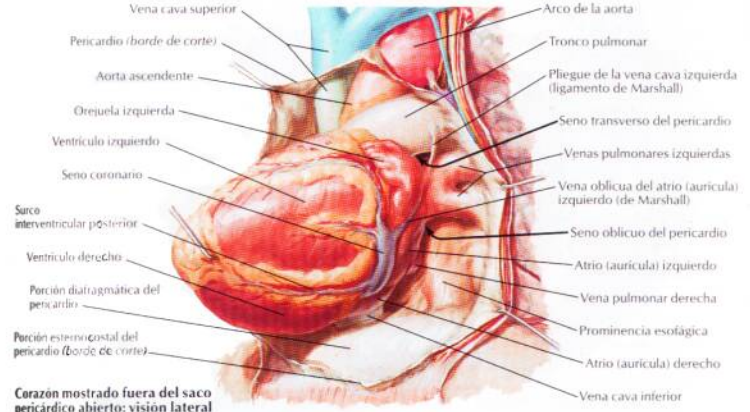

Corazón mostrado fuera del saco pericárdico abierto: visión lateral izquierda

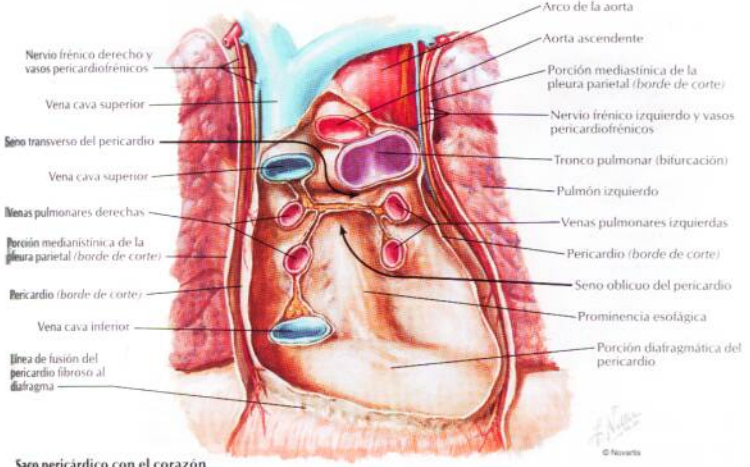

Saco pericárdico con el corazón extraído: visión anterior

Arterias coronarias y venas cardíacas

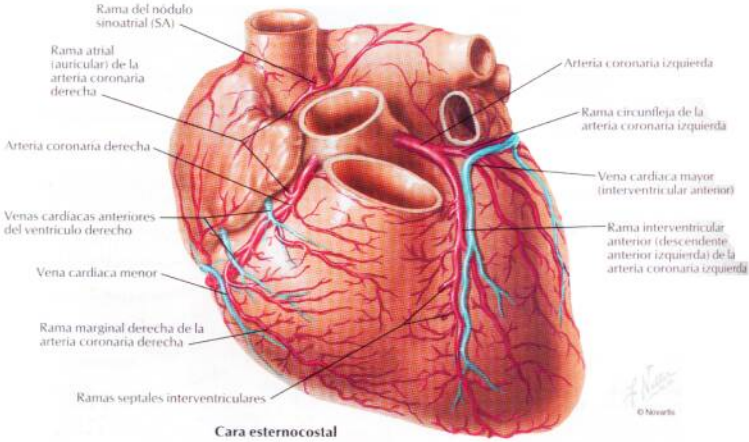

Cara esternocostal

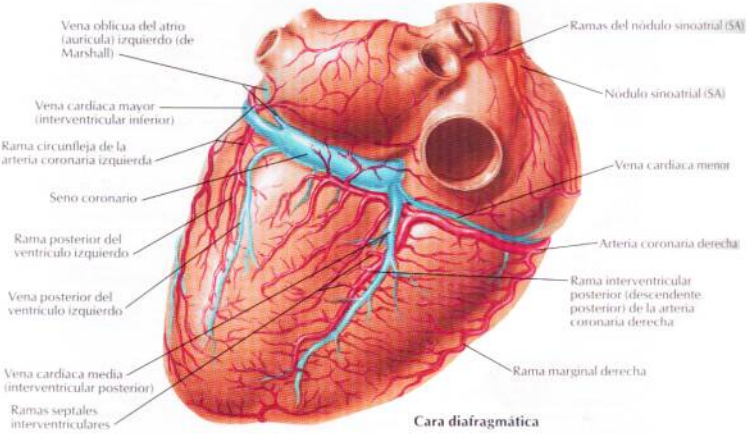

Cara diafragmática

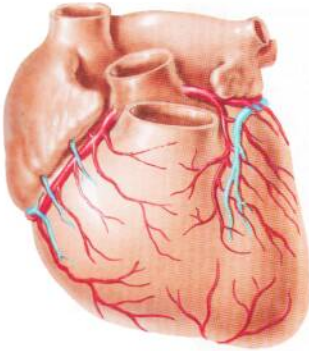

Rama interventricular anterior (descendente anterior izquierda) de la arteria coronaria izquierda muy corta. La porción apical de la cara anterior (esternocostal) es irrigada por ramas de la rama interventricular posterior (descendente posterior) de la arteria coronaria derecha que se incurvan alrededor del vértice

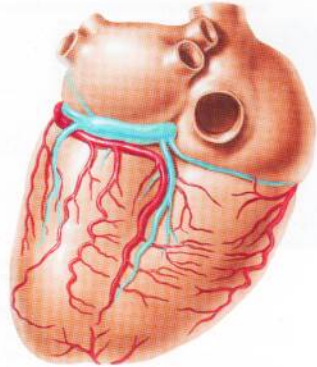

Rama interventricular posterior (descendente posterior) derivada de la rama circunfleja de la arteria coronaria izquierda, en lugar de serlo de la arteria coronaria derecha

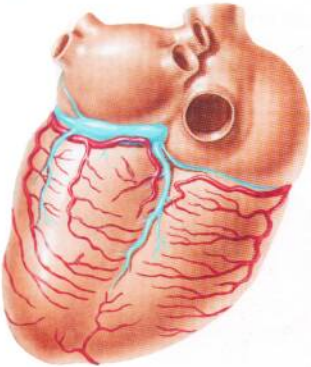

Rama interventricular posterior (descendente posterior) ausente. Área irrigada principalmente por pequeñas ramas de la rama circunfleja de la arteria coronaria izquierda y de la arteria coronaria derecha

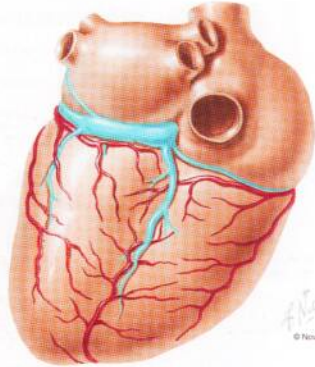

Rama interventricular posterior (descendente posterior) ausente. Área irrigada principalmente por la elongación de la rama interventricular anterior (descendente anterior izquierda) que se incurva alrededor del vértice

Arterias coronarias: visiones arteriográficas

Arteria coronaria derecha: visión oblicua anterior izquierda

Arteriograma

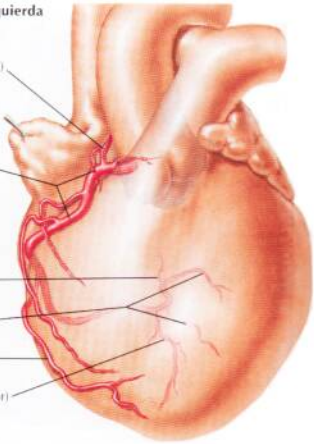

Arteria coronaria derecha: visión oblicua anterior derecha

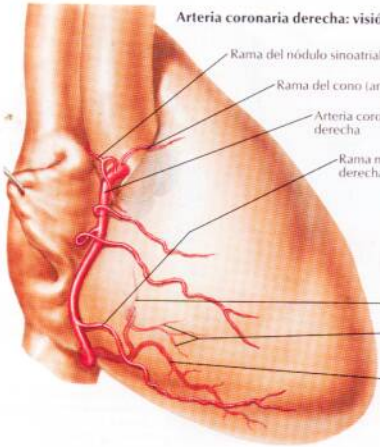

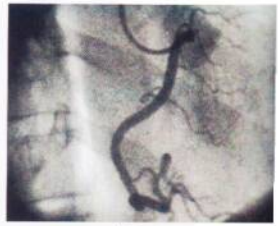

Arteriograma

© Novartis

Arteria coronaria izquierda: visión oblicua anterior izquierda

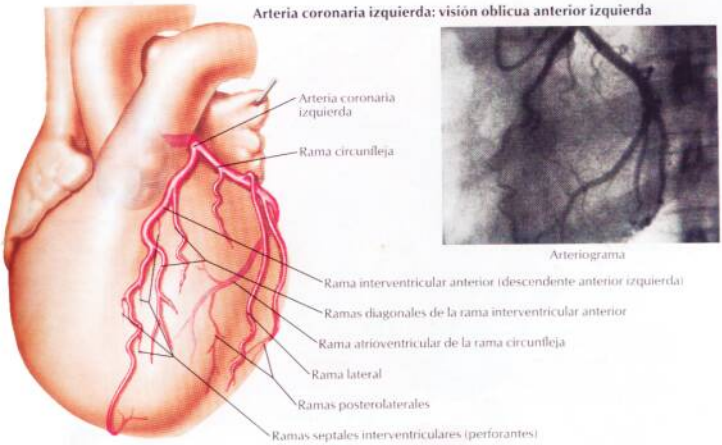

Arteria coronaria izquierda: visión oblicua anterior derecha

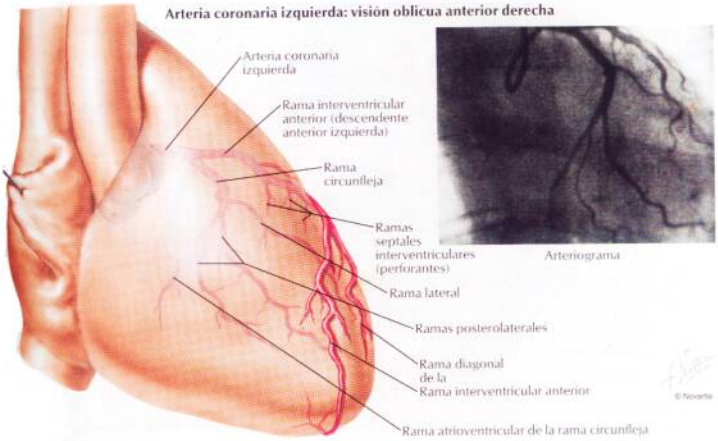

Atrio (aurícula) y ventrículo derechos

Aorta ascendente
Vena cava superior
Arteria pulmonar derecha
Reflexión del pericardio
Vena pulmonar superior derecha
Atrio (aurícula) izquierdo
Vena pulmonar inferior derecha
Septo interatrial (interauricular)
Limbo de la fosa oval
Fosa oval
Válvula de la vena cava inferior (de Eustaquio)
Vena cava inferior
Tronco pulmonar
Orejuela derecha
Cono arterioso
Cresta terminal
Porción atrioventricular del septo membranoso
Valva (cúspide) septal de la válvula tricúspide
Músculos pectinados
Orificio del seno coronario
Válvula del seno coronario (de Tebesio)

Atrio (aurícula) derecho abierto: visión lateral derecha

Reflexión del pericardio
Aorta
Seno transverso del pericardio
Vena cava superior
Orejuela derecha
Atrio (aurícula) derecho
Banda parietal
Porción membranosa del septo interventricular
Válvula tricúspide
Valva anterior
Valva septal
Valva posterior
Cuerdas tendinosas
Músculo papilar posterior
Músculo papilar anterior
Trabéculas carnosas
Tronco pulmonar
Seno transverso del pericardio
Válvula pulmonar
Valva semilunar anterior
Valva semilunar derecha
Valva semilunar izquierda
Cono arterioso
Cresta supraventricular
Músculo papilar septal
Septo interventricular (porción muscular)
Trabécula septomarginal
Ramo septal
Banda moderadora

© Novartis

Ventrículo derecho abierto: visión anterior

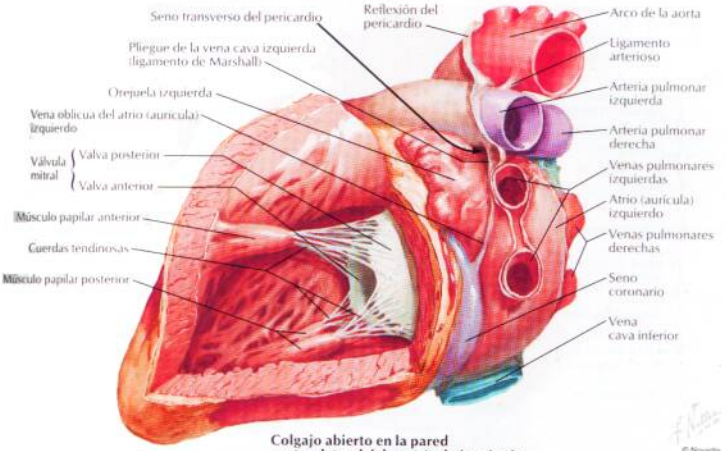

Colgajo abierto en la pared posterolateral del ventrículo izquierdo

© Novartis

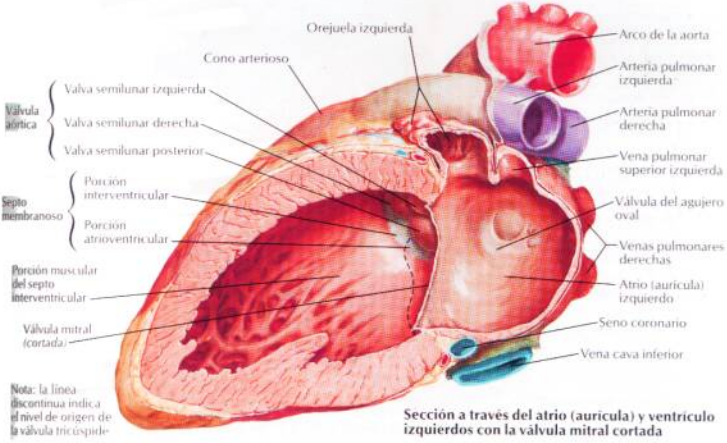

Nota: la línea discontinua indica el nivel de origen de la válvula tricúspide

Sección a través del atrio (aurícula) y ventrículo izquierdos con la válvula mitral cortada

Válvulas y esqueleto fibroso del corazón

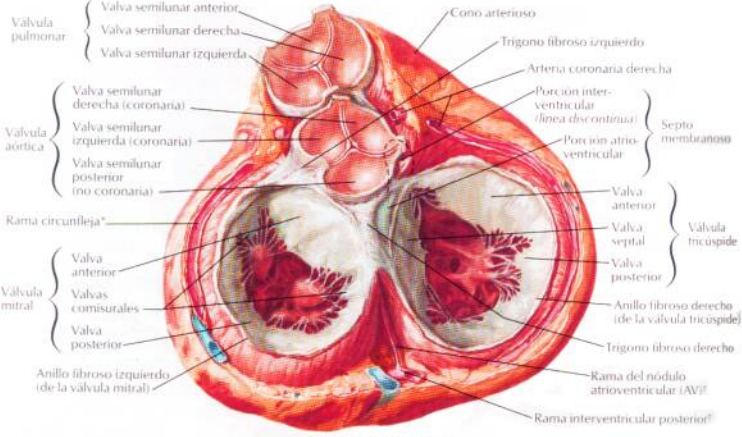

Corazón en diástole: visto desde la base con los atrios (aurículas) extirpados

© Novartis

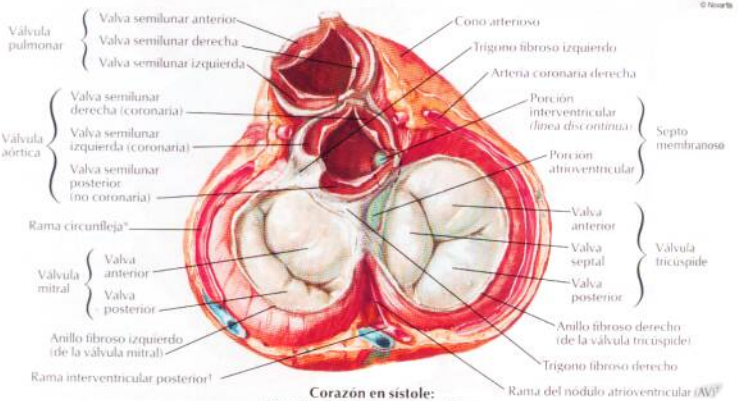

Corazón en sístole: visto desde la base con los atrios (aurículas) extirpados

*De la arteria coronaria izquierda
†De la arteria coronaria derecha

Válvulas y esqueleto fibroso del corazón (continuación)

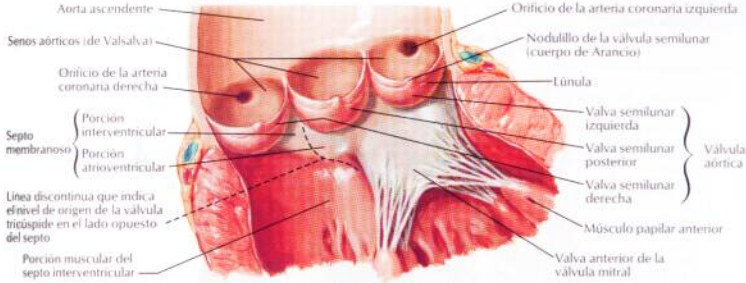

Válvula aórtica

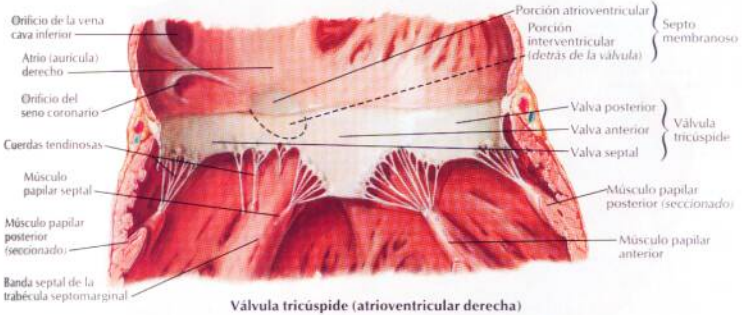

Válvula tricúspide (atrioventricular derecha)

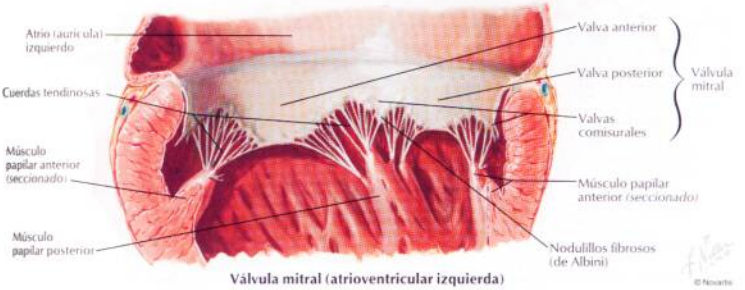

Válvula mitral (atrioventricular izquierda)

Atrios (aurículas), ventrículos y septo interventricular

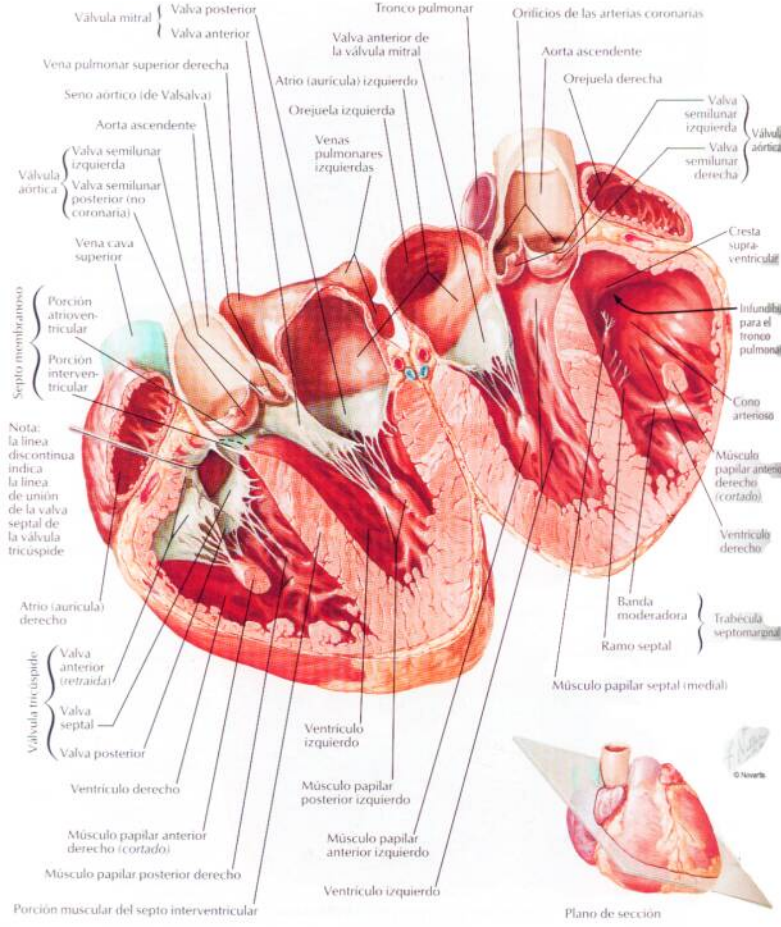

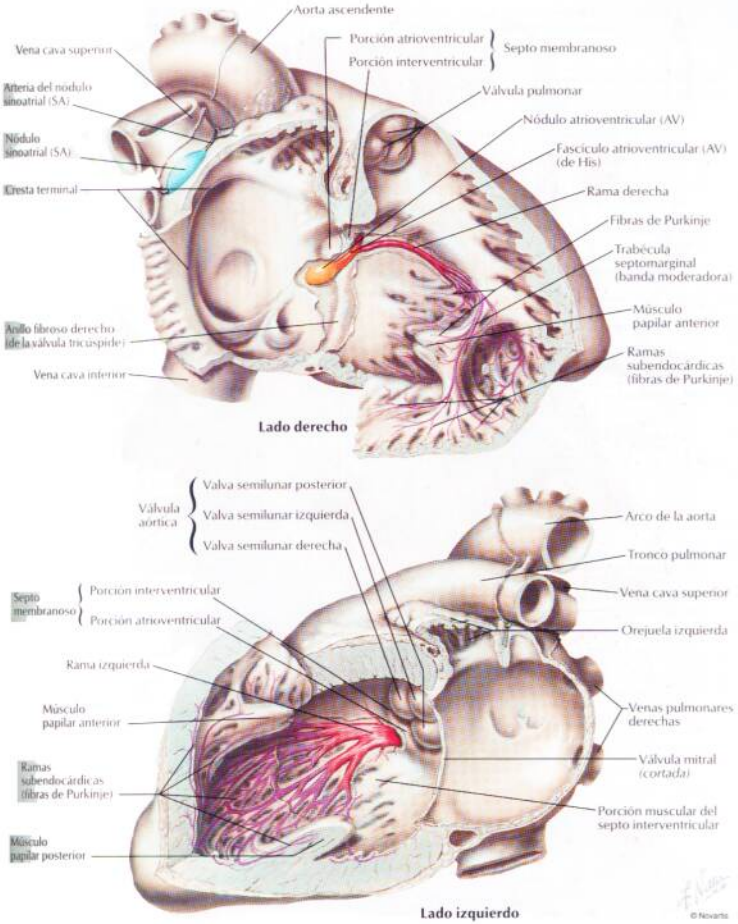
Aorta ascendente
Vena cava superior
Porción atrioventricular
Porción interventricular
Septo membranoso
Arteria del nódulo sinoatrial (SA)
Válvula pulmonar
Nódulo sinoatrial (SA)
Nódulo atrioventricular (AV)
Fascículo atrioventricular (AV) (de His)
Cresta terminal
Rama derecha
Fibras de Purkinje
Trabécula septomarginal (banda moderadora)
Músculo papilar anterior
Anillo fibroso derecho (de la válvula tricúspide)
Ramas subendocárdicas (fibras de Purkinje)
Vena cava inferior
Lado derecho
Válvula aórtica
Valva semilunar posterior
Valva semilunar izquierda
Valva semilunar derecha
Arco de la aorta
Tronco pulmonar
Vena cava superior
Septo membranoso
Porción interventricular
Porción atrioventricular
Orejuela izquierda
Rama izquierda
Músculo papilar anterior
Venas pulmonares derechas
Válvula mitral (cortada)
Ramas subendocárdicas (fibras de Purkinje)
Porción muscular del septo interventricular
Músculo papilar posterior
Lado izquierdo
© Novartis

Nervios del corazón

VÉANSE TAMBIÉN LÁMINAS 124, 152, 198

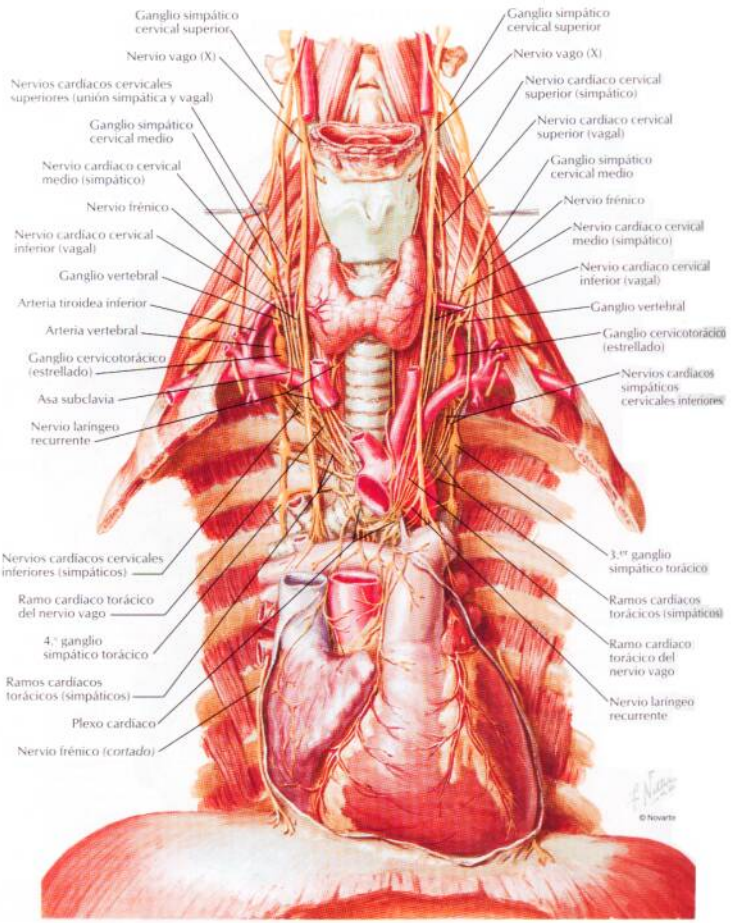

Inervación del corazón: esquema

VÉANSE TAMBIÉN LÁMINAS 120, 153

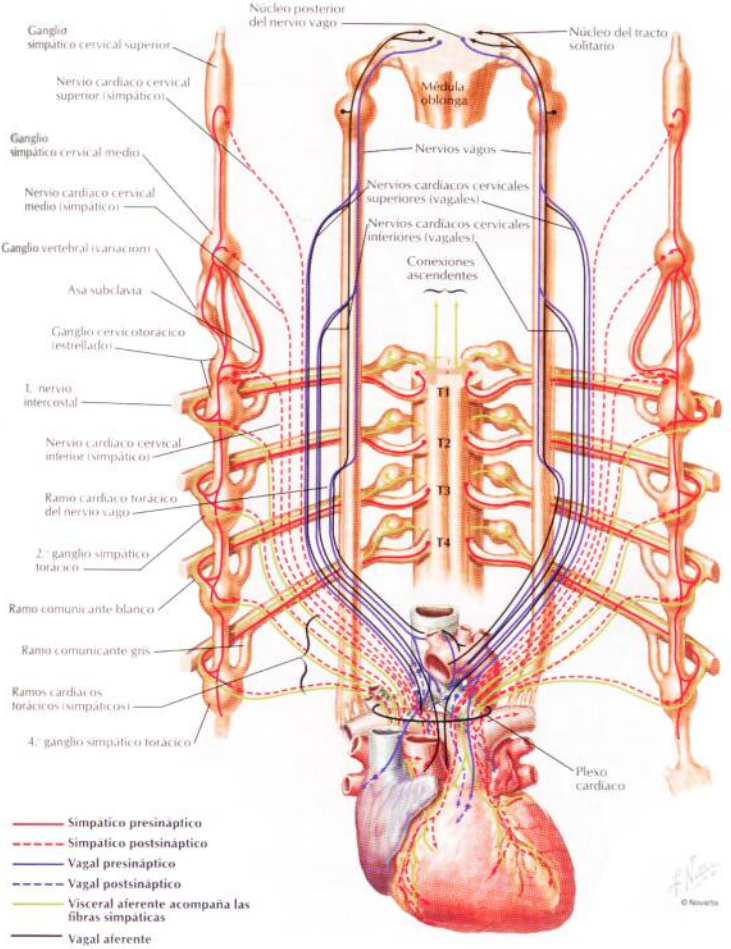

Inervación de los vasos sanguíneos: esquema

VÉASE TAMBIÉN LÁMINA 153

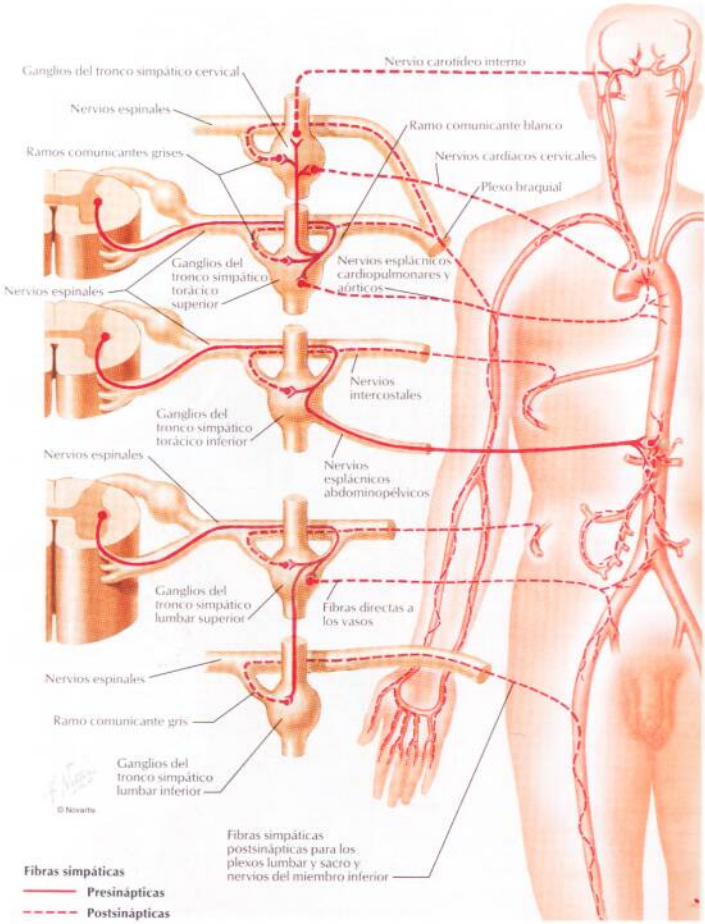

Circulación prenatal y posnatal

PARA LA PORCIÓN OBLITERADA DE LOS VASOS UMBILICALES VÉASE LÁMINA 236

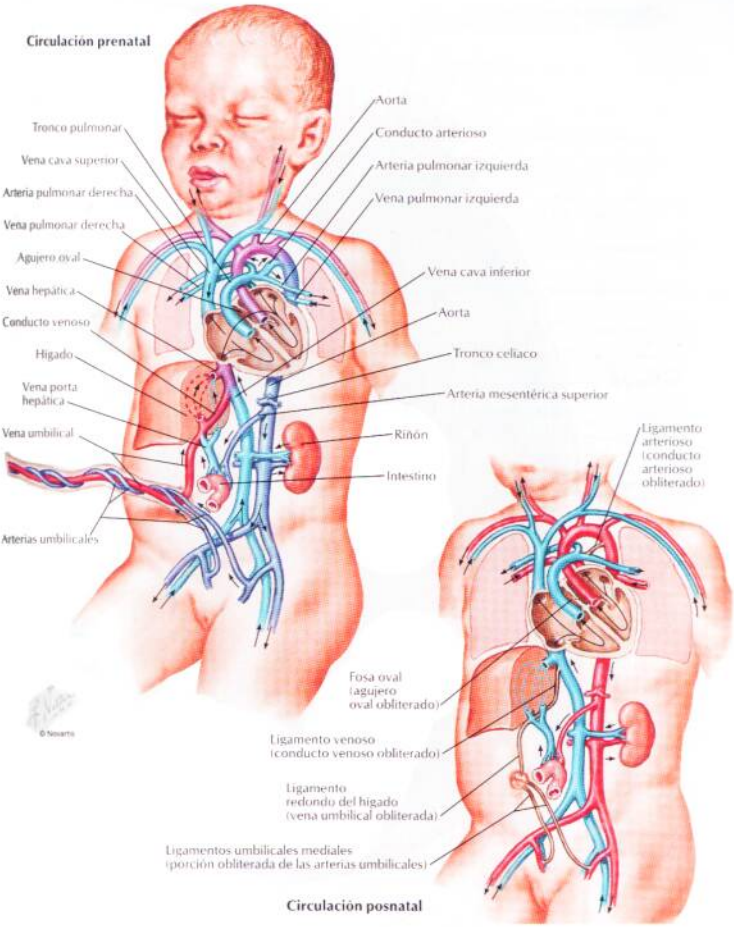

Mediastino: visión lateral derecha

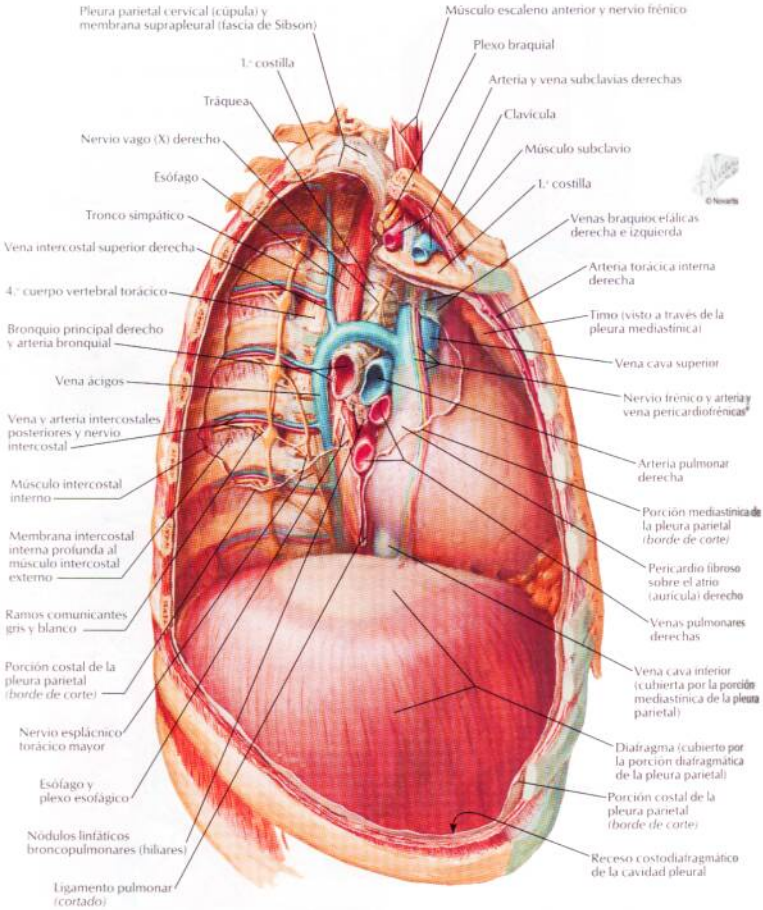

*El nervio y los vasos discurren normalmente por separado

Mediastino: visión lateral izquierda

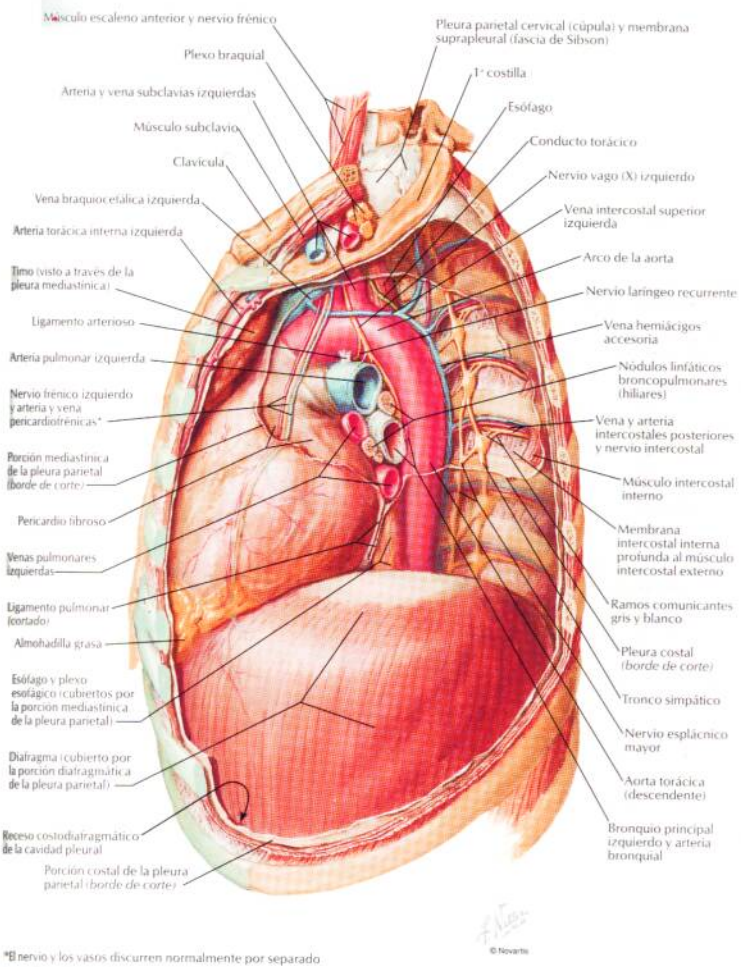

*El nervio y los vasos discurren normalmente por separado

© Novartis

Esófago in situ

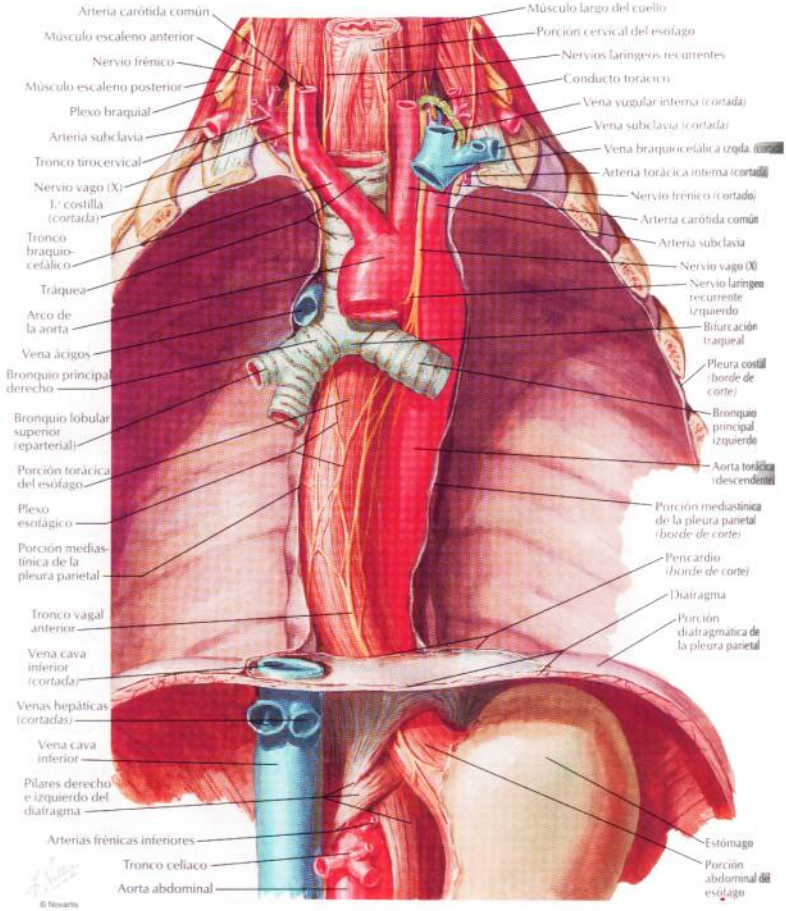

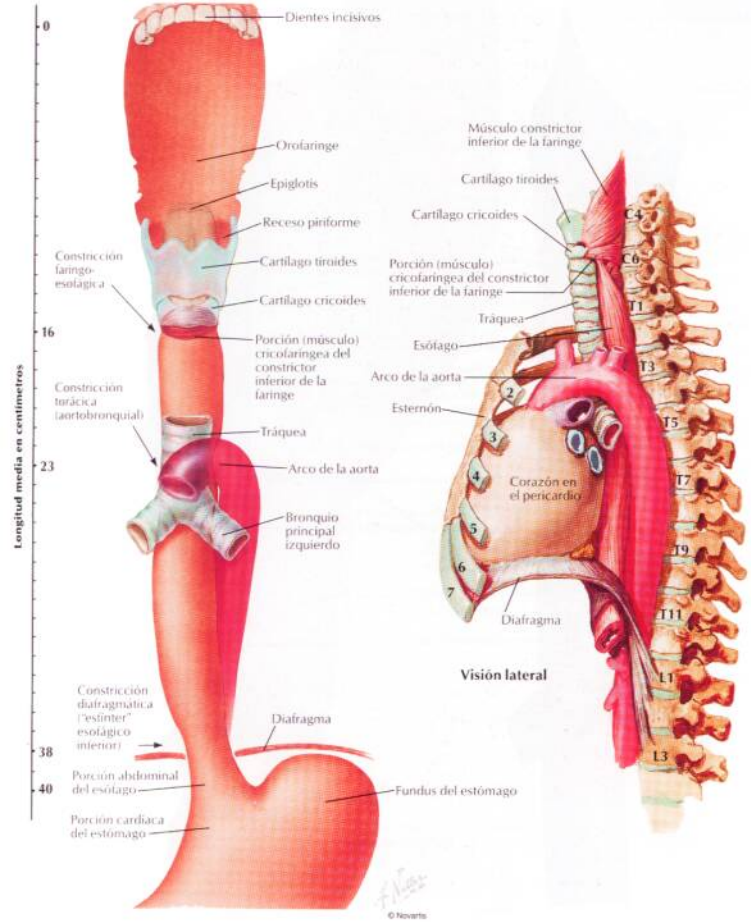
Longitud media en centímetros
0
16
23
38
40
Dientes incisivos
Orofaringe
Epiglotis
Receso piriforme
Cartílago tiroides
Cartílago cricoides
Constricción faringo-esofágica
Porción (músculo) cricofaríngea del constrictor inferior de la faringe
Constricción torácica (aortobronquial)
Tráquea
Arco de la aorta
Bronquio principal izquierdo
Constricción diafragmática ("estínter" esofágico inferior)
Diafragma
Porción abdominal del esófago
Fundus del estómago
Porción cardiaca del estómago
Músculo constrictor inferior de la faringe
Cartílago tiroides
Cartílago cricoides
Porción (músculo) cricofaríngea del constrictor inferior de la faringe
Tráquea
Esófago
Arco de la aorta
Esternón
Corazón en el pericardio
Diafragma
Visión lateral
C4
C6
T1
T3
T5
T7
T9
T11
L1
L3
© Novartis

Musculatura del esófago

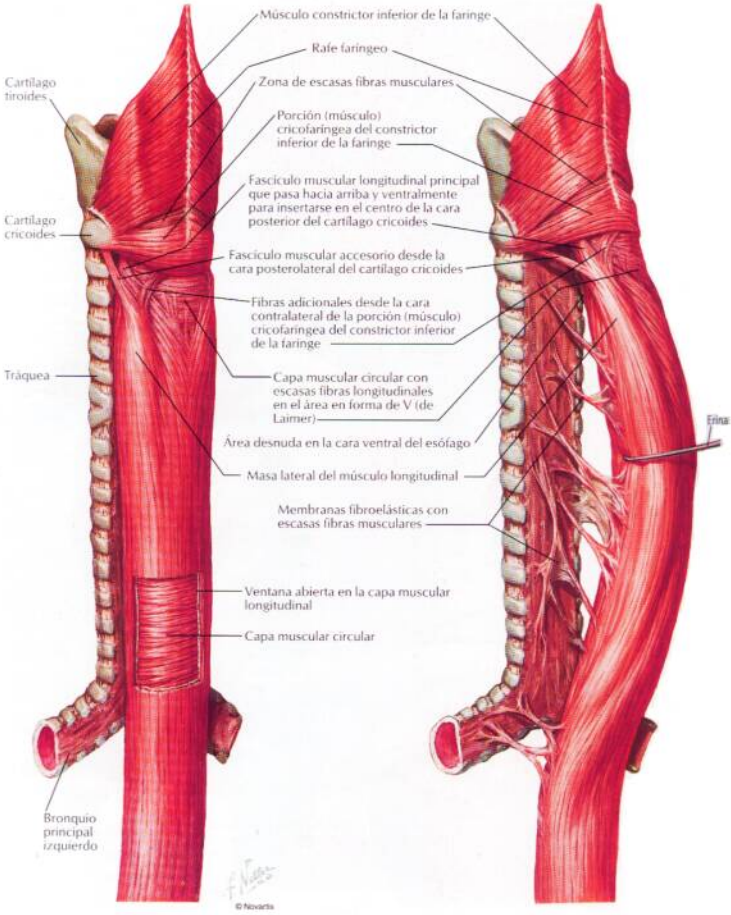

VÉASE TAMBIÉN LÁMINA 61

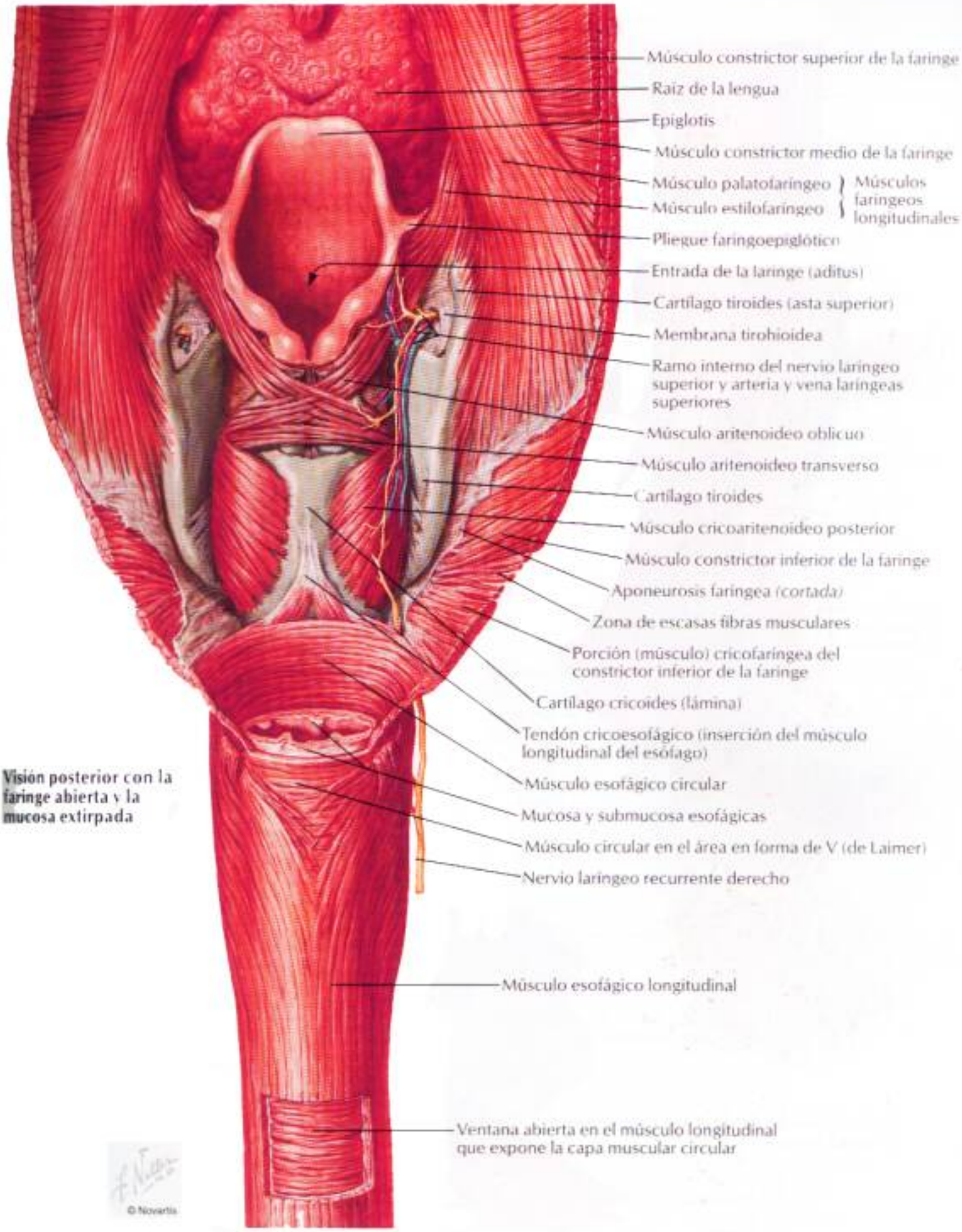

Visión posterior con la faringe abierta y la mucosa extirpada

Unión esofagogástrica

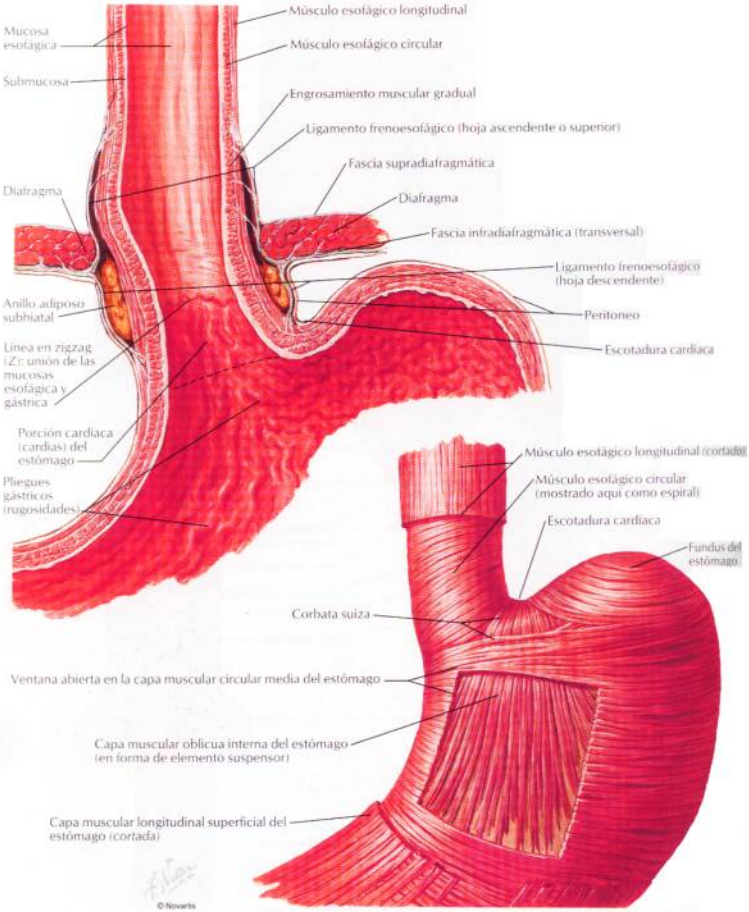

Arterias del esófago

VÉANSE TAMBIÉN LÁMINAS 282, 283

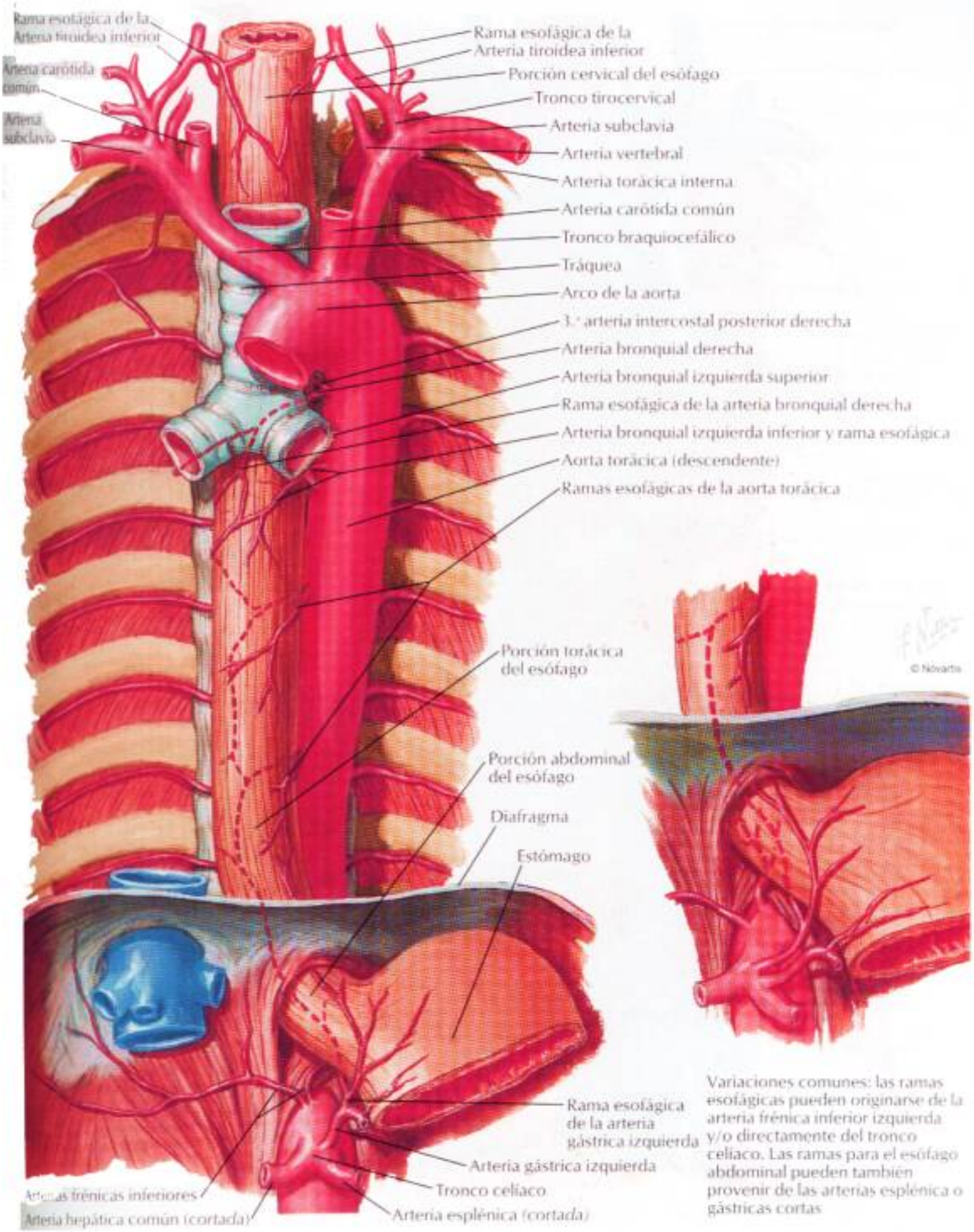

Variaciones comunes: las ramas esofágicas pueden originarse de la arteria frénica inferior izquierda y/o directamente del tronco celíaco. Las ramas para el esófago abdominal pueden también provenir de las arterias esplénica o gástricas cortas

Venas del esófago

VÉASE TAMBIÉN LÁMINA 297

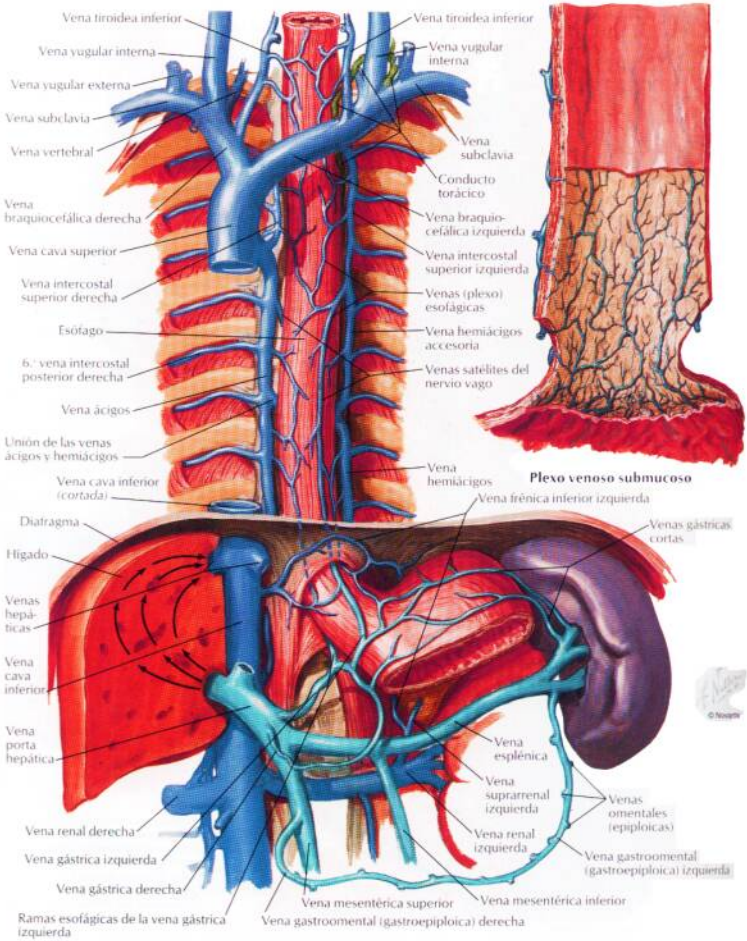

Vasos y nódulos linfáticos del esófago

VÉANSE TAMBIÉN LÁMINAS 197, 249

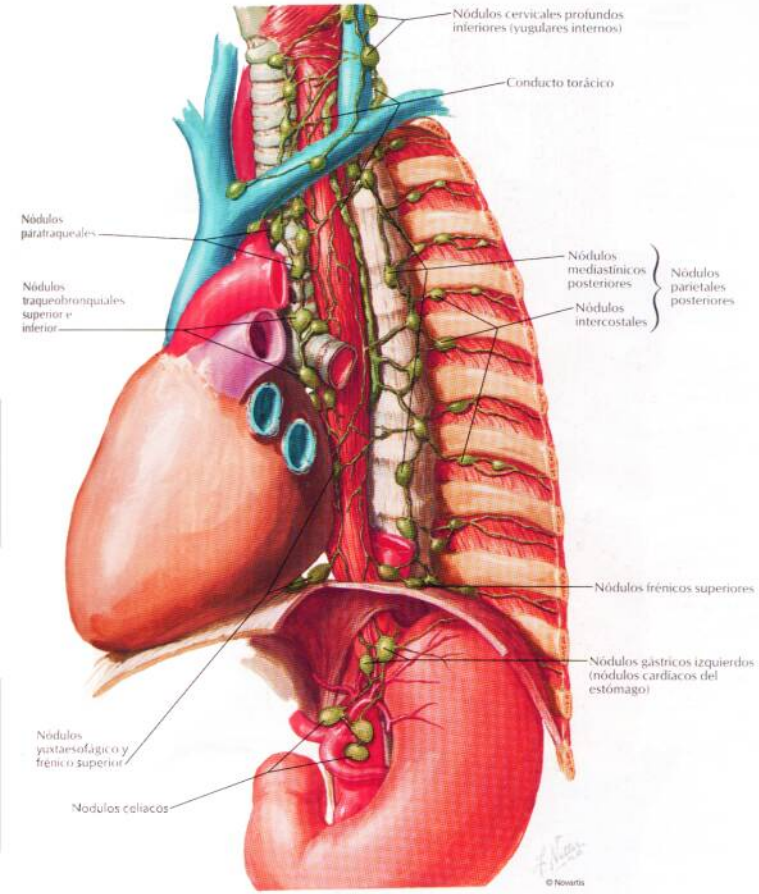

Nervios del esófago

VÉANSE TAMBIÉN LÁMINAS 152, 198

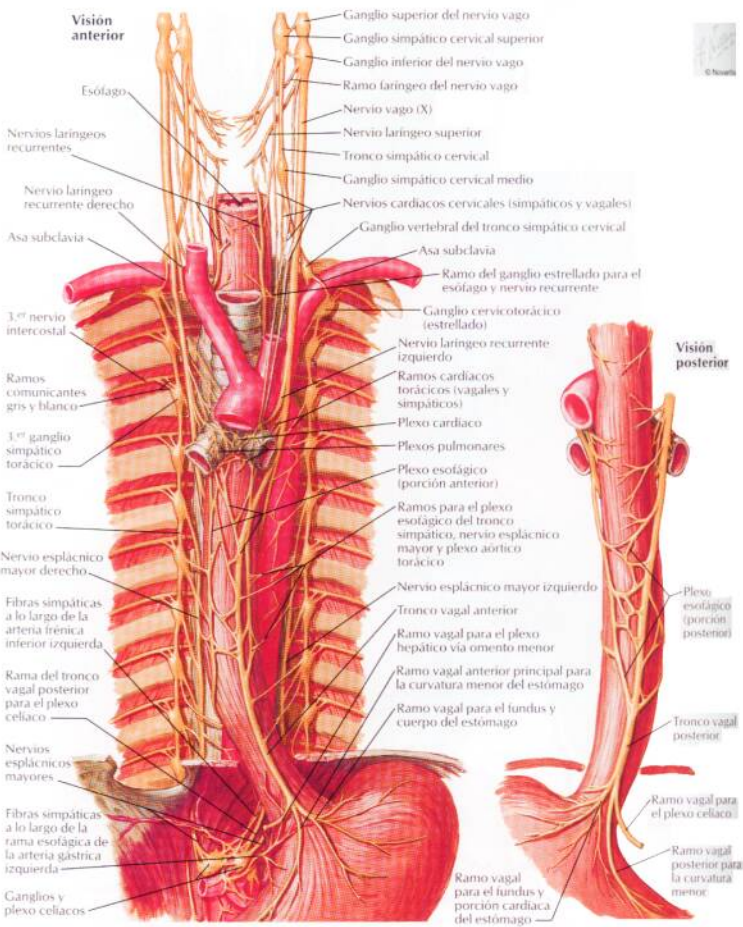

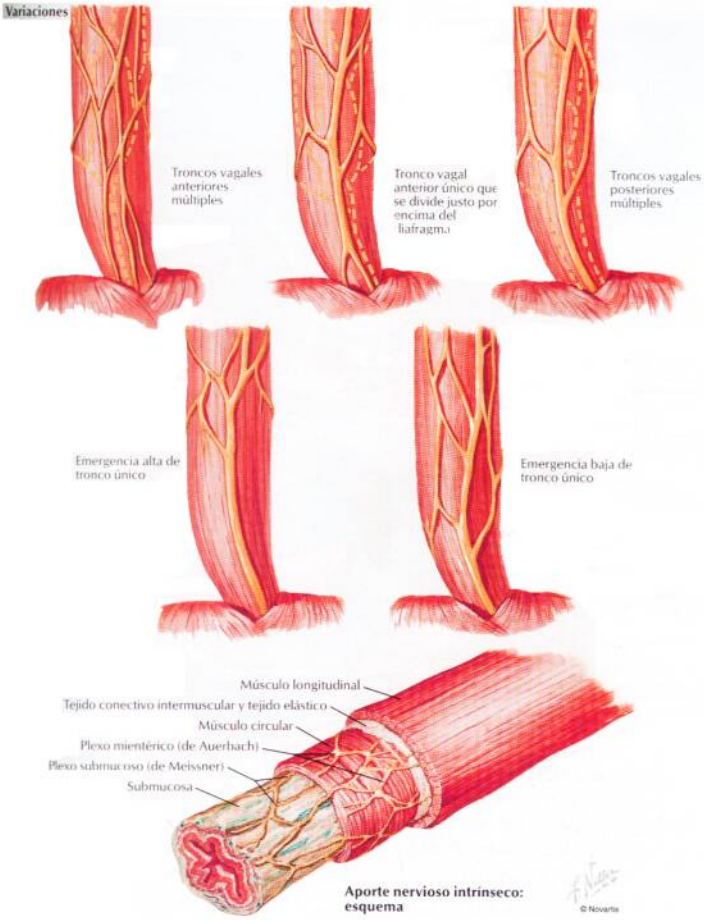

Aporte nervioso intrínseco: esquema

Mediastino: sección transversal (visión superior)

VÉASE TAMBIÉN LÁMINA 516

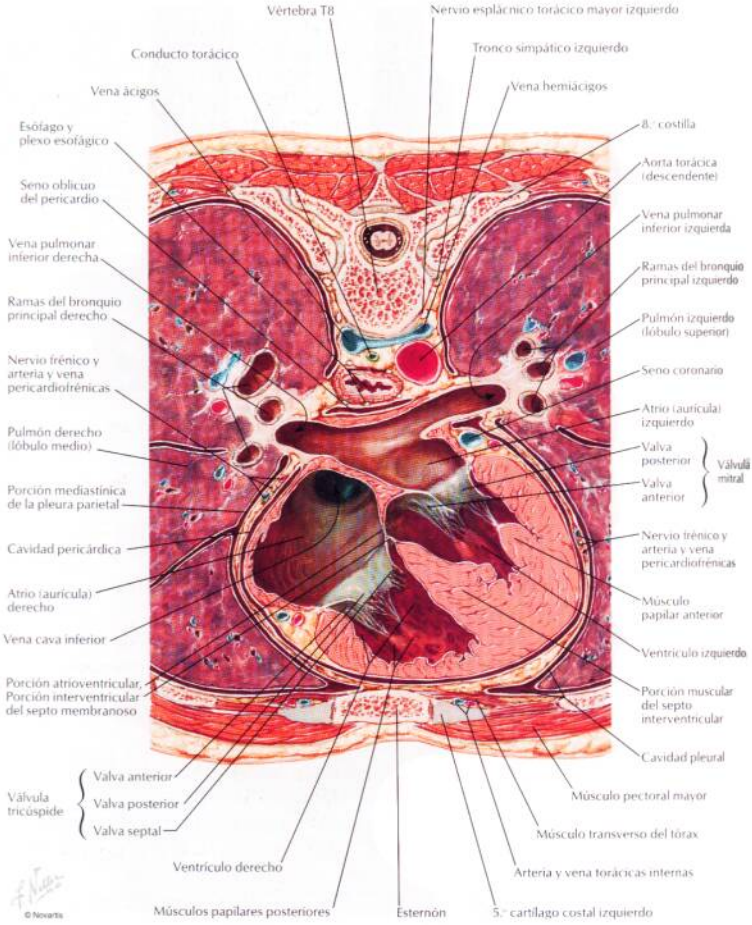

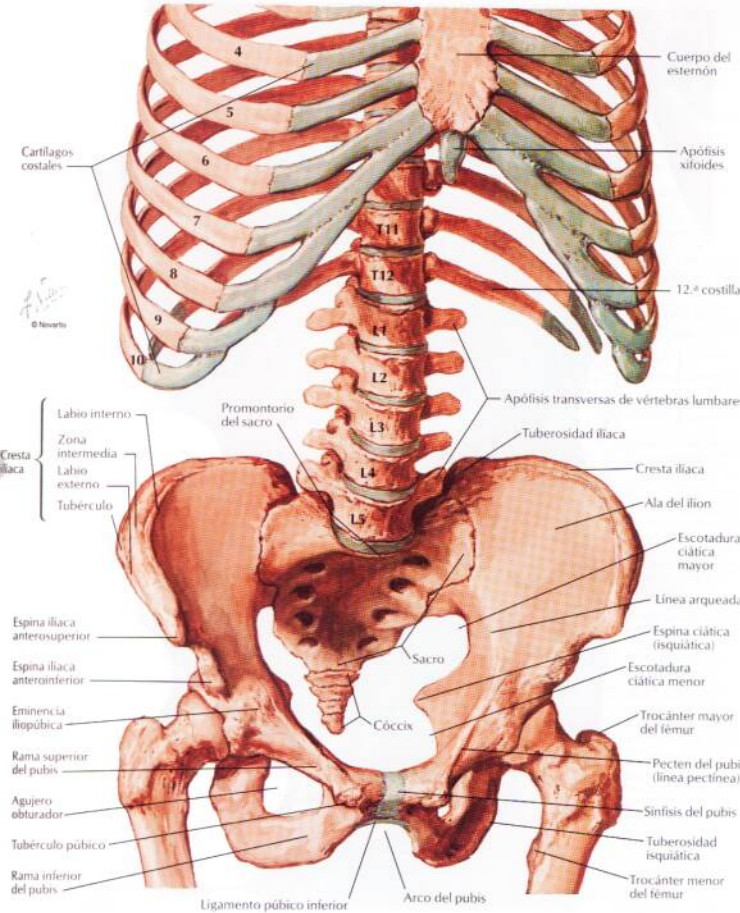
4
5
6
7
8
9
10
T11
T12
L1
L2
L3
L4
L5
Cuerpo del esternón
Apófisis xifoides
12.ª costilla
Cartílagos costales
Apófisis transversas de vértebras lumbares
Promontorio del sacro
Tuberosidad ilíaca
Cresta ilíaca
Labio interno
Zona intermedia
Labio externo
Tubérculo
Cresta ilíaca
Ala del ilion
Escotadura ciática mayor
Línea arqueada
Espina ciática (isquiática)
Escotadura ciática menor
Trocánter mayor del fémur
Pecten del pubis (línea pectínea)
Sínfisis del pubis
Tuberosidad isquiática
Trocánter menor del fémur
Espina ilíaca anterosuperior
Espina ilíaca anteroinferior
Eminencia iliopúbica
Rama superior del pubis
Agujero obturador
Tubérculo púbico
Rama inferior del pubis
Sacro
Cóccix
Ligamento púbico inferior
Arco del pubis
© Novartis

Pared abdominal anterior: disección superficial

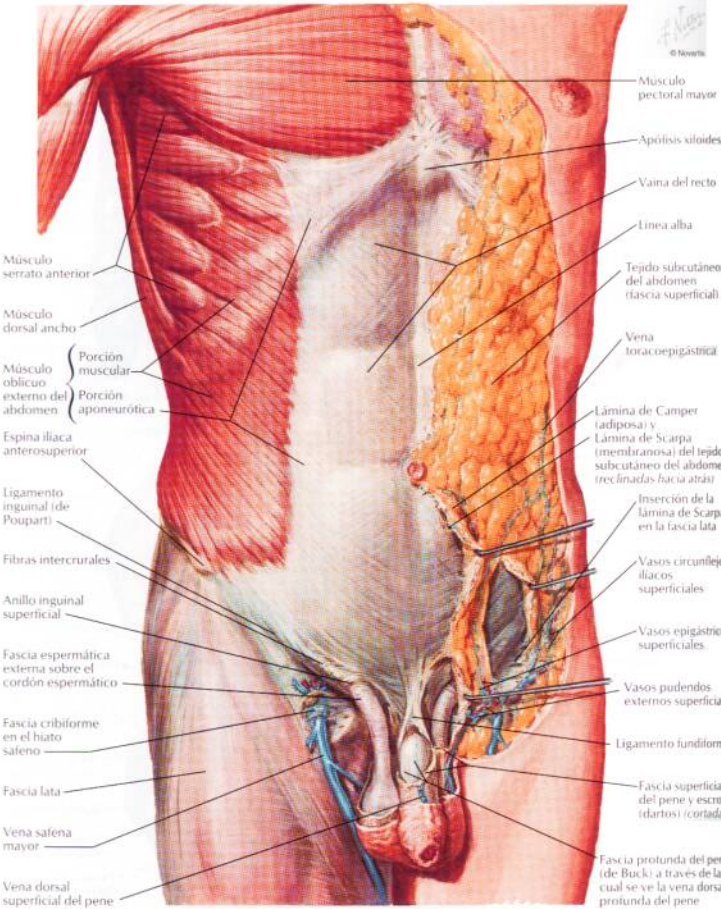

Pared abdominal anterior: disección intermedia

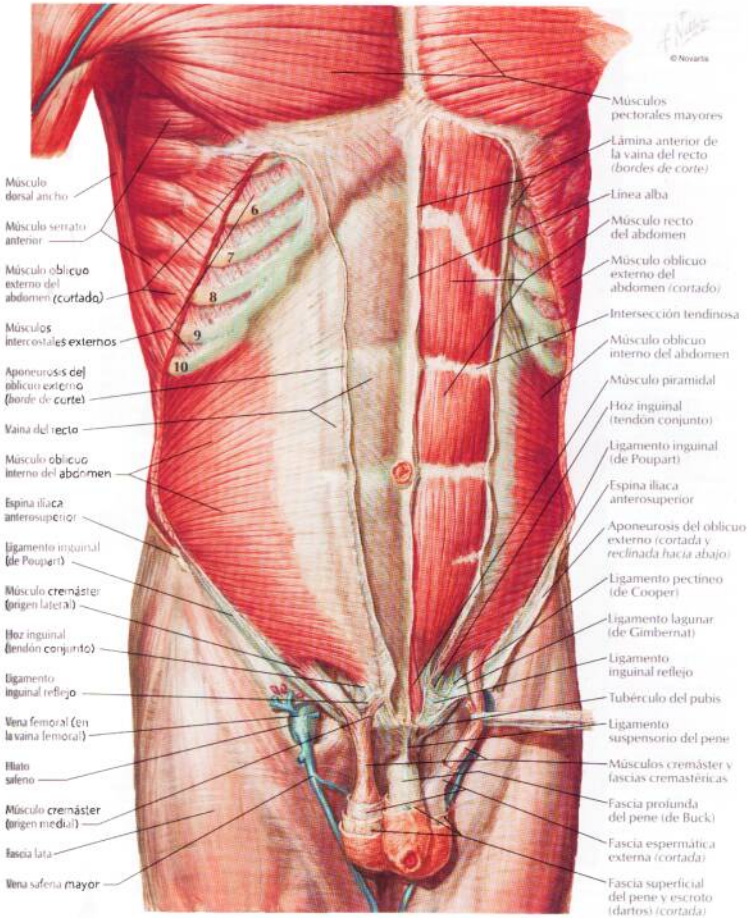

Pared abdominal anterior: disección profunda

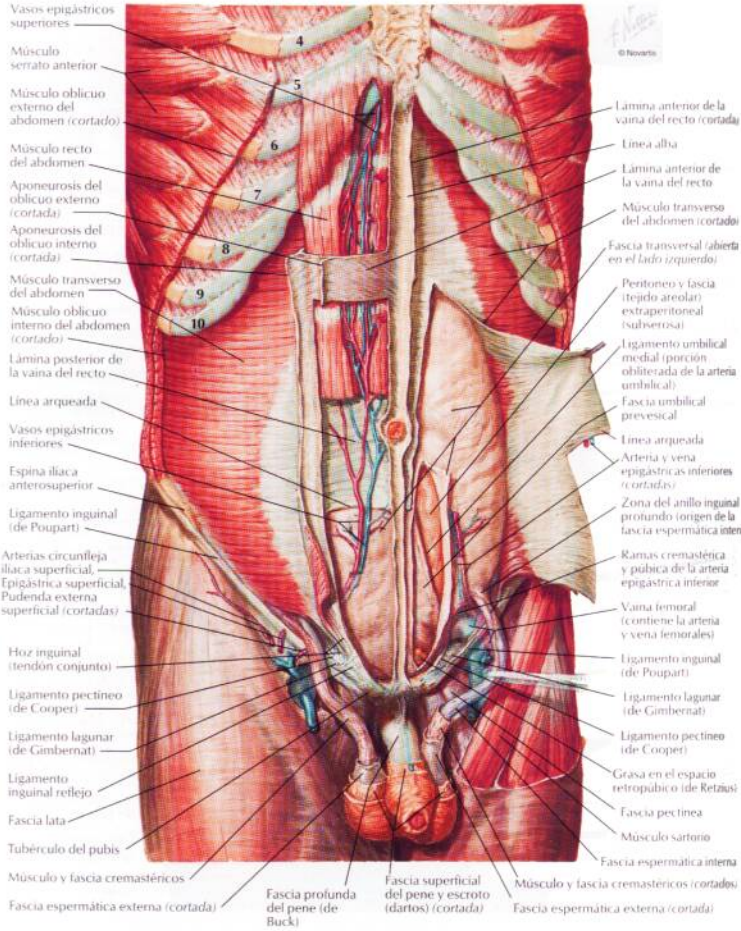

Sección por encima de la línea arqueada

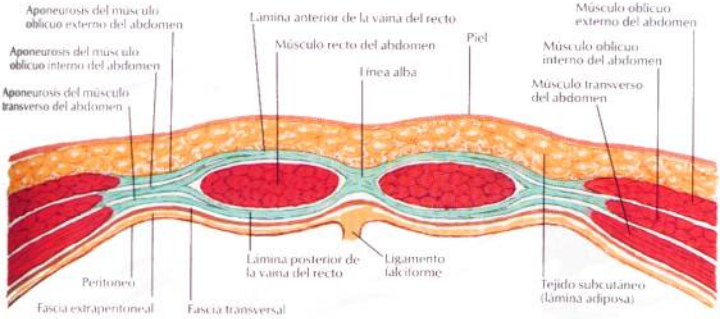

La aponeurosis del músculo oblicuo interno del abdomen se divide para formar las láminas anterior y posterior de la vaina del recto. La aponeurosis del músculo oblicuo externo del abdomen se une a la lámina anterior de la vaina; la aponeurosis del músculo transverso del abdomen se une a la lámina posterior. Las láminas anterior y posterior de la vaina del recto se unen medialmente para formar la línea alba

© Novartis

Sección por debajo de la línea arqueada

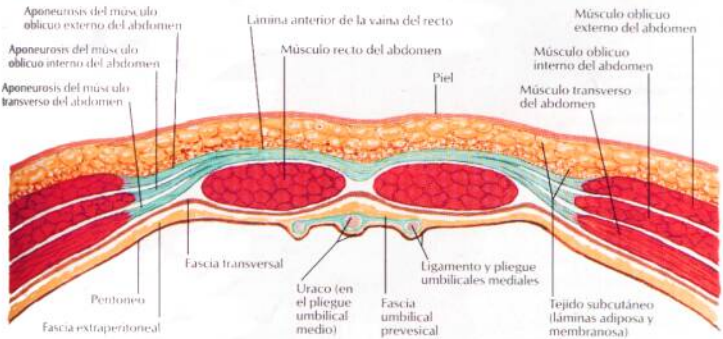

La aponeurosis del músculo oblicuo interno del abdomen no se divide a este nivel, sino que pasa totalmente anterior al músculo recto del abdomen fusionándose con las aponeurosis de los músculos oblicuo externo y transverso del abdomen. De este modo, la pared posterior de la vaina del recto está ausente por debajo de la línea arqueada, descansando el músculo recto del abdomen sobre la fascia transversal

Pared abdominal anterior: visión interna

PARA LOS VASOS UMBILICALES VÉASE LÁMINA 217

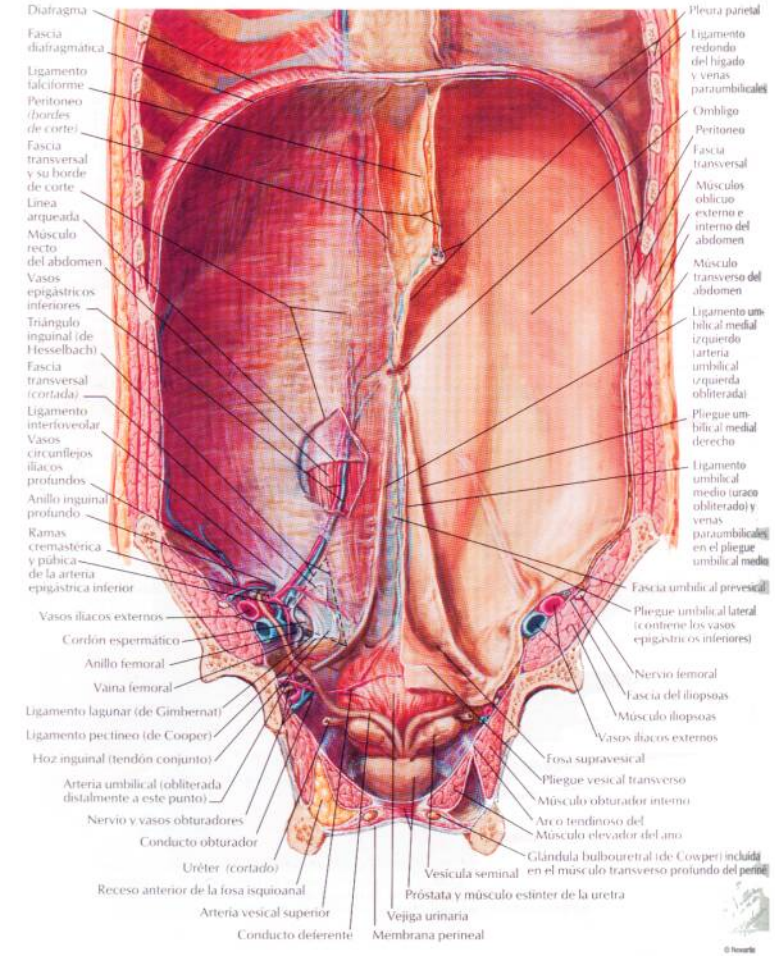

© Novartis

Pared abdominal posterolateral

VÉANSE TAMBIÉN LÁMINAS 160, 163, 165, 166, 241

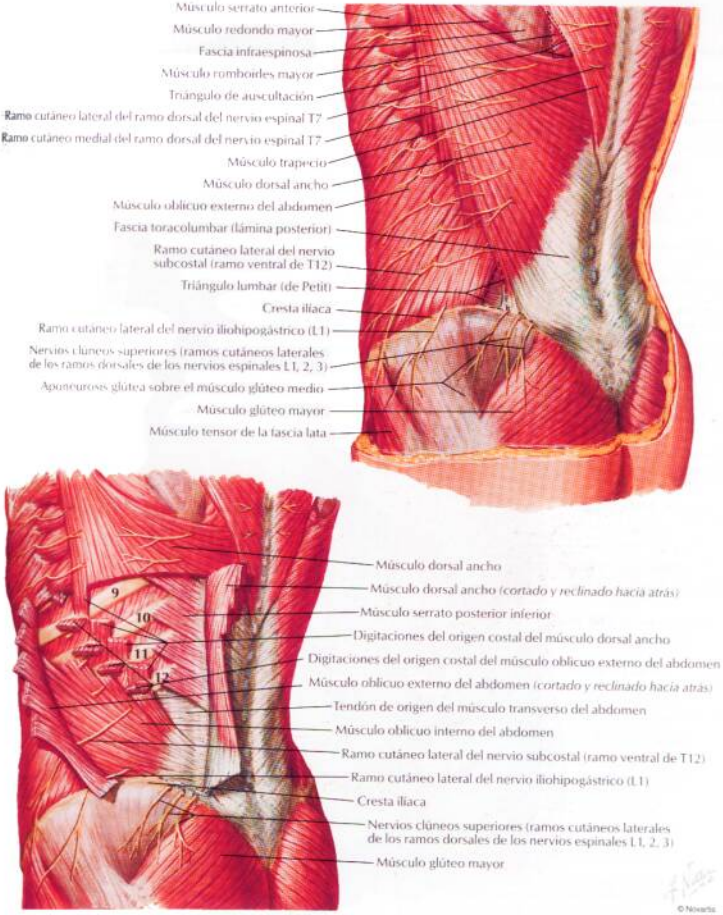

© Novartis

Arterias de la pared abdominal anterior

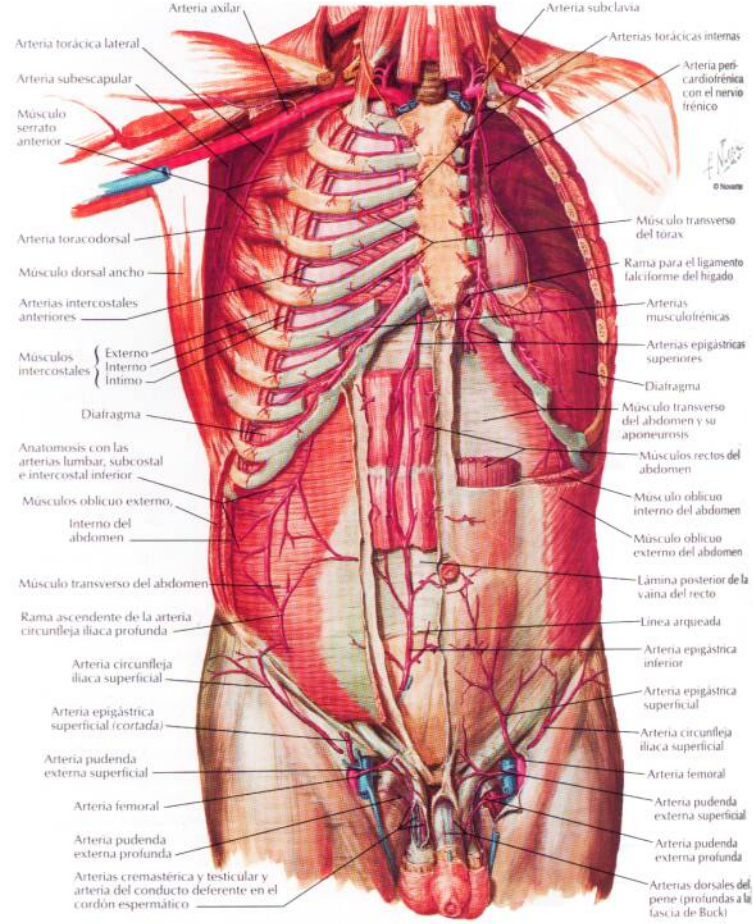

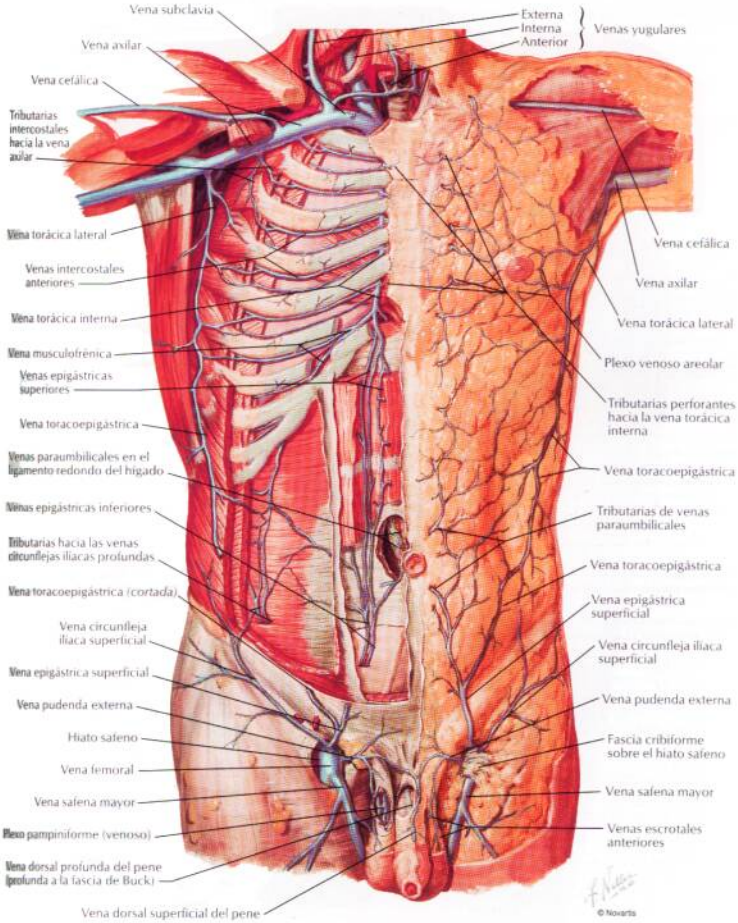
Vena subclavia
Vena axilar
Vena cefálica
Tributarias intercostales hacia la vena axilar
Vena torácica lateral
Venas intercostales anteriores
Vena torácica interna
Vena musculofrénica
Venas epigástricas superiores
Vena toracoepigástrica
Venas paraumbilicales en el ligamento redondo del hígado
Venas epigástricas inferiores
Tributarias hacia las venas circunflejas ilíacas profundas
Vena toracoepigástrica (cortada)
Vena circunfleja ilíaca superficial
Vena epigástrica superficial
Vena pudenda externa
Hiato safeno
Vena femoral
Vena safena mayor
Plexo pampiniforme (venoso)
Vena dorsal profunda del pene (profunda a la fascia de Buck)
Vena dorsal superficial del pene
Externa
Interna
Anterior
Venas yugulares
Vena cefálica
Vena axilar
Vena torácica lateral
Plexo venoso areolar
Tributarias perforantes hacia la vena torácica interna
Vena toracoepigástrica
Tributarias de venas paraumbilicales
Vena toracoepigástrica
Vena epigástrica superficial
Vena circunfleja ilíaca superficial
Vena pudenda externa
Fascia cribiforme sobre el hiato safeno
Vena safena mayor
Venas escrotales anteriores
© Novartis

Nervios de la pared abdominal anterior

VÉANSE TAMBIÉN LÁMINAS 163, 237, 250, 464

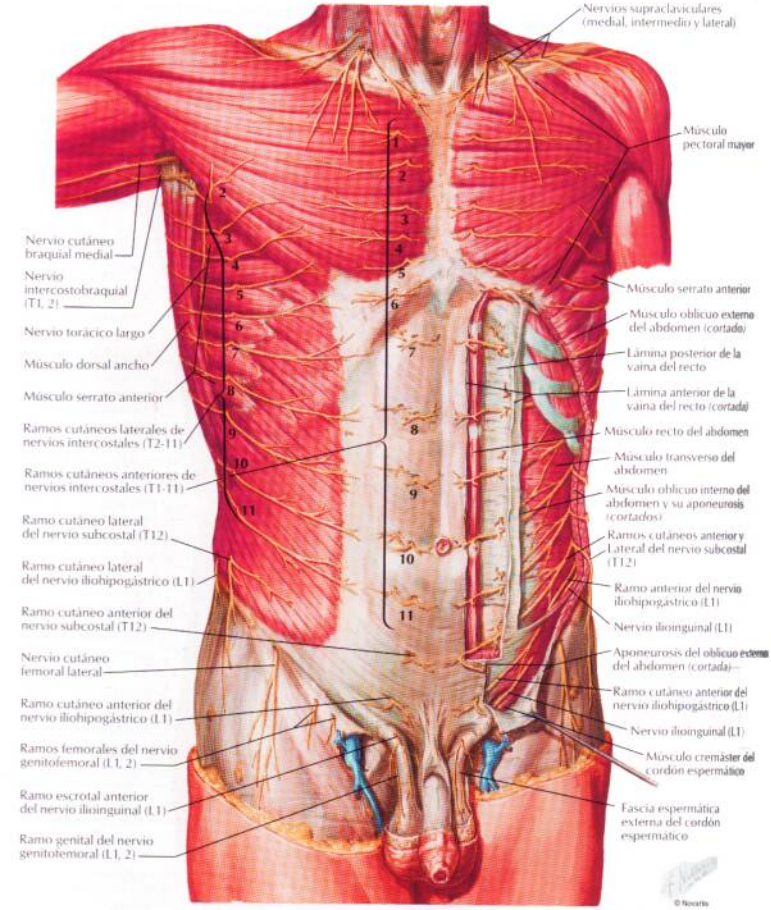

Nervios toracoabdominales

VÉANSE TAMBIÉN LÁMINAS 166, 179

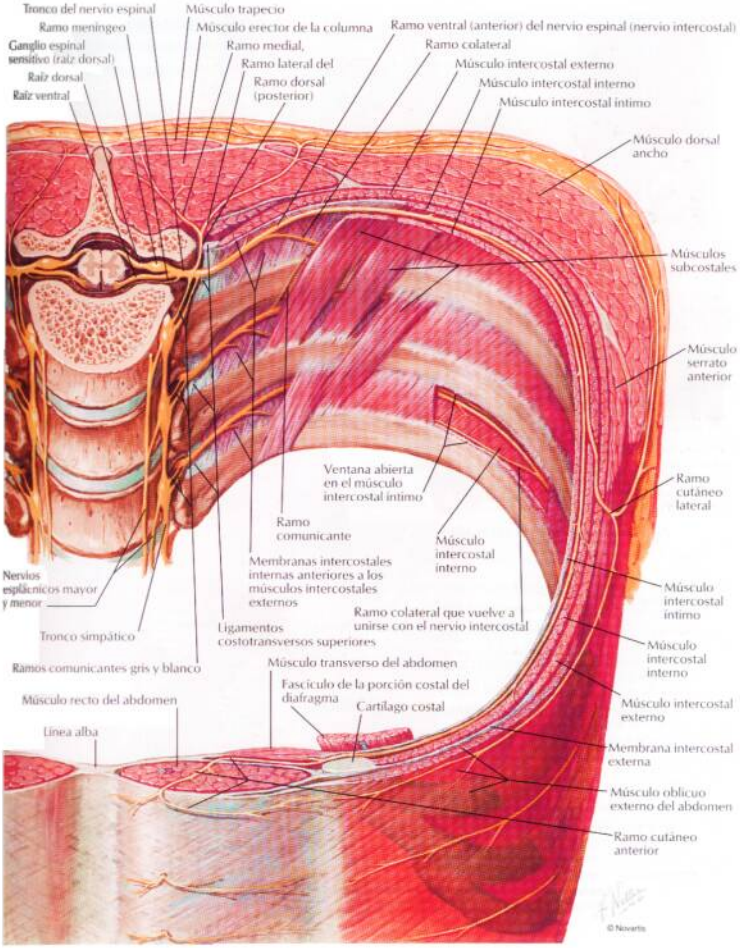

Músculo oblicuo externo del abdomen
Aponeurosis del oblicuo externo del abdomen
Vaina del recto (lámina anterior)
Línea alba
Espina ilíaca anterosuperior
Ligamento inguinal (de Poupart)
Vasos epigástricos superficiales
Fibras intercrurales
Anillo inguinal superficial
Cordón espermático *(cortado)*
Fascia cribiforme sobre el hiato safeno
Tubérculo del pubis
Ligamento suspensorio del pene
Vena safena mayor
Vasos circunflejos ilíacos superficiales
Fascia lata

Piel y fascia subcutánea extirpadas

Músculo oblicuo externo del abdomen
Músculo oblicuo interno del abdomen
Vaina del recto (lámina anterior)
Aponeurosis del oblicuo externo del abdomen *(cortada y reflejada)*
Ligamento inguinal (de Poupart)
Anillo inguinal profundo
Músculo cremáster (origen lateral)
Hoz inguinal (tendón conjunto)
Músculo cremáster (origen medial)
Vena femoral
Vena safena mayor
Hiato safeno

© Novartis

Aponeurosis del oblicuo externo del abdomen reflejada y fascia cribiforme extirpada

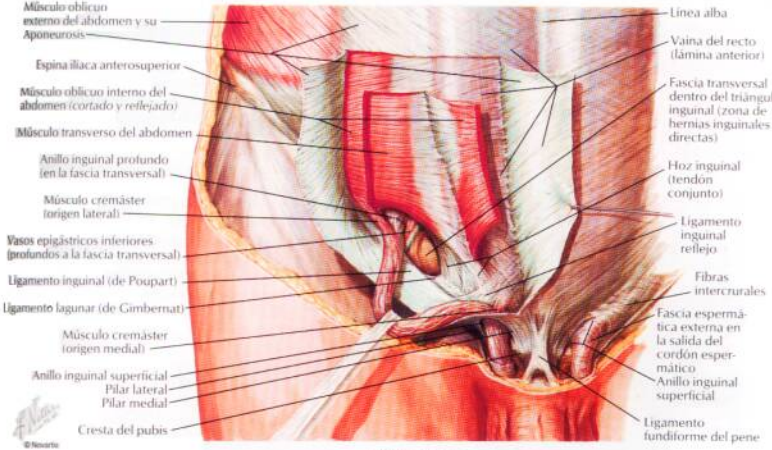

Visión anterior

Visión posterior (interna)

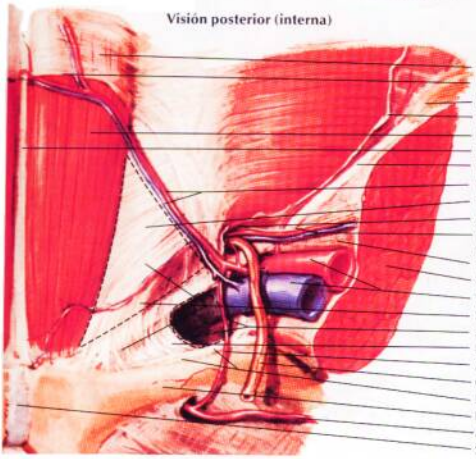

Vaina femoral y conducto inguinal

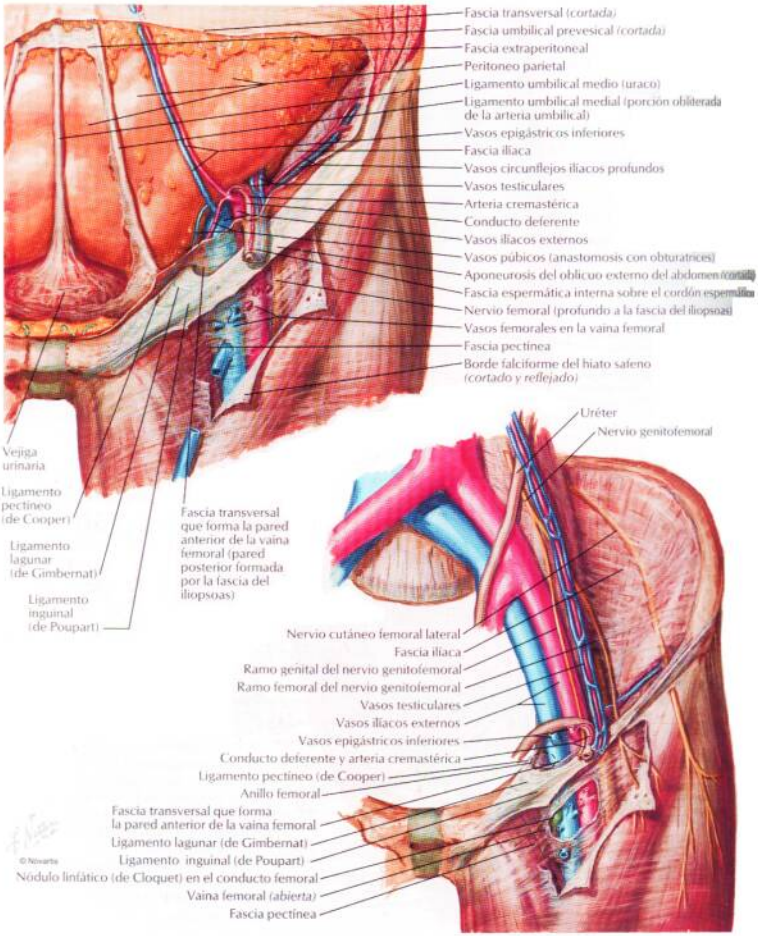

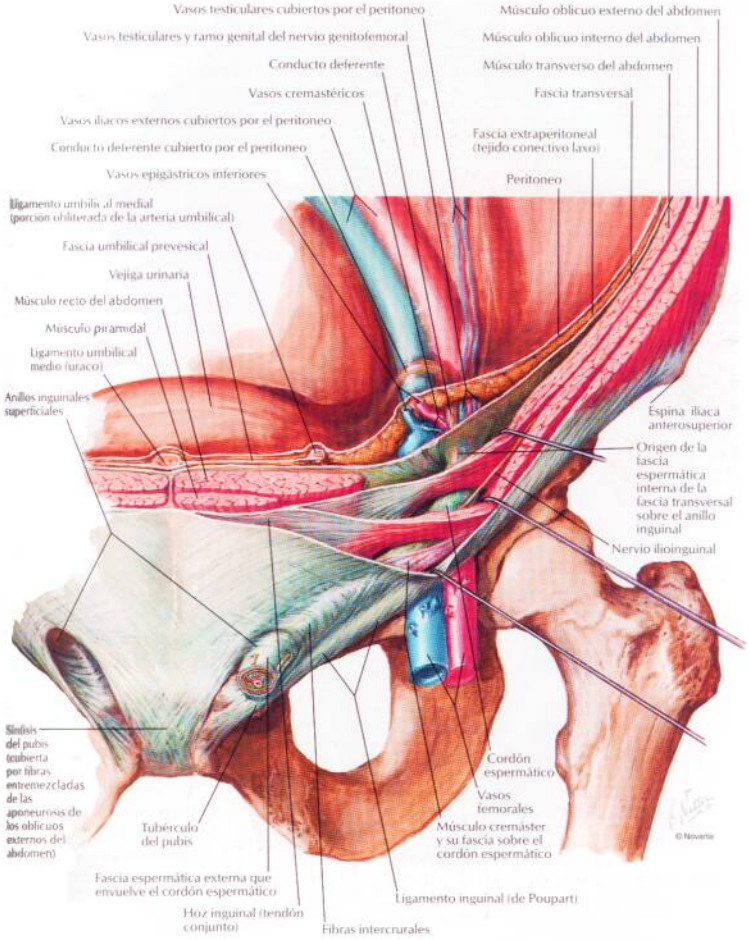
Vasos testiculares cubiertos por el peritoneo
Vasos testiculares y ramo genital del nervio genitofemoral
Conducto deferente
Vasos cremastéricos
Vasos ilíacos externos cubiertos por el peritoneo
Conducto deferente cubierto por el peritoneo
Vasos epigástricos inferiores
Ligamento umbilical medial (porción obliterada de la arteria umbilical)
Fascia umbilical prevesical
Vejiga urinaria
Músculo recto del abdomen
Músculo piramidal
Ligamento umbilical medio (uraco)
Anillos inguinales superficiales
Sínfisis del pubis (cubierta por fibras entremezcladas de las aponeurosis de los oblicuos externos del abdomen)
Tubérculo del pubis
Fascia espermática externa que envuelve el cordón espermático
Hoz inguinal (tendón conjunto)
Fibras intercrurales
Ligamento inguinal (de Poupart)
Músculo cremáster y su fascia sobre el cordón espermático
Vasos femorales
Cordón espermático
Nervio ilioinguinal
Origen de la fascia espermática interna de la fascia transversal sobre el anillo inguinal
Espina ilíaca anterosuperior
Peritoneo
Fascia extraperitoneal (tejido conectivo laxo)
Fascia transversal
Músculo transverso del abdomen
Músculo oblicuo interno del abdomen
Músculo oblicuo externo del abdomen
© Novartis

Pared abdominal posterior: visión interna

PARA EL DIAFRAGMA VÉASE TAMBIÉN LÁMINA 181

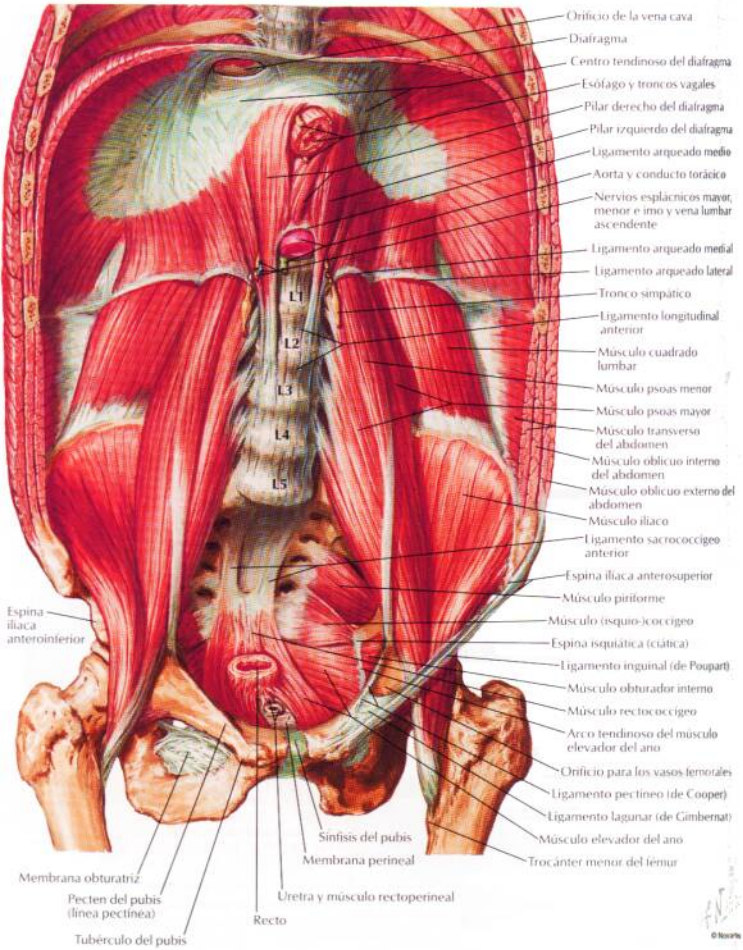

Arterias de la pared abdominal posterior

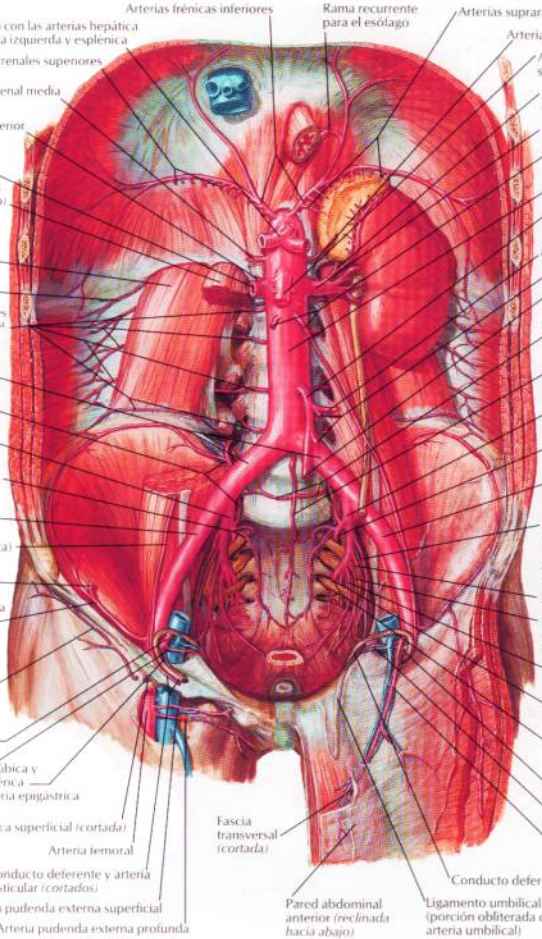

Venas de la pared abdominal posterior

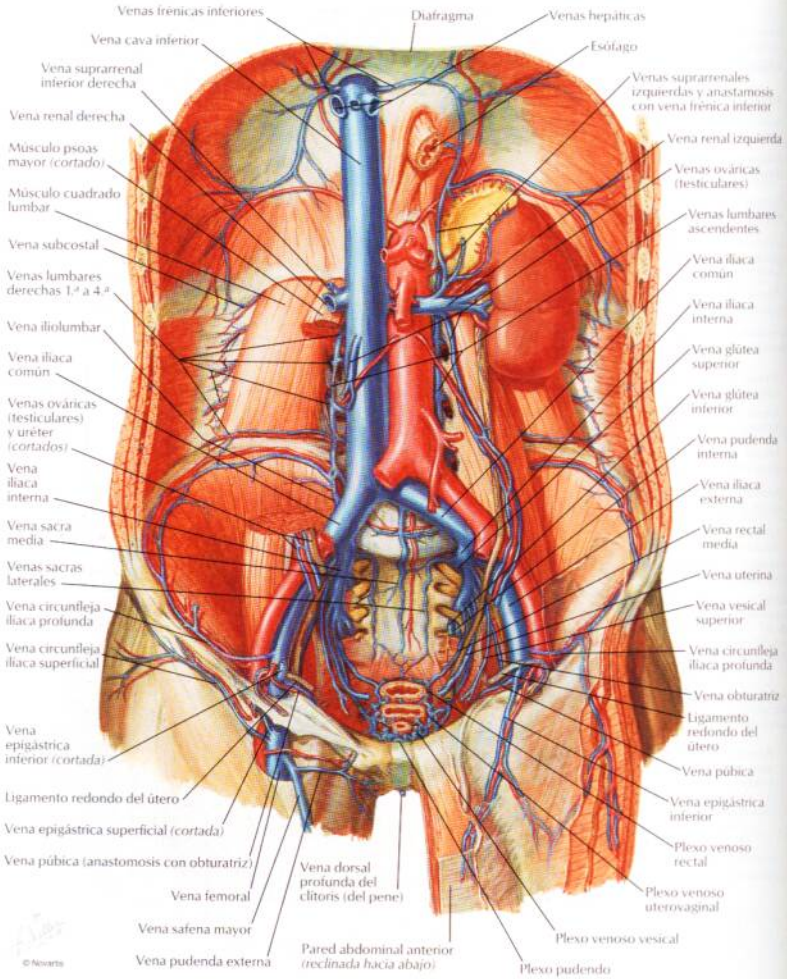

Vasos y nódulos linfáticos de la pared abdominal posterior

VÉASE TAMBIÉN LÁMINA 378

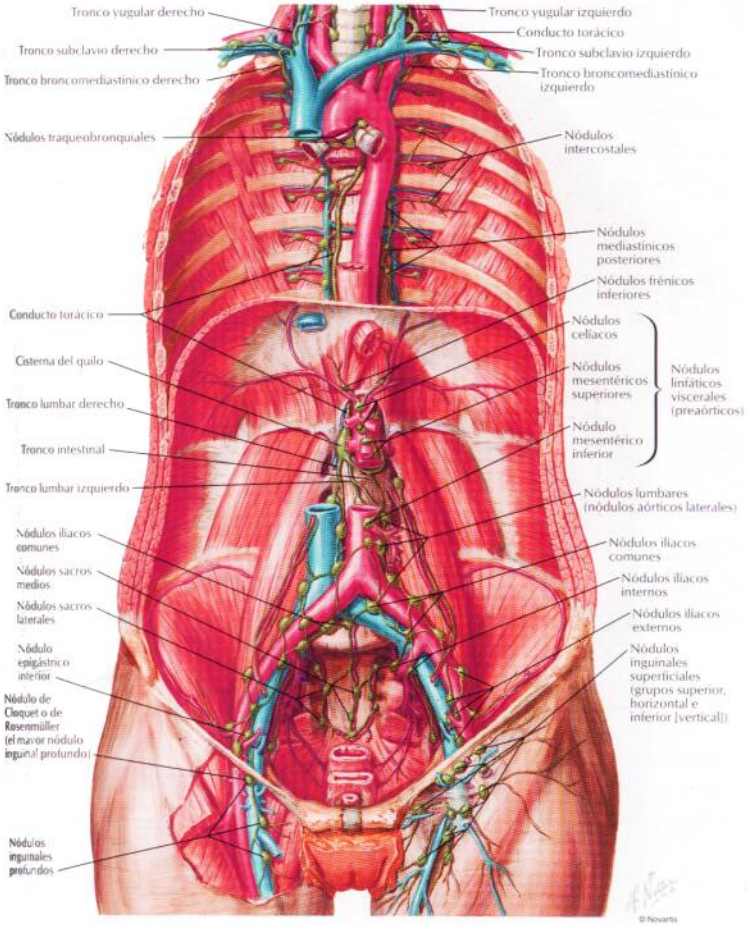

© Novartis

Nervios de la pared abdominal posterior

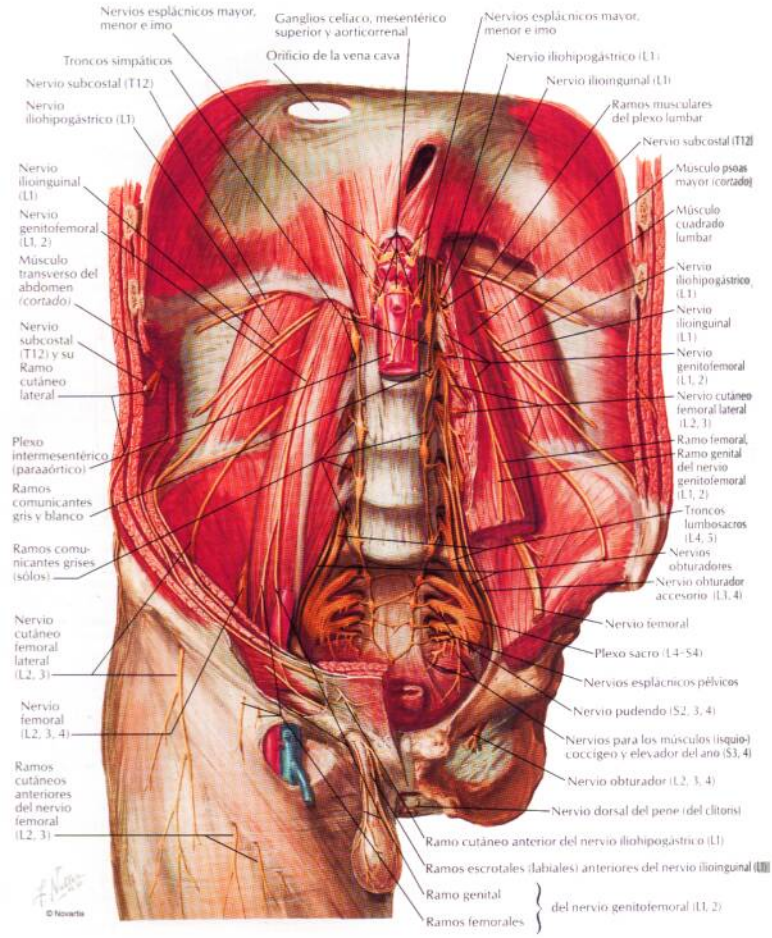

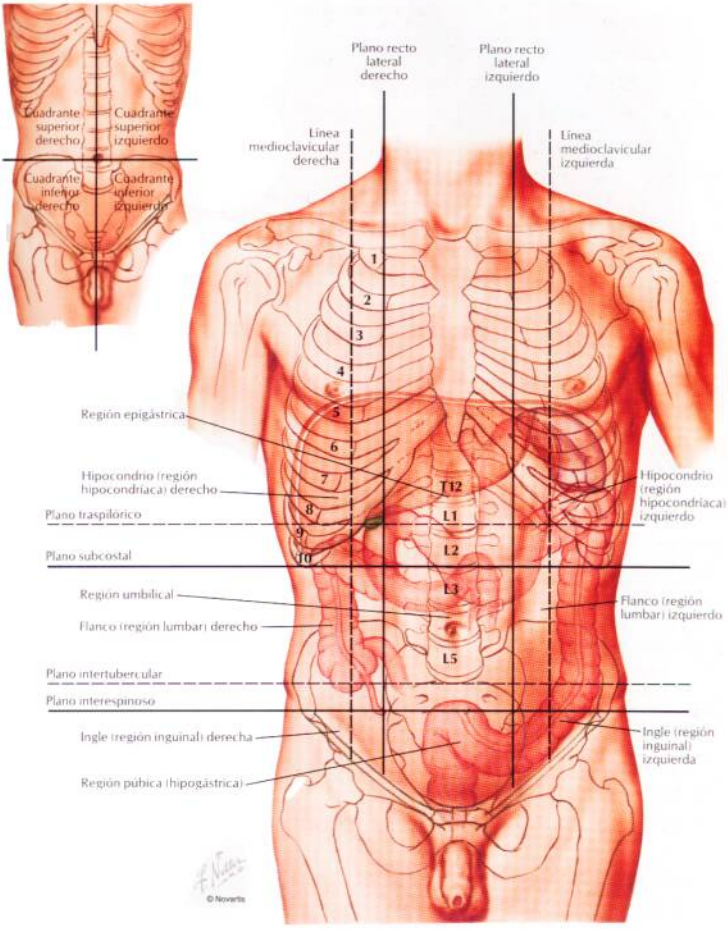
Cuadrante superior derecho
Cuadrante superior izquierdo
Cuadrante inferior derecho
Cuadrante inferior izquierdo
Plano recto lateral derecho
Plano recto lateral izquierdo
Línea medioclavicular derecha
Línea medioclavicular izquierda
1
2
3
4
5
6
7
8
9
10
T12
L1
L2
L3
L5
Región epigástrica
Hipocondrio (región hipocondríaca) derecho
Hipocondrio (región hipocondríaca) izquierdo
Plano traspilórico
Plano subcostal
Región umbilical
Flanco (región lumbar) derecho
Flanco (región lumbar) izquierdo
Plano intertubercular
Plano interespinoso
Ingle (región inguinal) derecha
Ingle (región inguinal) izquierda
Región púbica (hipogástrica)
© Novartis

Omento (epiplón) mayor y vísceras abdominales

VÉANSE TAMBIÉN LÁMINAS 258, 328, 329

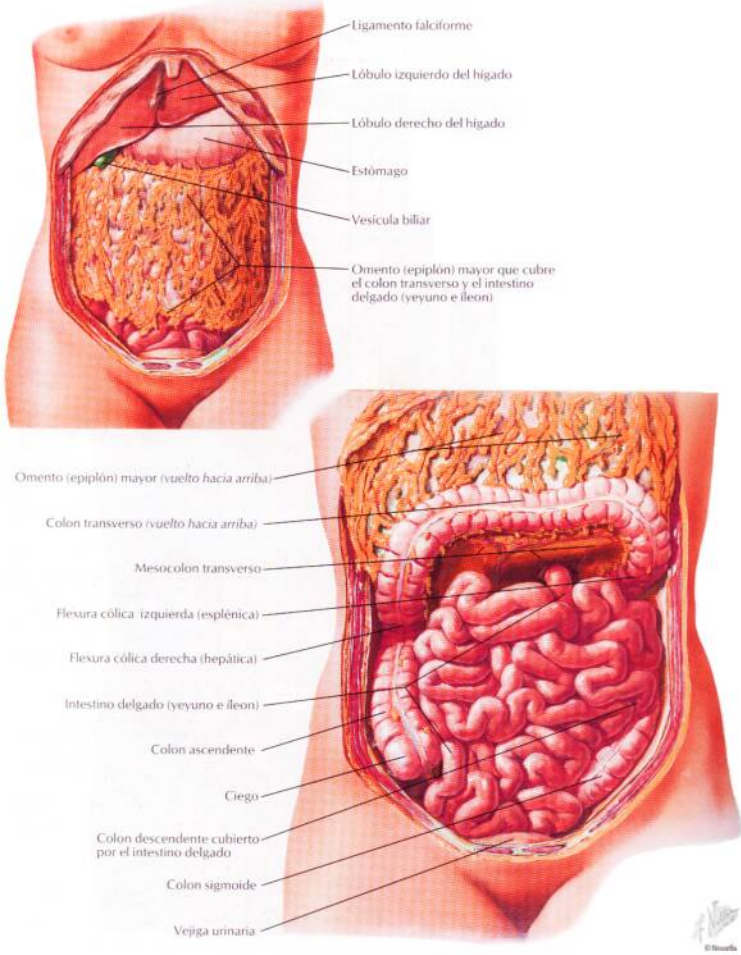

Colon transverso (elevado)
Mesocolon transverso
Pliegue duodenal superior
Fosa duodenal superior
Flexura cólica izquierda (esplénica)
Fosa paraduodenal
Fosa duodenal inferior
Pliegue duodenal inferior
Receso (fosa) mesentericoparietal
Arteria mesentérica superior en la raíz del mesenterio
Arteria y vena mesentéricas inferiores
Aorta abdominal

Exposición del músculo suspensor del duodeno (ligamento de Treitz)

© Novartis

Relaciones mesentéricas de los intestinos (continuación)

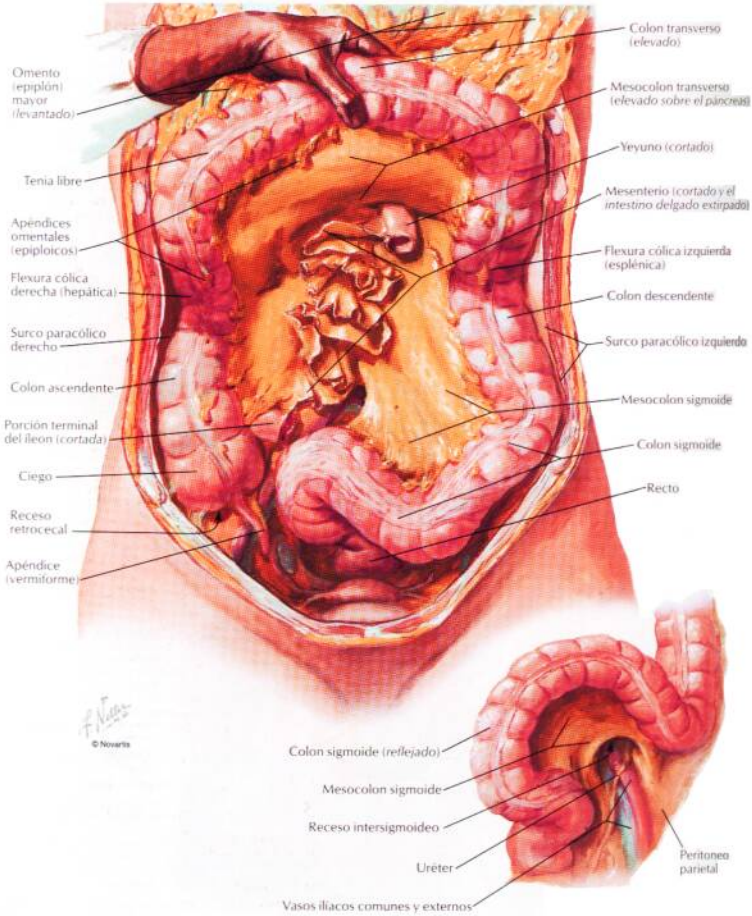

Bolsa omental: estómago reflejado

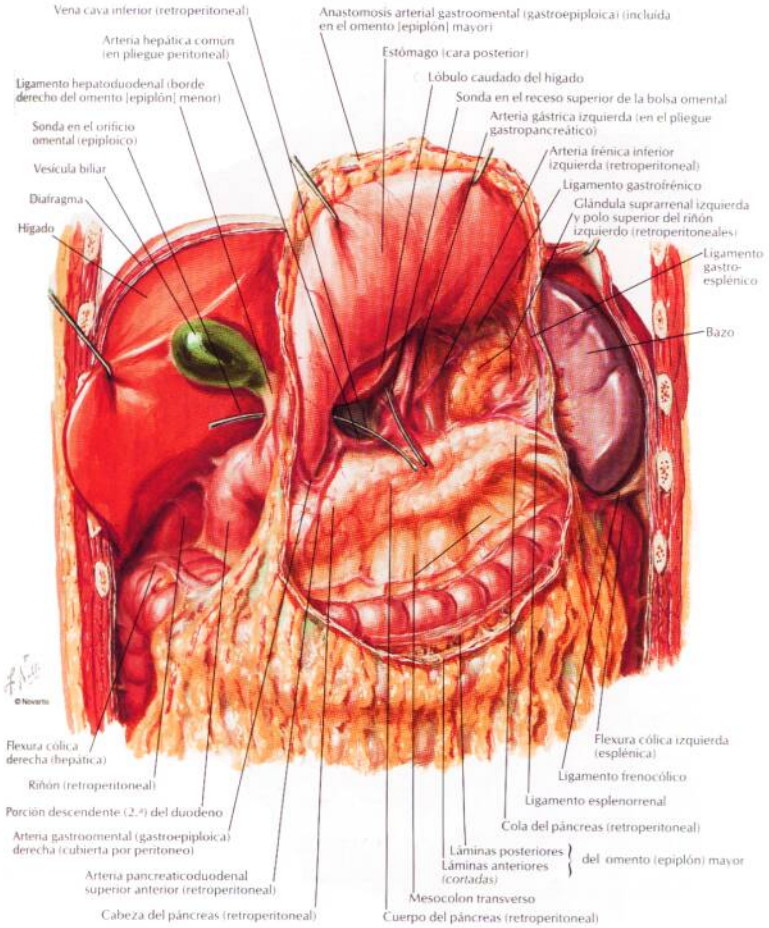

Bolsa omental: sección transversal

VÉASE TAMBIÉN LÁMINA 327

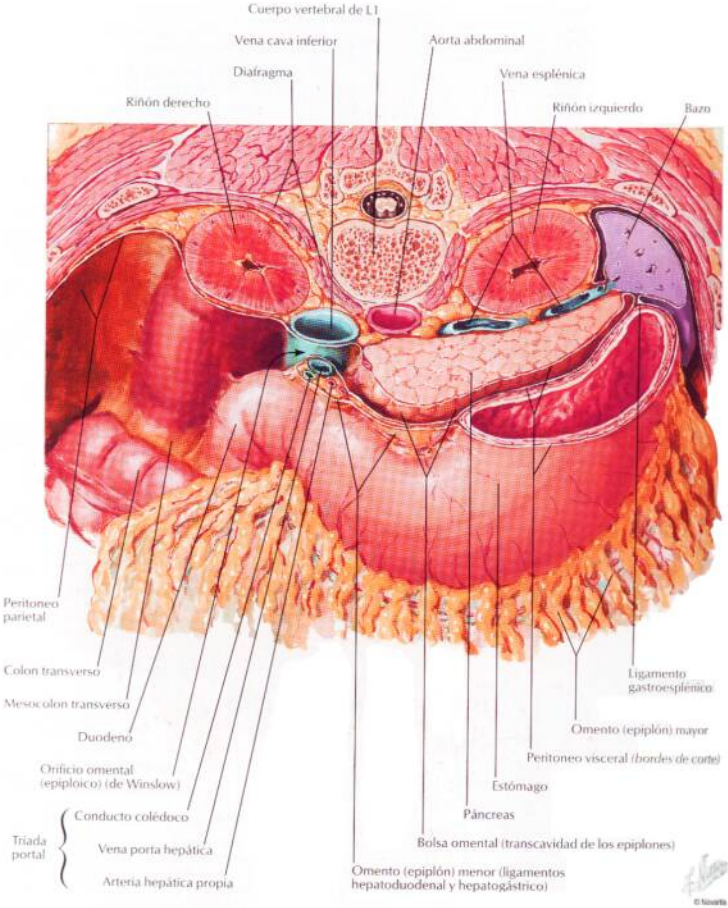

Peritoneo de la pared abdominal posterior

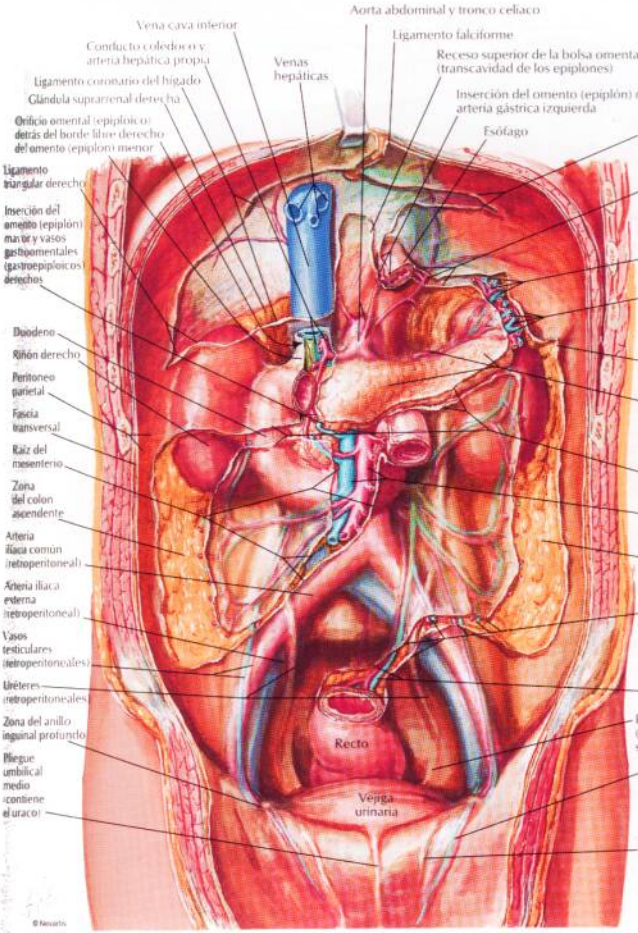

Estómago in situ

Lóbulo izquierdo del hígado
Ligamento hepatoduodenal
Ligamento hepatogástrico
Omento (epiplón) menor
Ligamento falciforme
Esófago abdominal
Escotadura cardiaca
Fundus del estómago
Diafragma
Bazo
Ligamento redondo del hígado (vena umbilical obliterada)
Borde inferior del hígado
Lóbulo cuadrado del hígado
Lóbulo derecho del hígado
Vesícula biliar
Orificio omental (epiploico) (de Winslow)
Porción cardiaca del estómago
Cuerpo del estómago
Curvatura menor
Escotadura incisiva angular
Conducto pilórico
Porción pilórica del estómago
Antro pilórico
Curvatura mayor
Piloro
Duodeno
Riñón derecho (retroperitoneal)
Flexura cólica derecha (hepática)
Omento (epiplón) mayor
Flexura cólica izquierda (esplénica)

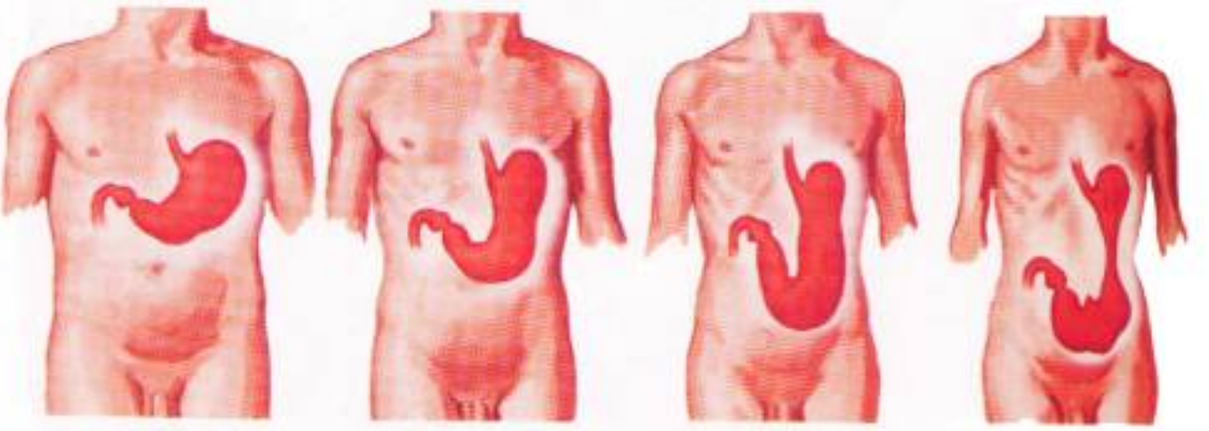

Variaciones en la posición y contorno del estómago en relación con el hábito corporal

Estómago hipertónico — Estómago ortotónico — Estómago hipotónico — Estómago atónico

Mucosa del estómago

VÉASE TAMBIÉN LÁMINA 224

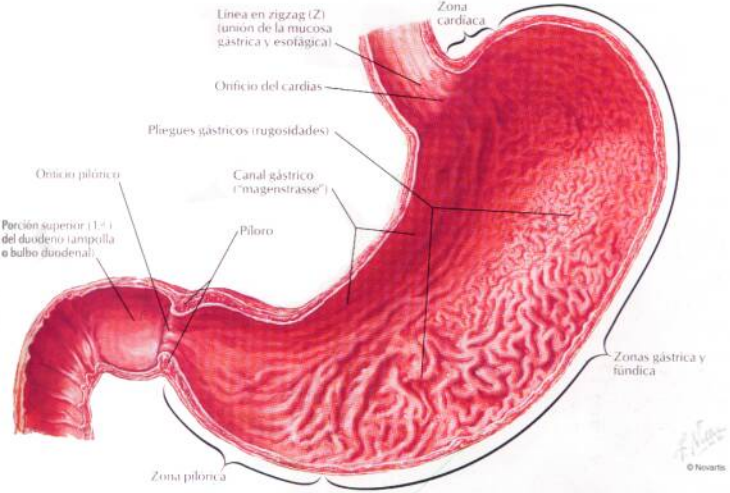

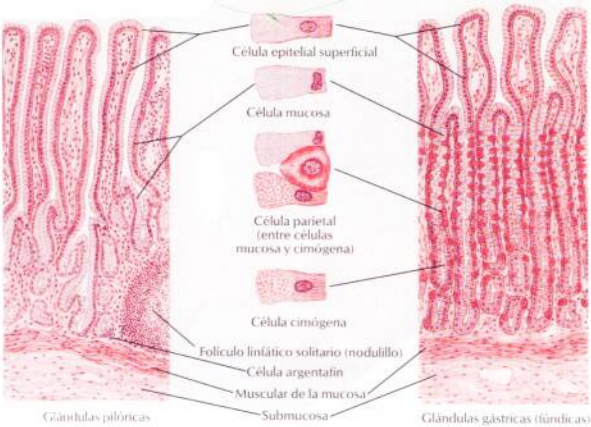

Musculatura del estómago

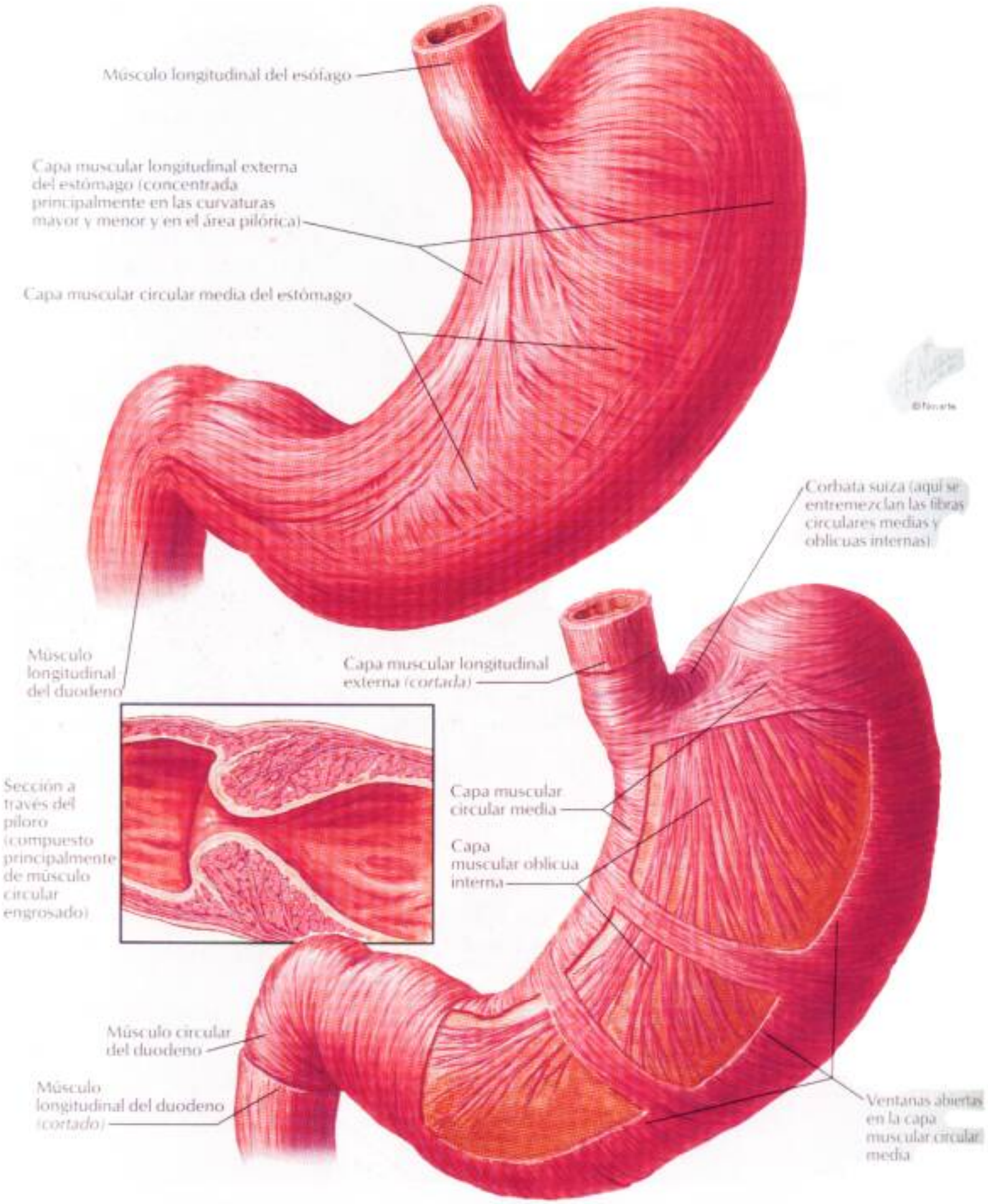

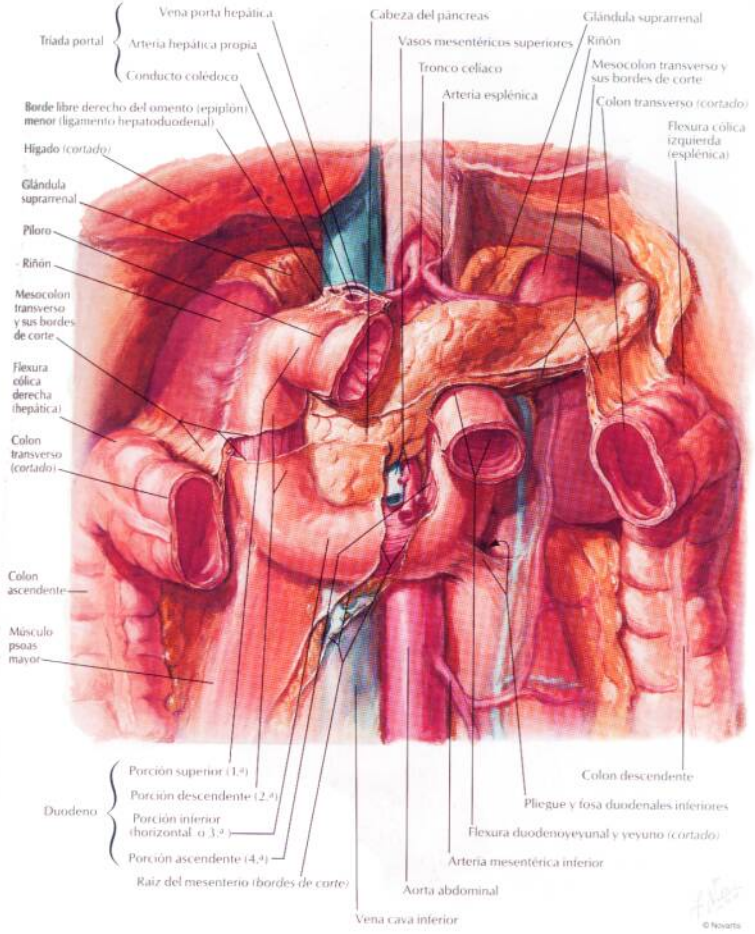
Vena porta hepática
Triada portal
Arteria hepática propia
Conducto colédoco
Borde libre derecho del omento (epiplón) menor (ligamento hepatoduodenal)
Hígado (cortado)
Glándula suprarrenal
Píloro
Riñón
Mesocolon transverso y sus bordes de corte
Flexura cólica derecha (hepática)
Colon transverso (cortado)
Colon ascendente
Músculo psoas mayor
Duodeno
Porción superior (1.ª)
Porción descendente (2.ª)
Porción inferior (horizontal o 3.ª)
Porción ascendente (4.ª)
Raíz del mesenterio (bordes de corte)
Cabeza del páncreas
Vasos mesentéricos superiores
Tronco celíaco
Arteria esplénica
Glándula suprarrenal
Riñón
Mesocolon transverso y sus bordes de corte
Colon transverso (cortado)
Flexura cólica izquierda (esplénica)
Colon descendente
Pliegue y fosa duodenales inferiores
Flexura duodenoyeyunal y yeyuno (cortado)
Arteria mesentérica inferior
Aorta abdominal
Vena cava inferior
© Novartis

Yeyuno

Mesenterio

Asa anastomótica (arcada) de arterias yeyunales

Arterias rectas

Serosa (peritoneo visceral)

Capa muscular longitudinal

Capa muscular circular

Submucosa

Mucosa

Pliegues circulares (válvulas de Kerckring)

Nodulillo linfático solitario

Radiografía con contraste de bario del yeyuno

Íleon

Mesenterio

Asas anastomóticas (arcadas) de arterias ileales

Arterias rectas

Serosa (peritoneo visceral)

Capa muscular longitudinal

Capa muscular circular

Submucosa

Mucosa

Pliegues circulares

Nodulillos linfáticos solitarios

Nodulillos linfáticos agregados (placas de Peyer)

Radiografía con contraste de bario del íleon

© Novartis

Arteria ileocólica
Rama cólica
Rama ileal
Arteria mesentérica superior
Arteria cecal posterior
Arteria apendicular
Arteria cecal anterior
Pliegue vascular del ciego
Receso ileocecal superior
Pliegue ileocecal (pliegue avascular de Treves)
Porción terminal del íleon
Receso ileocecal inferior
Mesoapéndice
Arteria apendicular
Vasos ilíacos externos (retroperitoneales)
Receso retrocecal
Pliegues cecales
Surco paracólico derecho
Tenia libre
Arteria apendicular
Tenia mesocólica
Tenia omental
Arteria cecal posterior
Pliegues cecales
Receso retrocecal

© Novartis

Algunas variaciones en la inserción peritoneal posterior al ciego

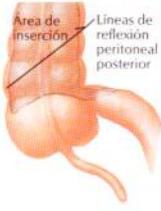

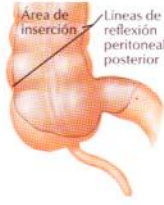

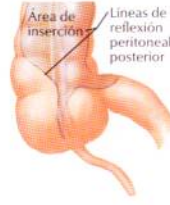

Apéndice (vermiforme)

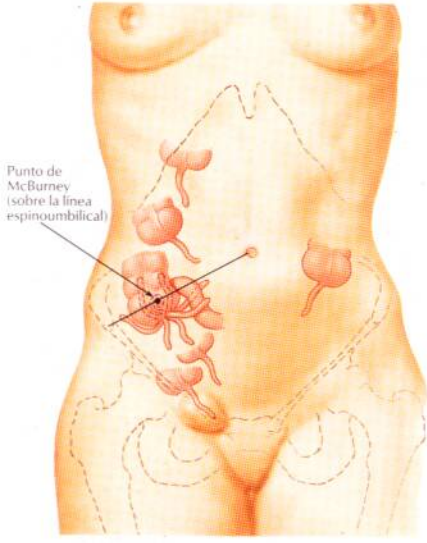

Variaciones en la posición del apéndice

Apéndice anormalmente largo que se extiende por el interior de la pelvis (radiografía con contraste de bario)

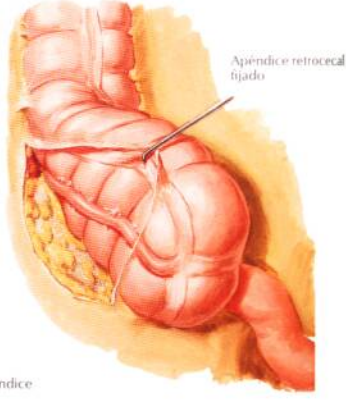

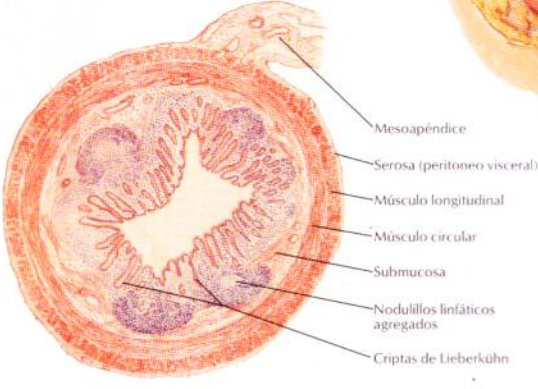

© Novartis

Mucosa y musculatura del intestino grueso

PARA EL RECTO Y EL CONDUCTO ANAL VÉANSE LÁMINAS 363-368

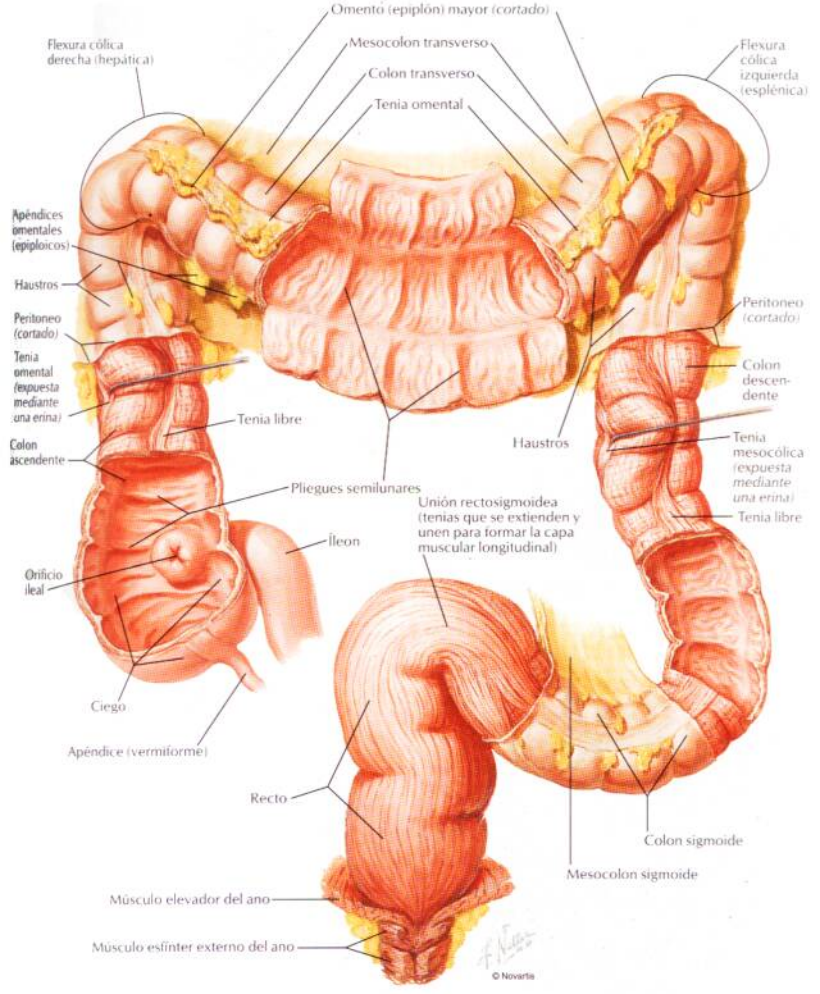

Colon sigmoide: variaciones en su posición

PARA EL RECTO VÉANSE LÁMINAS 337, 338, 363, 364, 365, 366

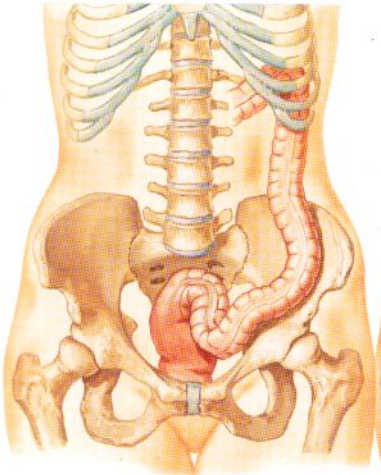

Típico

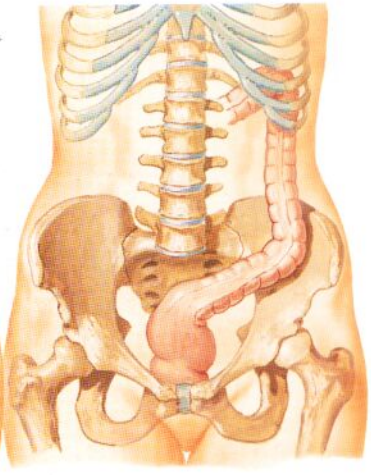

Corto, recto, oblicuo en el interior de la pelvis

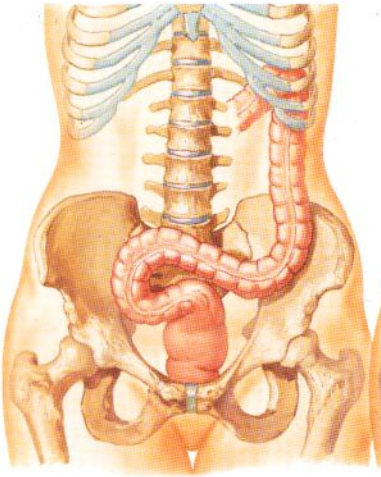

Incurvado hacia el lado derecho

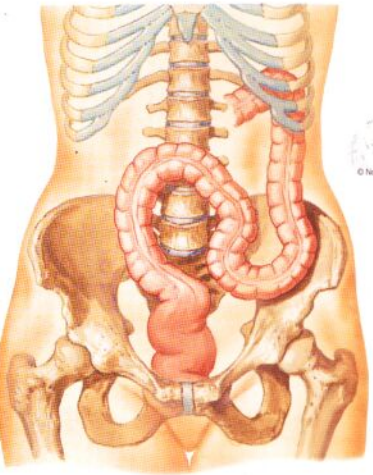

Ascendente hacia el interior del abdomen

© Novartis

Plano lateral al recto (semilunar)

Plano transpilórico

Diafragma

Hígado cubierto por diafragma, pleura y pulmón (percusión mate)

Hígado cubierto por diafragma y pleura (percusión clara)

Hígado cubierto por diafragma (percusión clara o resonancia intestinal)

Vesícula biliar

Hígado

Diafragma

Hígado cubierto por diafragma, pleura y pulmón (percusión mate)

Hígado cubierto por diafragma y pleura (percusión clara)

© Novartis

Hígado cubierto por diafragma, pleura y pulmón (percusión mate)

Hígado cubierto por diafragma y pleura (percusión clara)

Diafragma

Vesícula biliar

Borde inferior del hígado

Caras y lecho del hígado

Diafragma (*traccionado hacia arriba*)
Ligamento coronario
Ligamento triangular izquierdo
Ligamento triangular derecho
Apéndice fibroso
Lóbulo derecho del hígado
Lóbulo izquierdo del hígado
Ligamento falciforme
Borde inferior del hígado
Borde inferior del hígado
Ligamento redondo del hígado (vena umbilical obliterada) que forma el borde libre del ligamento falciforme
Impresiones costales
Vesícula biliar (fondo)

Visión anterior

© Novartis

Ligamento coronario
Venas hepáticas
Vena cava inferior
Área desnuda
Impresión suprarrenal
Porción hepatorrenal del ligamento coronario
Ligamento triangular derecho
Conducto colédoco
Conducto hepático común
Conducto cístico
Impresión renal
Impresión duodenal
Lóbulo cuadrado
Vesícula biliar
Ligamento falciforme
Ligamento redondo del hígado
Impresión cólica
Apéndice fibroso del hígado
Ligamento triangular izquierdo
Impresión gástrica
Impresión esofágica
Fisura para el ligamento venoso
Lóbulo caudado
Proceso papilar
Proceso caudado
Arteria hepática propia
Vena porta hepática
Fisura para el ligamento redondo
Porta hepático

Cara visceral

Ligamento falciforme
Ligamento triangular izquierdo
Fisura para el ligamento venoso
Surco para la vena cava inferior

Visión posterior

Ligamento triangular izquierdo
Ligamento coronario
Área desnuda
Vena cava inferior
Glándula suprarrenal
Riñón derecho
Ligamento triangular derecho
Receso superior de la bolsa omental
Duodeno
Colon transverso
Estómago

Lecho del hígado

Hígado in situ y variaciones en su forma

Ligamento redondo del hígado (vena umbilical obliterada)
Lóbulo cuadrado
Vesícula biliar
Lóbulo izquierdo del hígado
Lóbulo caudado visto a través del omento (epiplón) menor (ligamento hepatogástrico)
Lóbulo derecho del hígado
Ventana abierta en el omento (epiplón) menor (ligamento hepatoduodenal)
Orificio omental (epiploico) (de Winslow)
Arteria hepática propia
Conducto colédoco
Vena porta
Riñón (retroperitoneal)
Omento (epiplón) menor (ligamento hepatogástrico)
Duodeno
Bazo
Estómago
Omento (epiplón) mayor
Flexura cólica izquierda (esplénica)
Flexura cólica derecha (hepática)
Omento (epiplón) mayor

© Novartis

Variaciones en la forma del hígado

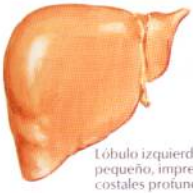

Lóbulo izquierdo muy pequeño, impresiones costales profundas

Atrofia completa del lóbulo izquierdo (compresión de la vena porta izquierda)

Hígado transverso, "en forma de silla de montar", lóbulo izquierdo relativamente grande

Proceso del lóbulo derecho "en forma de lengua"

Impresión renal muy profunda y "constricción en corsé"

Surcos diafragmáticos

Segmentos y lobulillos hepáticos: distribución de vasos y conductos

Lóbulos anatómicos: Lóbulo derecho — Lóbulo izquierdo

Segmentos quirúrgicos funcionales: Parte derecha del hígado — Parte izquierda del hígado

División lateral — División medial — División medial — División lateral

La división en segmentos se basa en las ramificaciones de los conductos biliares y vasos hepáticos. No se corresponde en su totalidad con la división en lóbulos anatómicos.

Segmento lateral posterior **(VII)** (área posterior superior)

Segmento medial posterior **(VIII)** (área anterior superior)

(Área medial superior)

Segmento medial **(IV)**

Segmento lateral **(II)** (área lateral superior)

Segmento lateral anterior izquierdo **(III)** (área lateral inferior)

Segmento medial anterior **(V)** (área anterior inferior)

(Área medial inferior)

Segmento lateral anterior derecho **(VI)** (área posterior inferior)

Cara parietal

Cara visceral

Lóbulo derecho — Lóbulo izquierdo

Segmento medial anterior **(V)**

Segmento medial **(IV)**

(Área anterior inferior)

Segmento lateral anterior derecho **(VI)** (área posterior inferior)

Lóbulo cuadrado (área medial inferior)

Segmento lateral anterior izquierdo **(III)** (área lateral inferior)

Segmento lateral posterior **(VII)** (área posterior superior)

Segmento caudal **(I)**

Segmento lateral **(II)** (área lateral superior)

Proceso caudado

Derecho — Izquierdo

Lóbulo caudado

(Área medial superior)

© Novartis

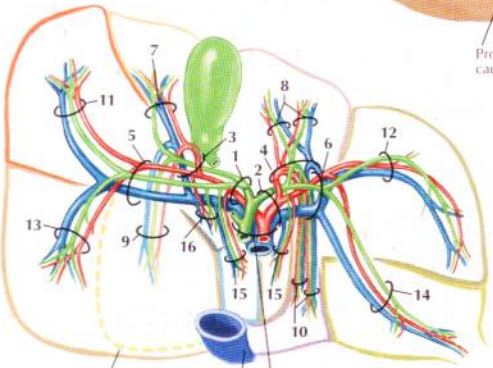

Distribución de vasos y conductos

1 Rama derecha
2 Rama izquierda
3 Del segmento anterior
4 Del segmento medial
5 Del segmento posterior
6 Del segmento lateral
7 Del área anterior inferior
8 Del área medial inferior
9 Del área anterior superior
10 Del área medial superior
11 Del área posterior inferior
12 Del área lateral inferior
13 Del área posterior superior
14 Del área lateral superior
15 Del lóbulo caudado (derecho e izquierdo)
16 Del proceso caudado

División imaginaria entre las áreas anterior y posterior superiores

Vena cava inferior

Conducto hepático común, vena porta hepática y arteria hepática propia

Sistemas vascular y de conductos intrahepáticos

Vena hepática
Vena sublobulillar
Venas sublobulillares
Vena central
Sinusoides
Tríada portal
Sinusoides
Vena central
Tríada portal
Tríadas portales
Arteria hepática propia
Vena porta hepática
Conducto hepático común
Cápsula fibrosa perivascular (de Glisson) que se extendiéndo hacia el interior del porta hepático a lo largo de vasos y conductos biliares

© Novartis

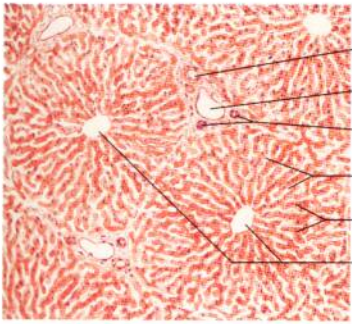

Patrón lobulillar normal del hígado

Estructura del hígado: esquema

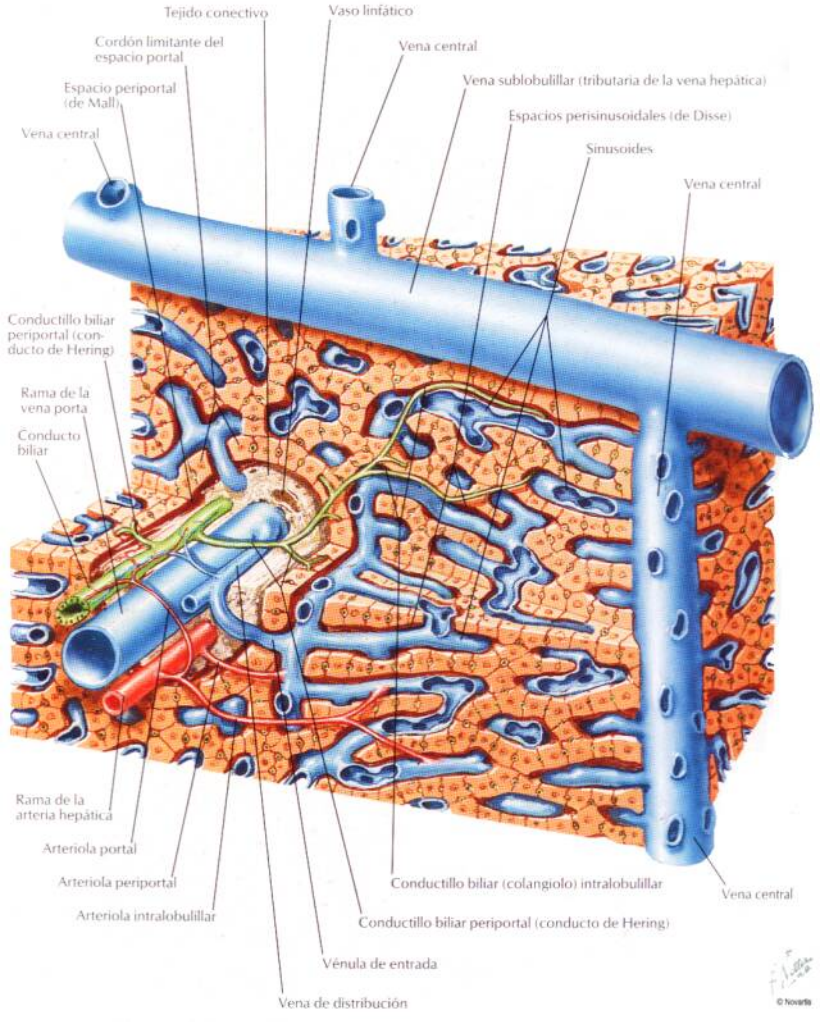

Sistema biliar intrahepático: esquema

Rama de la vena porta
Conductos biliares
Conductillos biliares periportales (conductos de Hering)
Cordón limitante del espacio periportal
Canalículos biliares
Sinusoide
Conductillos biliares (colangiolos) intralobulillares

Nota: en la ilustración superior, los canalículos biliares aparecen como estructuras con paredes propias. No obstante, como se muestra en la sección histológica a la derecha, los límites de los canalículos son actualmente una especialización de la superficie de las membranas de las células parenquimatosas hepáticas contiguas

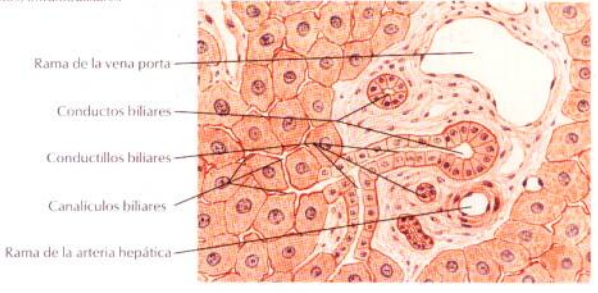

Sección a bajo aumento del hígado

© Novartis

Vesícula biliar y conductos biliares extrahepáticos

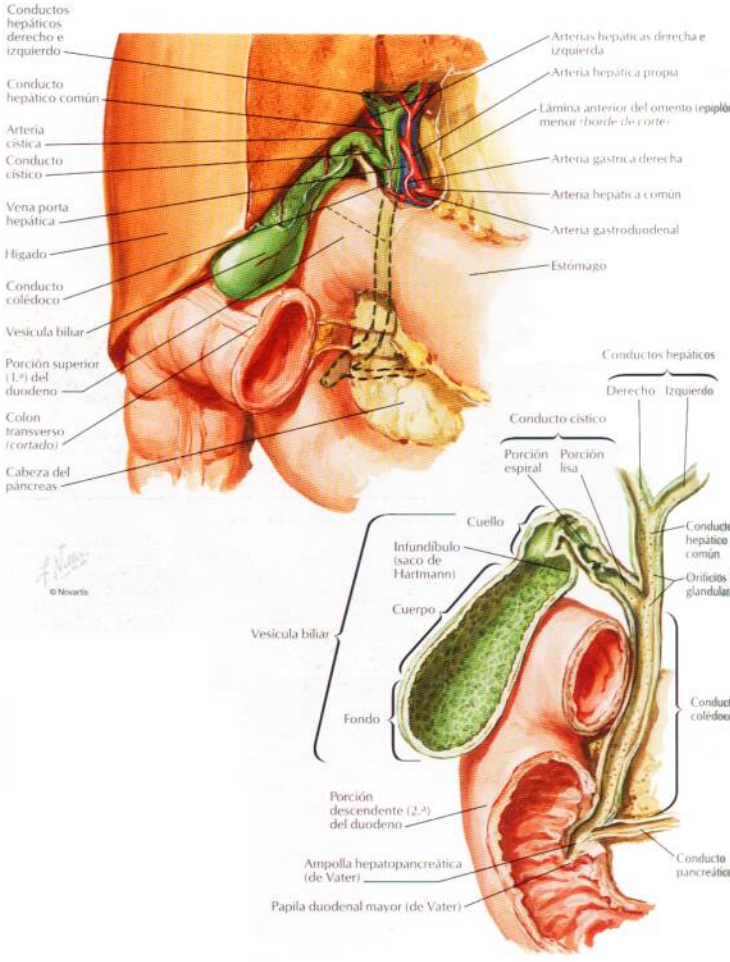

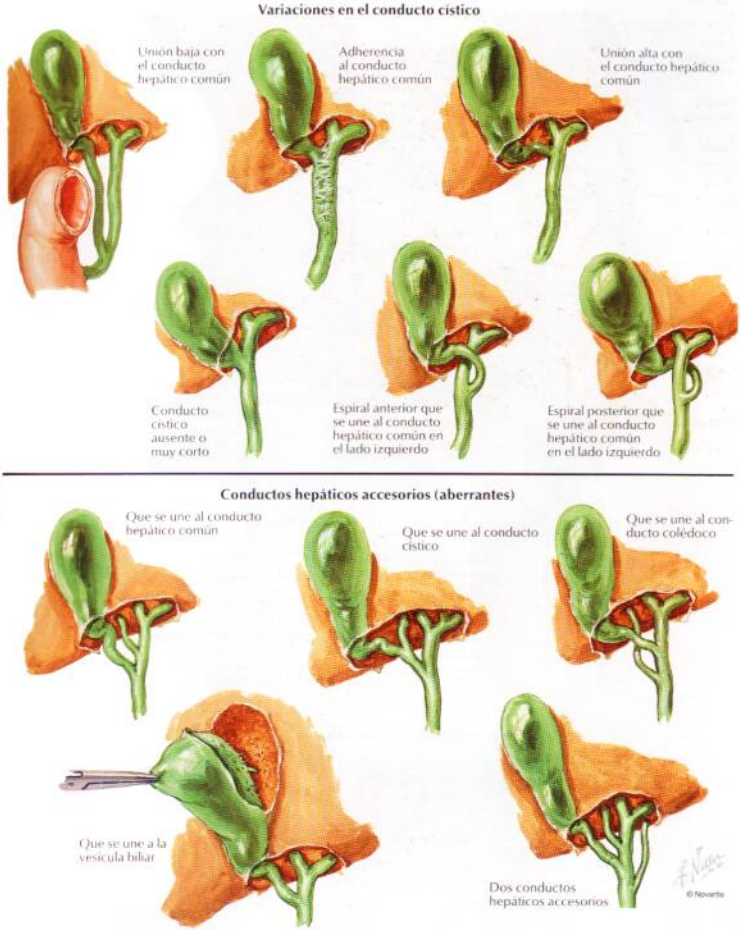
Variaciones en el conducto cístico
Unión baja con el conducto hepático común
Adherencia al conducto hepático común
Unión alta con el conducto hepático común
Conducto cístico ausente o muy corto
Espiral anterior que se une al conducto hepático común en el lado izquierdo
Espiral posterior que se une al conducto hepático común en el lado izquierdo
Conductos hepáticos accesorios (aberrantes)
Que se une al conducto hepático común
Que se une al conducto cístico
Que se une al conducto colédoco
Que se une a la vesícula biliar
Dos conductos hepáticos accesorios
© Novartis

Variaciones en el tronco celíaco

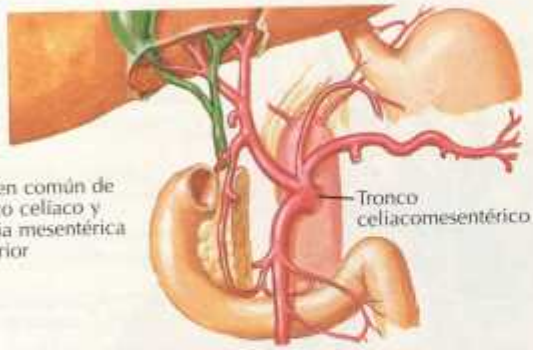

Origen común de tronco celíaco y arteria mesentérica superior

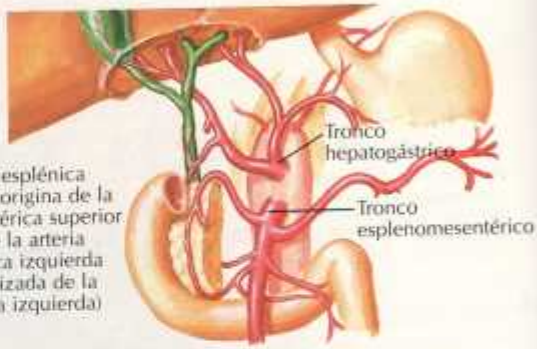

Arteria esplénica que se origina de la mesentérica superior (nótese la arteria hepática izquierda relocalizada de la gástrica izquierda)

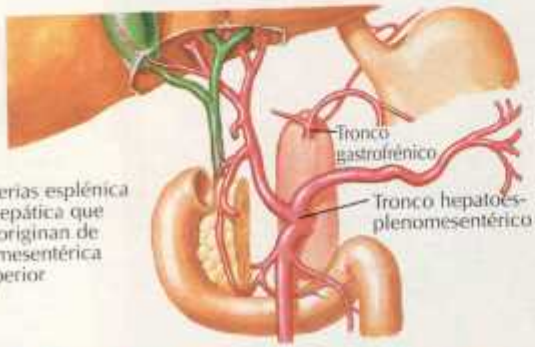

Arterias esplénica y hepática que se originan de la mesentérica superior

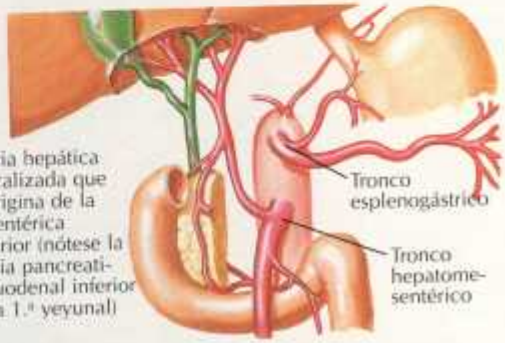

Arteria hepática relocalizada que se origina de la mesentérica superior (nótese la arteria pancreaticoduodenal inferior de la 1.ª yeyunal)

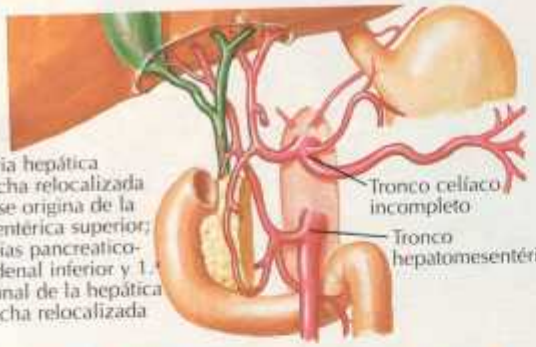

Arteria hepática derecha relocalizada que se origina de la mesentérica superior; arterias pancreaticoduodenal inferior y 1.ª yeyunal de la hepática derecha relocalizada

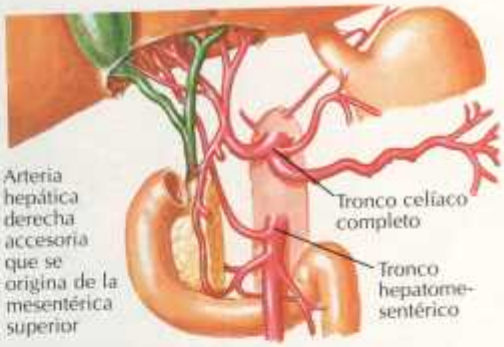

Arteria hepática derecha accesoria que se origina de la mesentérica superior

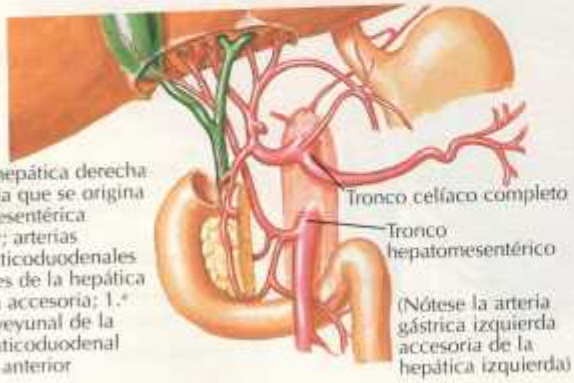

Arteria hepática derecha accesoria que se origina de la mesentérica superior; arterias pancreaticoduodenales inferiores de la hepática derecha accesoria; 1.ª arteria yeyunal de la pancreaticoduodenal inferior anterior

(Nótese la arteria gástrica izquierda accesoria de la hepática izquierda)

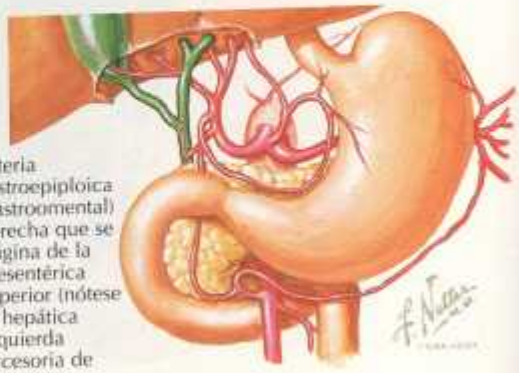

Arteria gastroepiploica (gastroomental) derecha que se origina de la mesentérica superior (nótese la hepática izquierda accesoria de la gástrica izquierda)

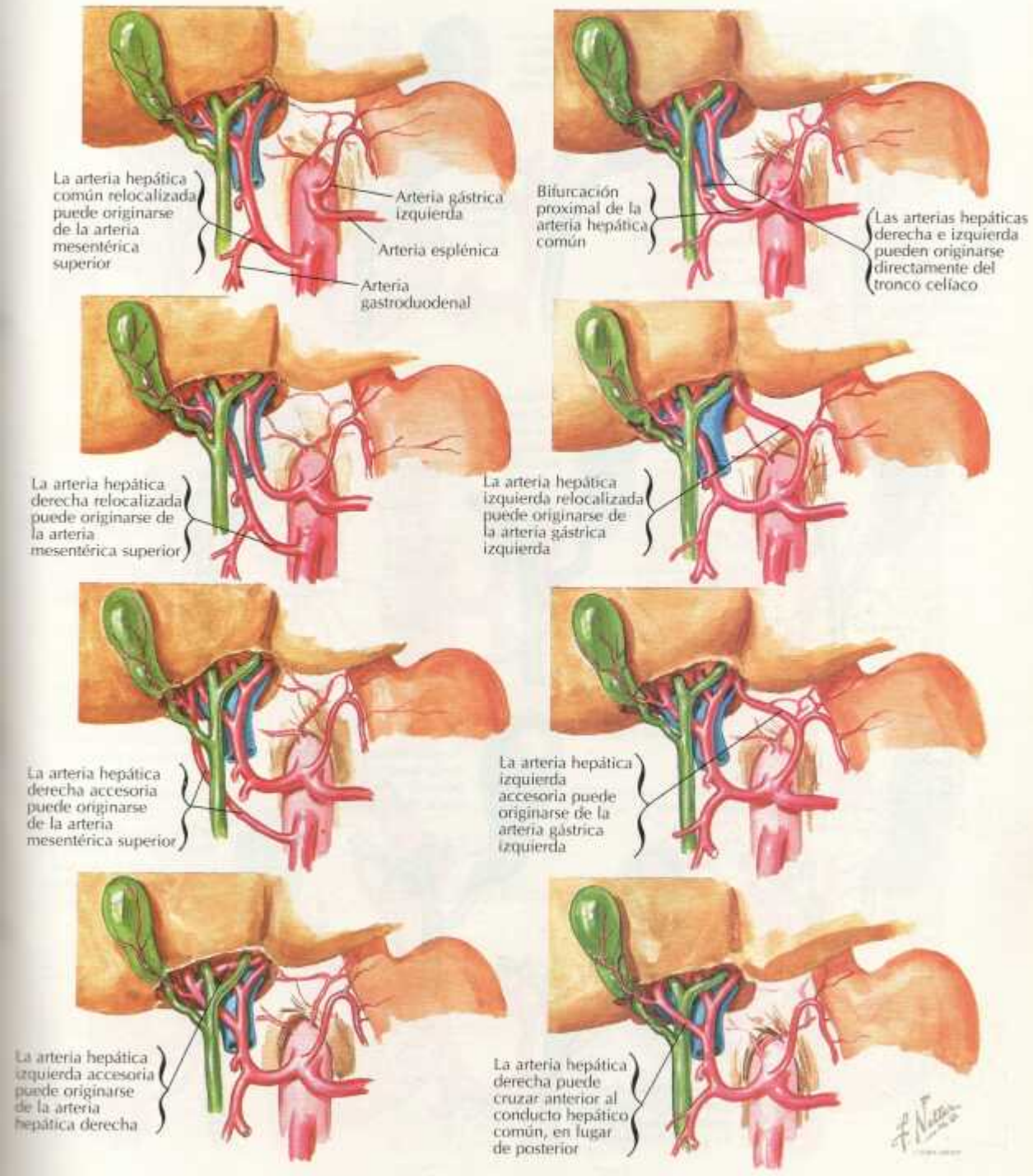
La arteria hepática común relocalizada puede originarse de la arteria mesentérica superior
Arteria gástrica izquierda
Arteria esplénica
Arteria gastroduodenal
Bifurcación proximal de la arteria hepática común
Las arterias hepáticas derecha e izquierda pueden originarse directamente del tronco celíaco
La arteria hepática derecha relocalizada puede originarse de la arteria mesentérica superior
La arteria hepática izquierda relocalizada puede originarse de la arteria gástrica izquierda
La arteria hepática derecha accesoria puede originarse de la arteria mesentérica superior
La arteria hepática izquierda accesoria puede originarse de la arteria gástrica izquierda
La arteria hepática izquierda accesoria puede originarse de la arteria hepática derecha
La arteria hepática derecha puede cruzar anterior al conducto hepático común, en lugar de posterior

Variaciones en la arteria cística

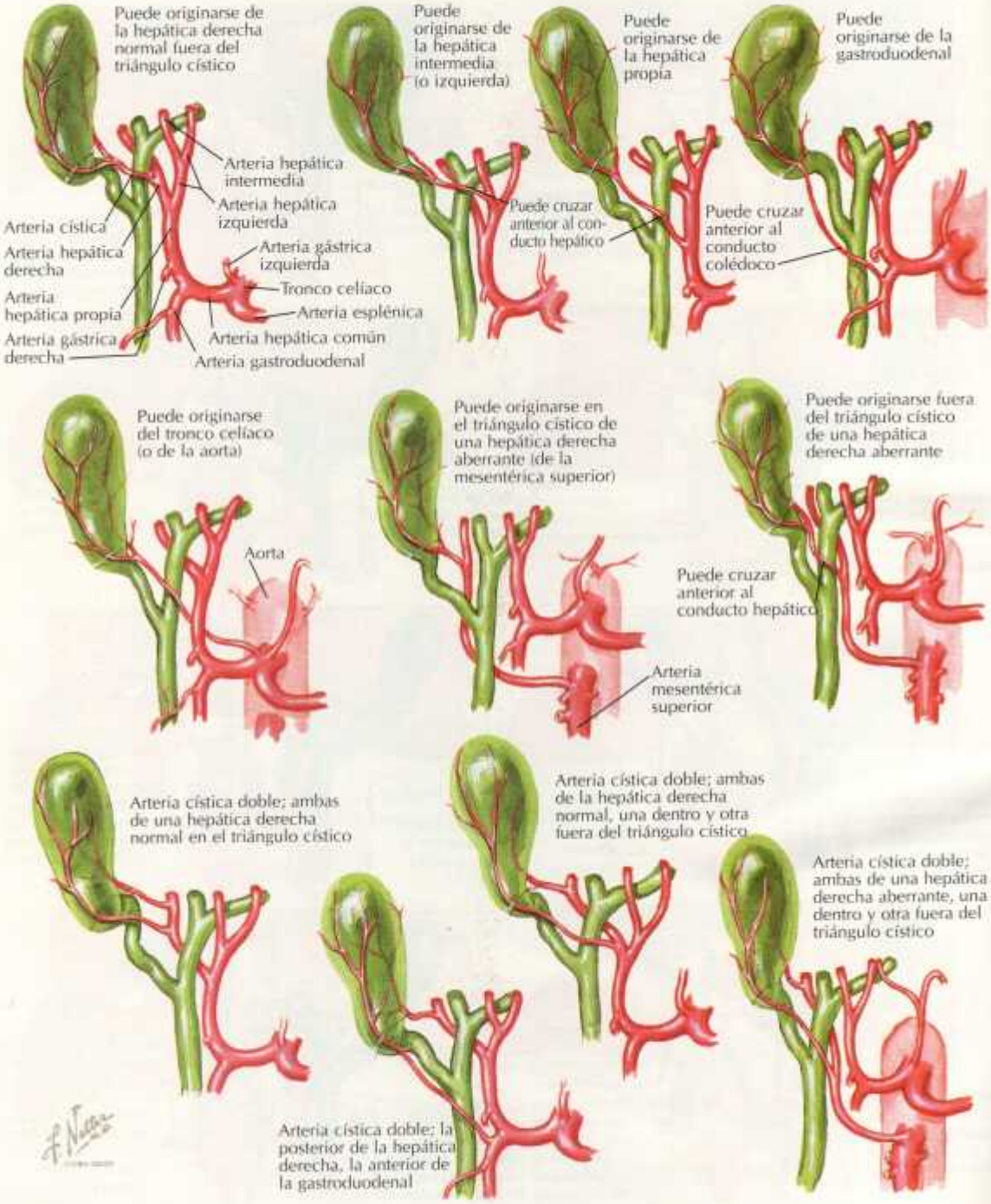

Unión del colédoco y el duodeno

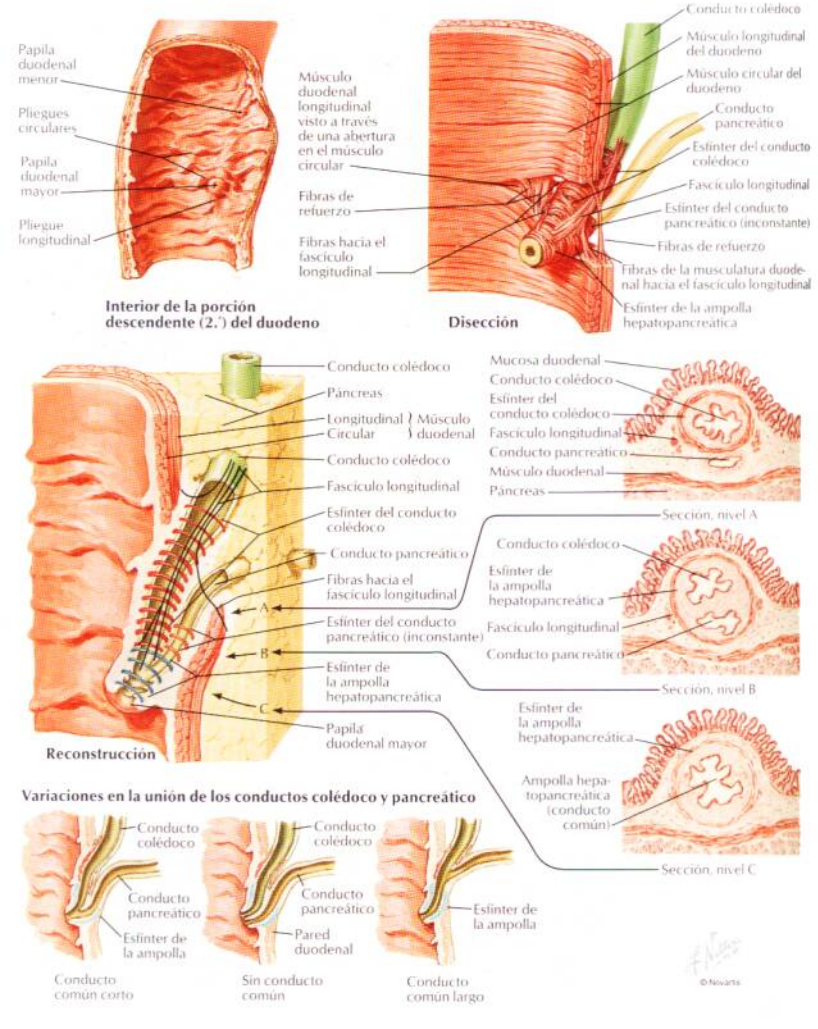

Vena cava inferior
Aorta abdominal
Tronco celíaco
Arteria esplénica
Estómago *(cortado)*
Bazo
Triada portal
Vena porta hepática
Arteria hepática propia
Conducto colédoco
Borde libre derecho del omento (epiplón) menor
Glándula suprarrenal
Duodeno
Riñón derecho (retroperitoneal)
Inserción del mesocolon transverso
Flexura cólica derecha (hepática)
Colon transverso (cortado)
Cola
Páncreas
Cuerpo
Cuello
Cabeza
Flexura cólica izquierda (esplénica)
Colon transverso *(cortado)*
Riñón izquierdo (retroperitoneal)
Inserción del mesocolon transverso
Vena mesentérica inferior (retroperitoneal)
Yeyuno *(cortado)*
Flexura duodenoyeyunal
Raíz del mesenterio *(cortada)*
Arteria y vena cólicas medias
Arteria y vena mesentéricas superiores
Proceso uncinado del páncreas

© Novartis

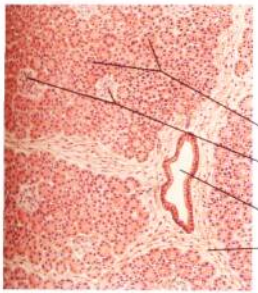

Sección a bajo aumento del páncreas

Acinos
Islotes (de Langerhans)
Conducto interlobulillar
Septo interlobulillar

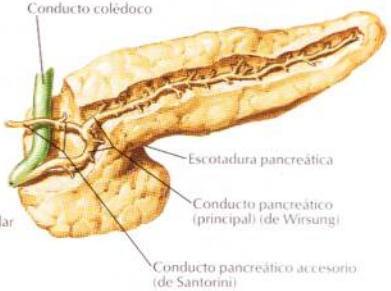

Variaciones en los conductos pancreáticos

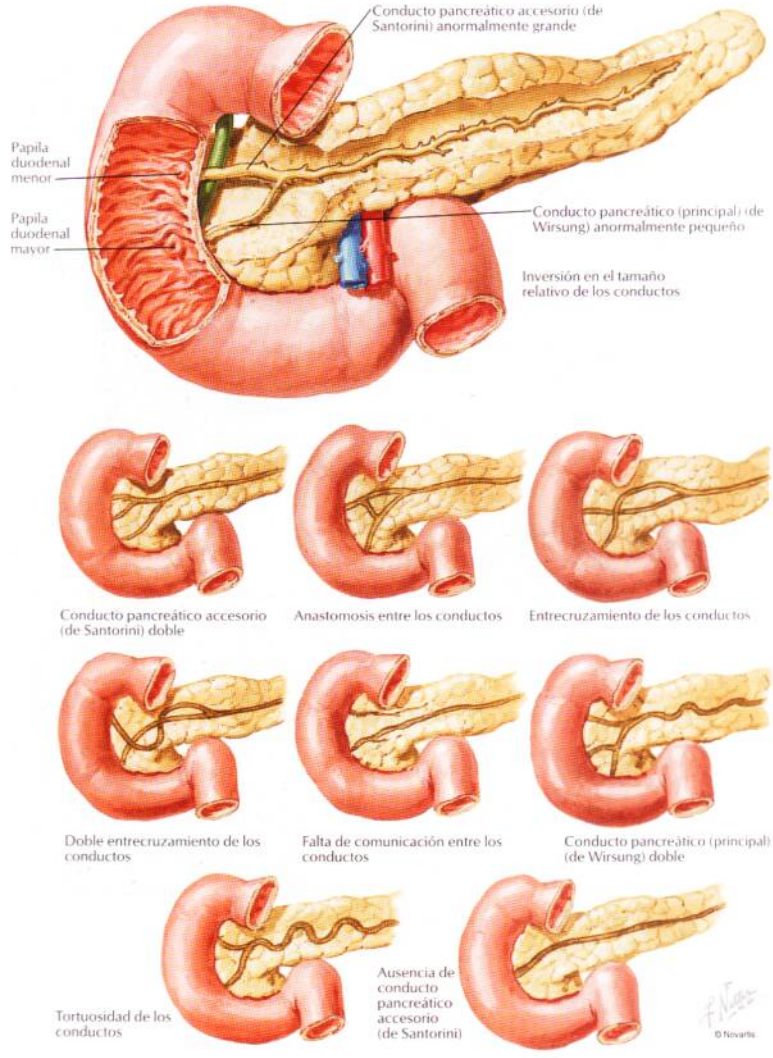

Extremidad posterior
Vasos gástricos cortos
Impresión renal
Borde inferior
Ligamento esplenorrenal
Arteria esplénica
Vasos gastroomentales (gastroepiploicos) izquierdos
Vena esplénica
Impresión cólica
Extremidad anterior
Ligamento gastroesplénico
Borde superior
Impresión gástrica
Hilio

Cara visceral

Extremidad posterior
Borde inferior
Extremidad anterior

Cara diafragmática

Serosa (peritoneo visceral)
Cápsula fibrosa
Pulpa esplénica
Trabéculas esplénicas
Arteria y vena esplénicas
Hilio

Sección transversal

Vasos gástricos cortos en el ligamento gastroesplénico
Diafragma
Bazo
Estómago *(cortado)*
9.ª costilla
Glándula suprarrenal
Riñón izquierdo
Arteria y vena esplénicas
Ligamento esplenorrenal
Inserción del mesocolon transverso *(cortado)*
Colon transverso
Cola del páncreas

Bazo *in situ*

© Netter

Arterias del estómago, hígado y bazo

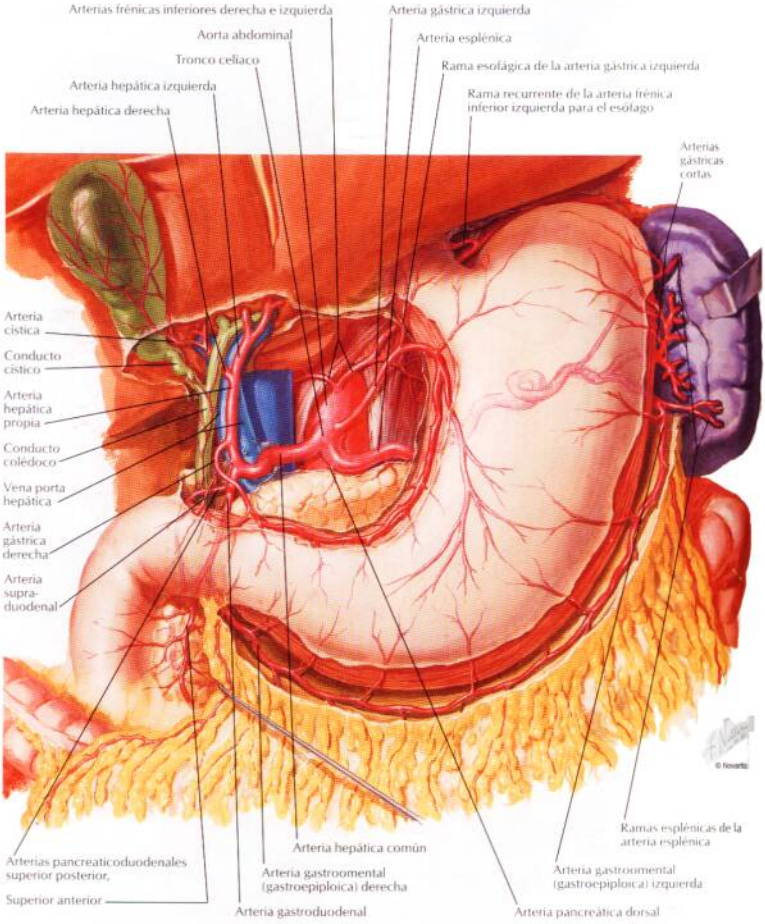

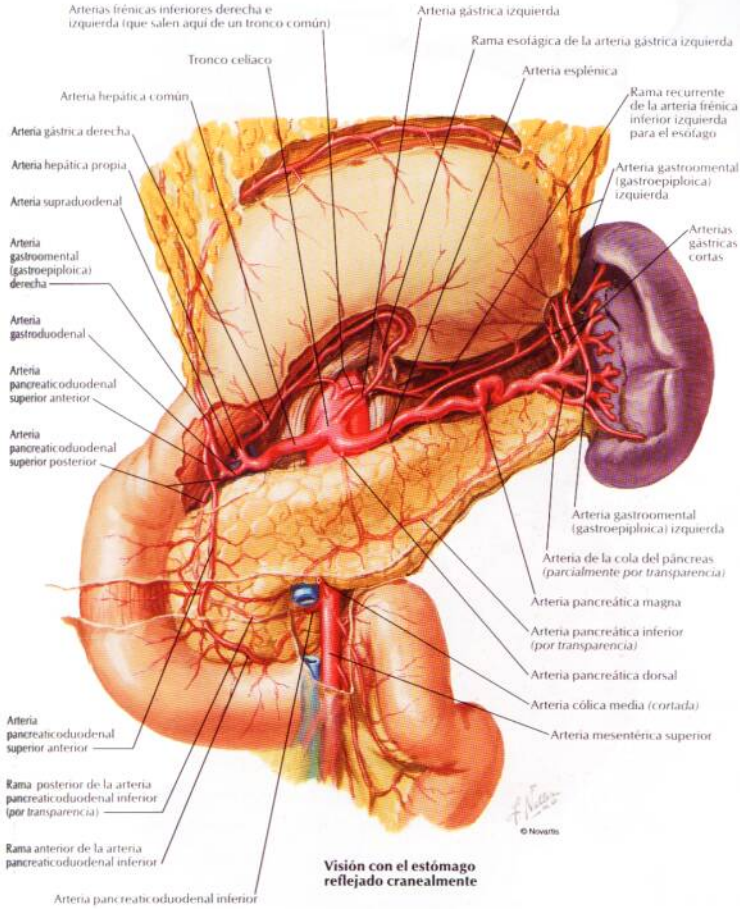

Visión con el estómago reflejado cranealmente

Arterias del hígado, páncreas, duodeno y bazo

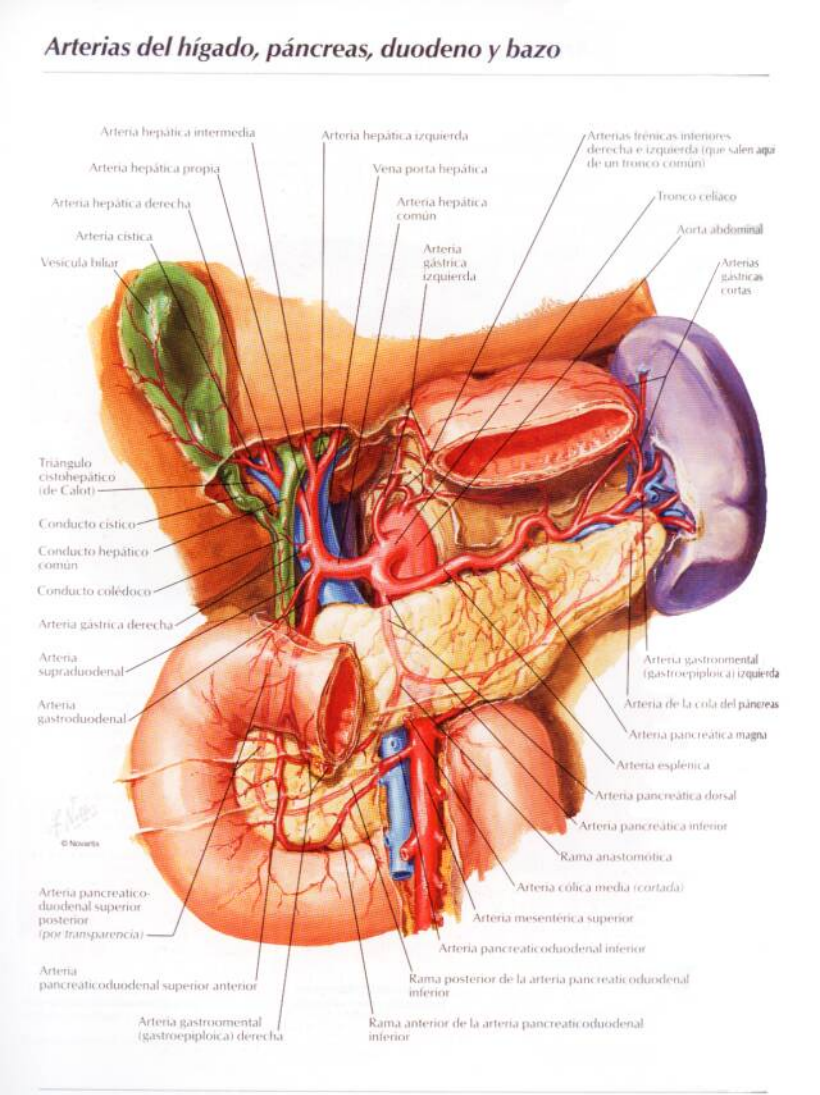

Duodeno y cabeza del páncreas reflejados hacia la izquierda

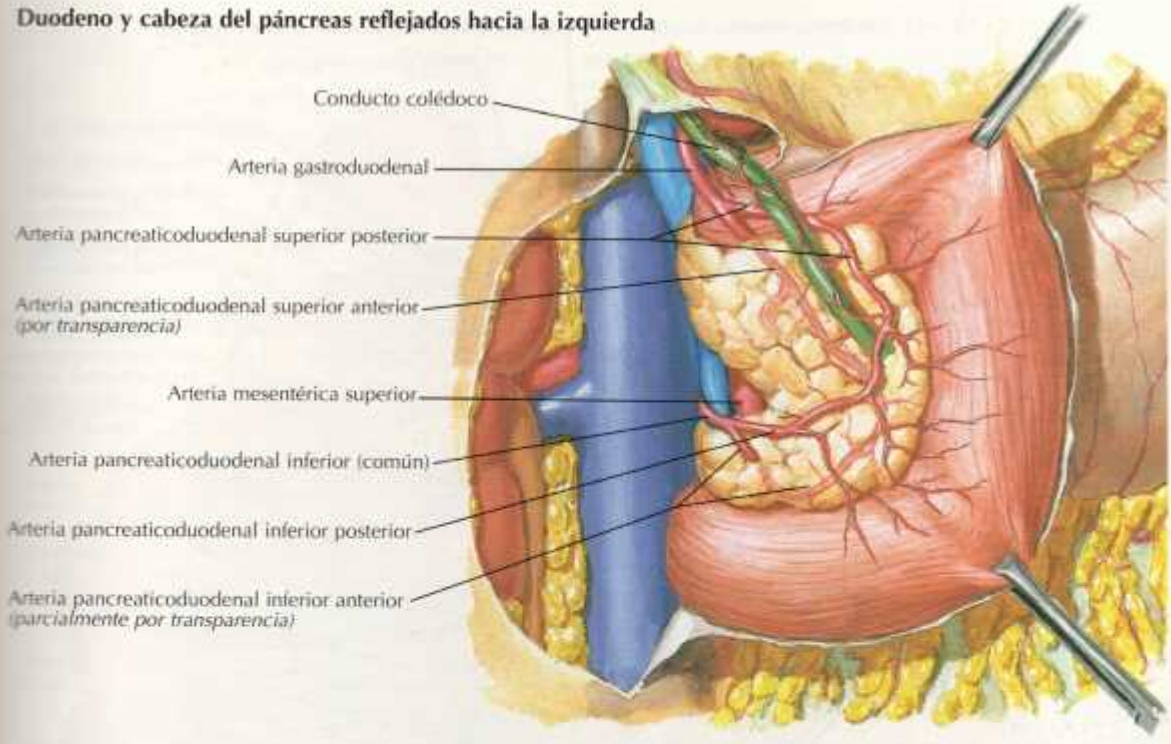

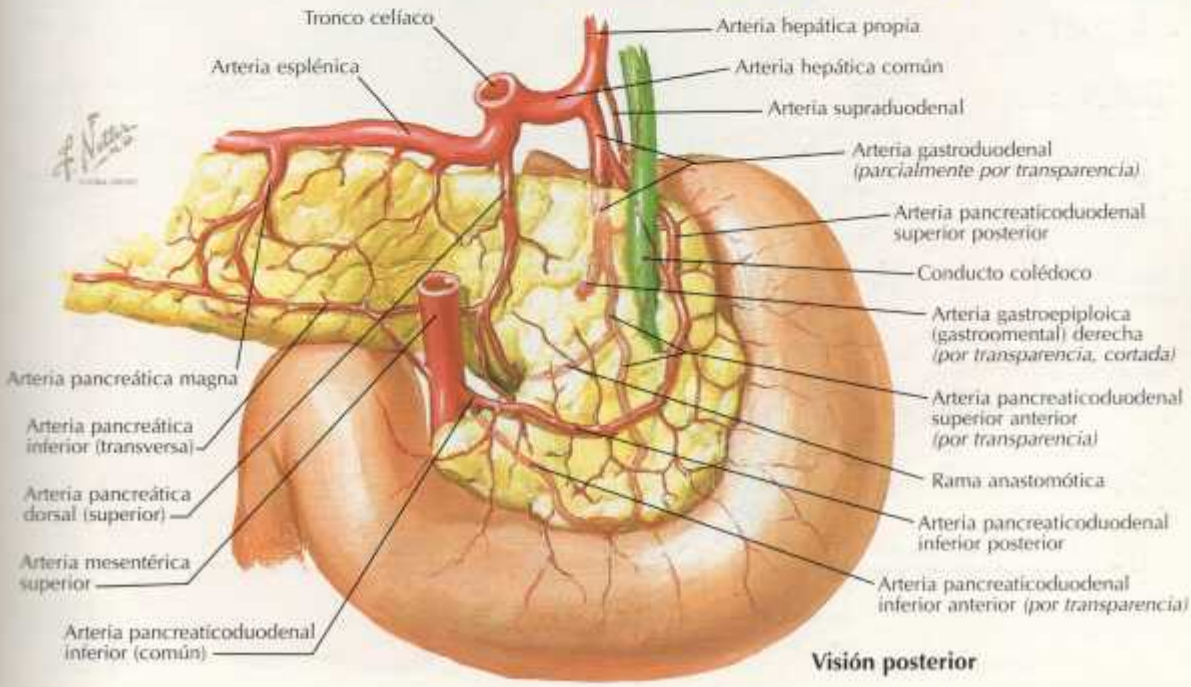

Visión posterior

Arterias del intestino delgado

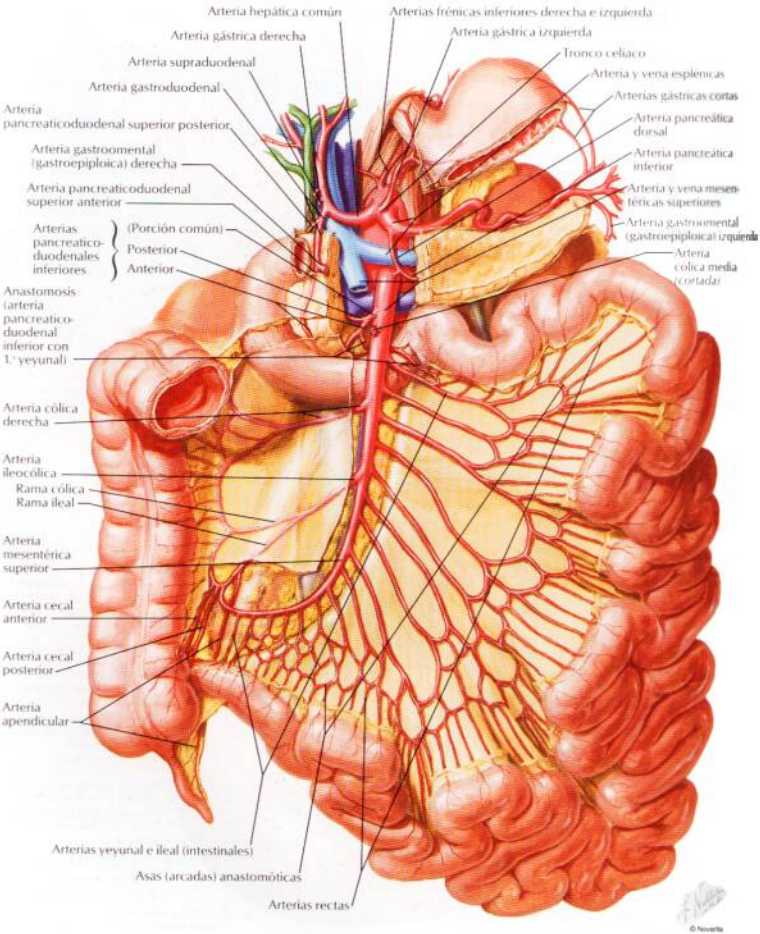

Arterias del intestino grueso

PARA ARTERIAS DEL RECTO VÉASE TAMBIÉN LÁMINA 373

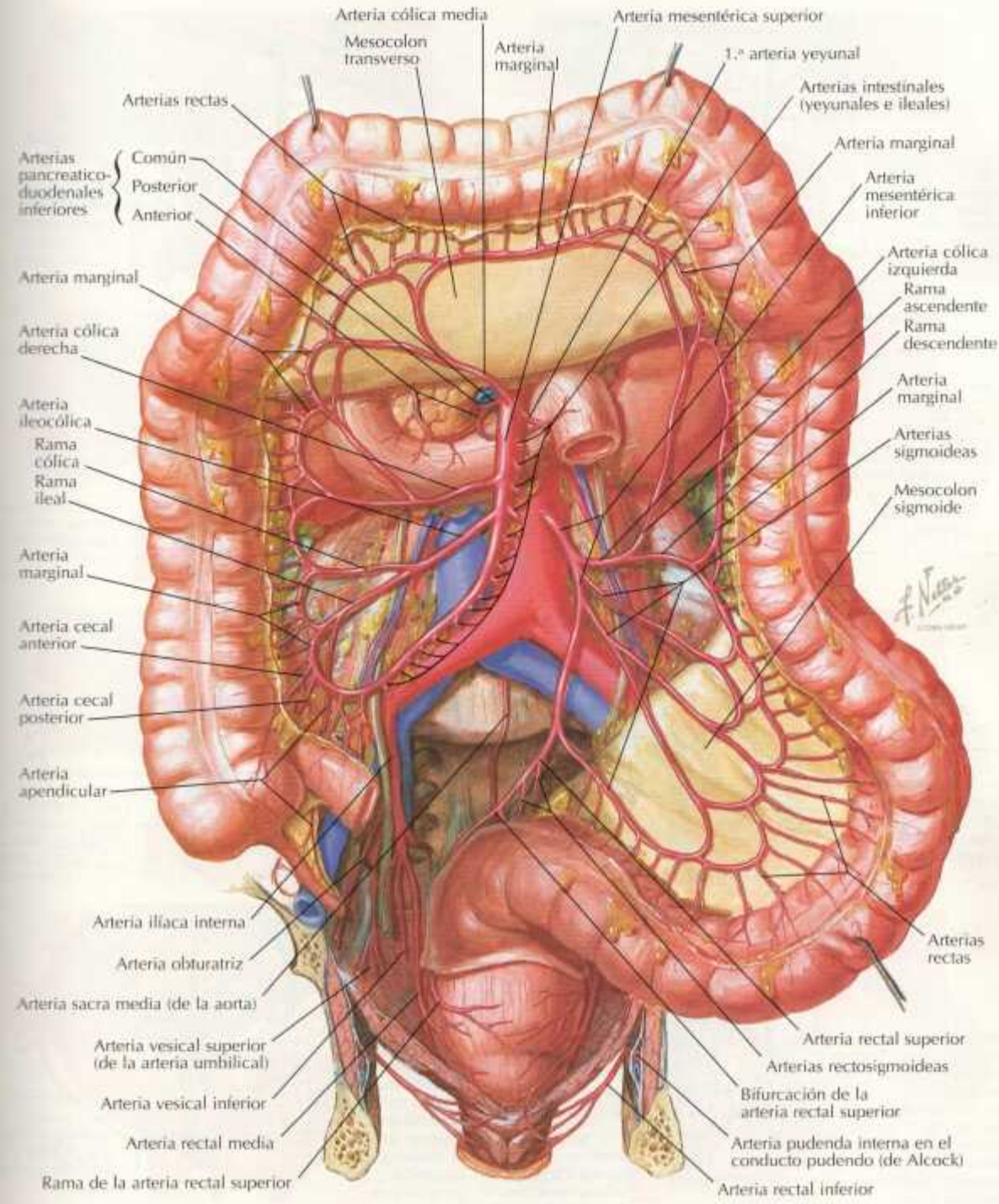

Variaciones arteriales y vascularización colateral del hígado y vesícula biliar

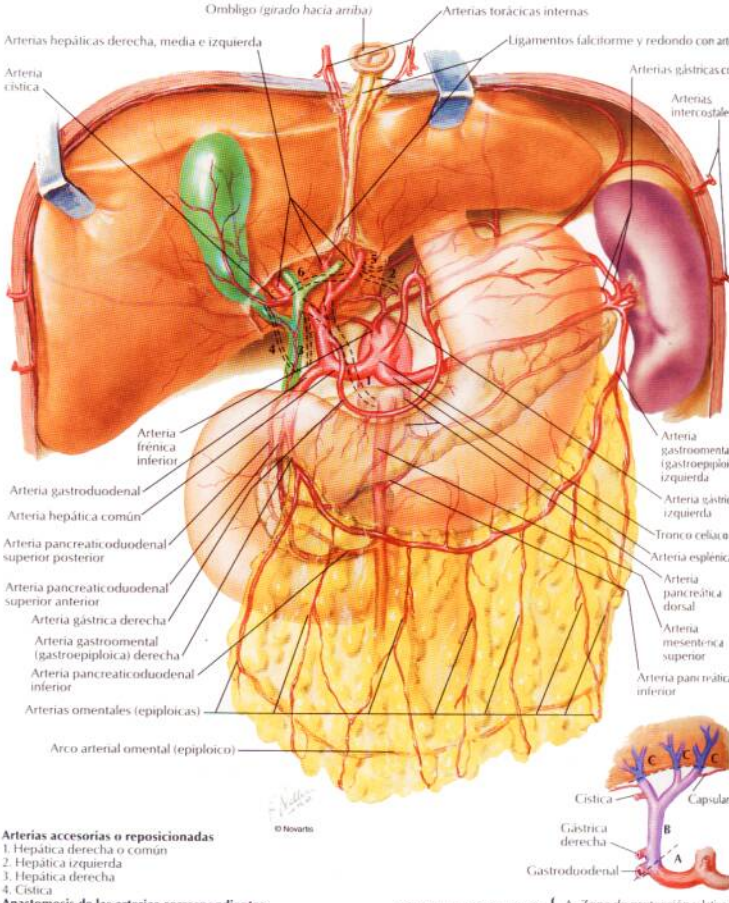

Arterias accesorias o reposicionadas
1. Hepática derecha o común
2. Hepática izquierda
3. Hepática derecha
4. Cística

Anastomosis de las arterias correspondientes
5. Frénica inferior ⟷ Gástrica izquierda
6. Hepáticas derecha ⟷ Izquierda

Efectos de la obstrucción de la arteria hepática
- A. Zona de protección relativa
- B. Zona de efectos dudosos
- C. Zona de infarto inevitable

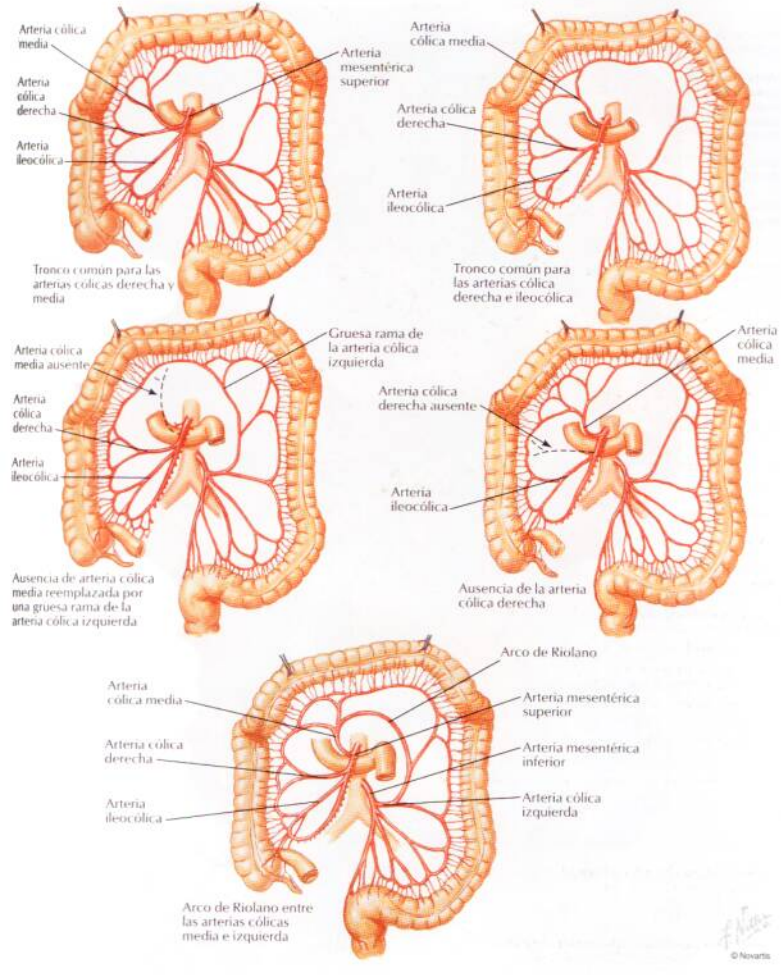
Arteria cólica media
Arteria cólica derecha
Arteria ileocólica
Arteria mesentérica superior
Tronco común para las arterias cólicas derecha y media
Arteria cólica media
Arteria cólica derecha
Arteria ileocólica
Tronco común para las arterias cólica derecha e ileocólica
Arteria cólica media ausente
Arteria cólica derecha
Arteria ileocólica
Gruesa rama de la arteria cólica izquierda
Ausencia de arteria cólica media reemplazada por una gruesa rama de la arteria cólica izquierda
Arteria cólica derecha ausente
Arteria ileocólica
Arteria cólica media
Ausencia de la arteria cólica derecha
Arteria cólica media
Arteria cólica derecha
Arteria ileocólica
Arco de Riolano
Arteria mesentérica superior
Arteria mesentérica inferior
Arteria cólica izquierda
Arco de Riolano entre las arterias cólicas media e izquierda

© Novartis

Variaciones en las arterias cólicas (continuación)

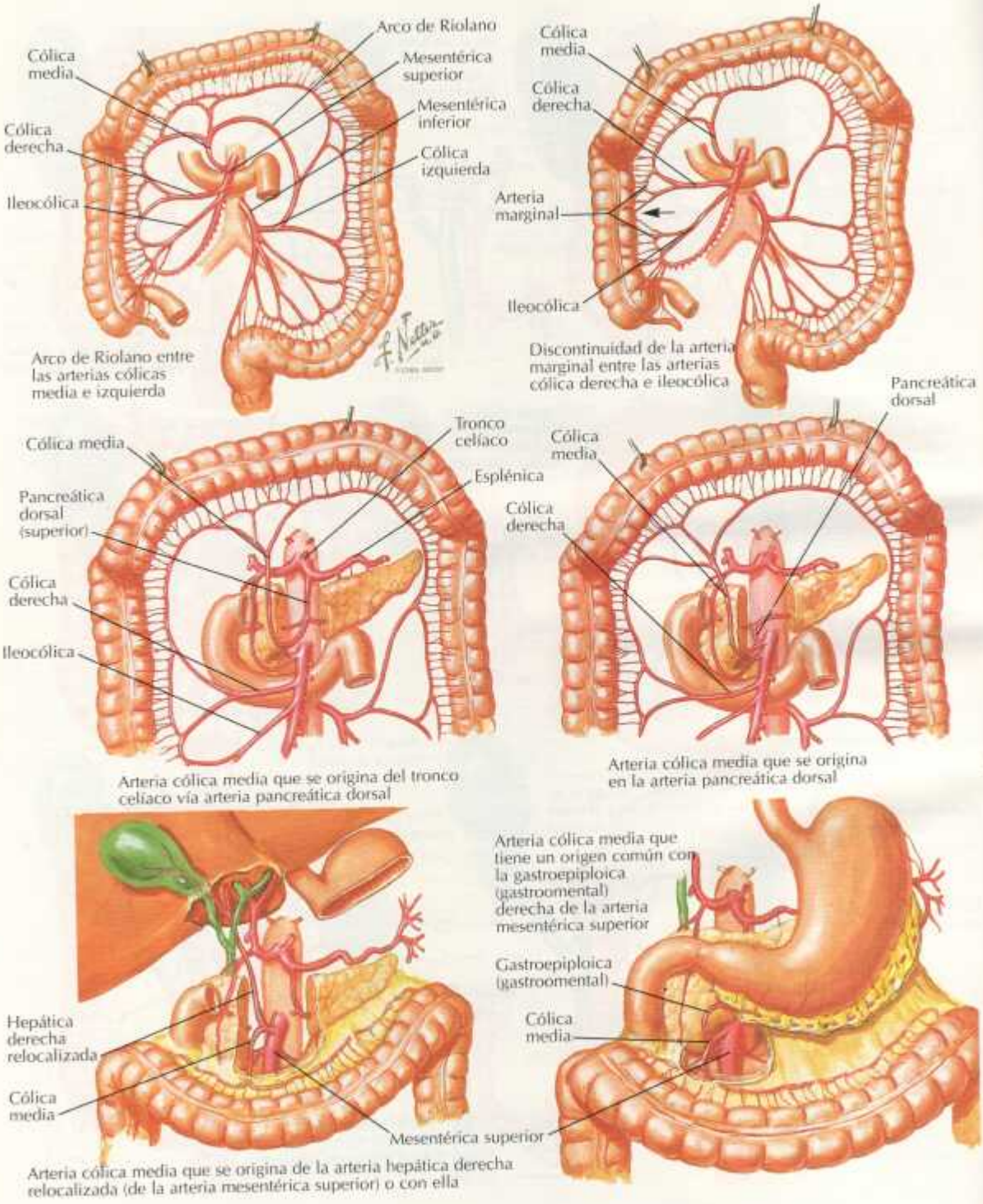

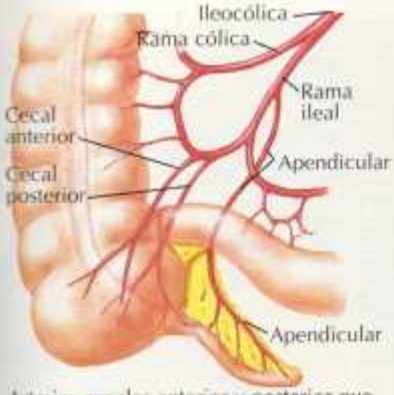

Arterias cecales anterior y posterior que se originan de la arcada entre las ramas cólica e ileal de la ileocólica; arteria apendicular de la rama ileal

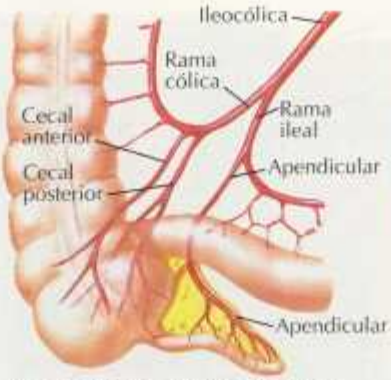

Arterias cecales anterior y posterior que se originan de la rama cólica; arteria apendicular de la rama ileal de la arteria ileocólica

Arterias cecales anterior y posterior con origen común en la arcada; arteria apendicular de la arteria ileocólica propia

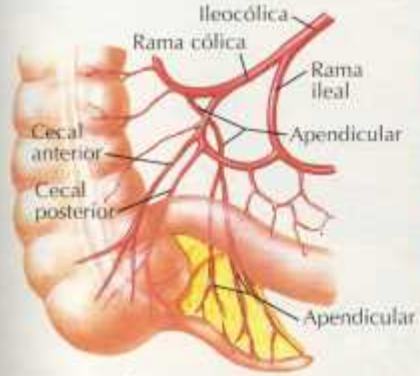

Arterias cecales anterior y posterior que se originan de la arcada entre las ramas cólica e ileal de la arteria ileocólica; arteria apendicular de la rama cólica que bifurca alta

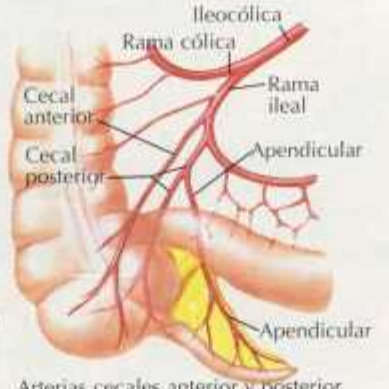

Arterias cecales anterior y posterior que se originan de la rama ileal de la arteria ileocólica; arteria apendicular de la arteria cecal posterior

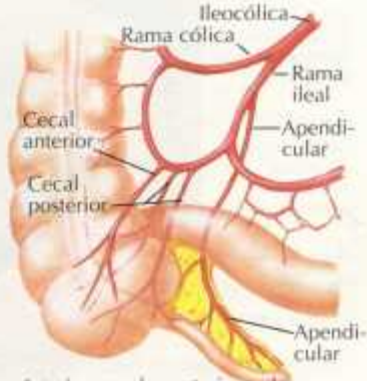

Arterias cecales anterior y dos posteriores que se originan de la arcada; arteria apendicular de la rama ileal de la arteria ileocólica

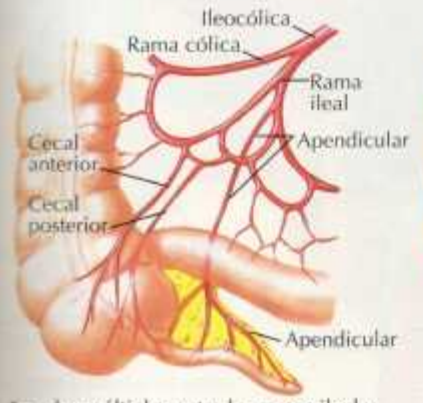

Arcadas múltiples entre las ramas ileal y cólica de la arteria ileocólica; arterias cecales anterior y posterior que se originan de estas arcadas; arteria apendicular de la rama ileal de la arteria ileocólica

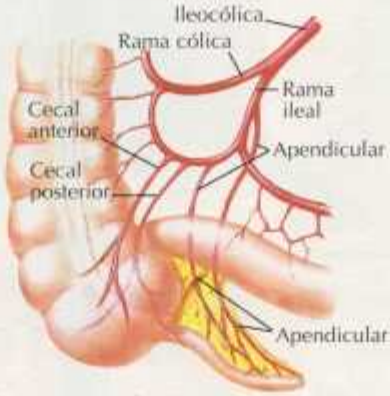

Arterias cecales anterior y posterior que se originan de la arcada entre las ramas cólica e ileal de la arteria ileocólica; dos arterias apendiculares, una de la arcada, otra de la rama ileal de la arteria ileocólica

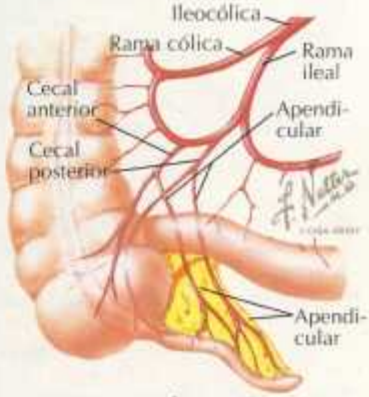

Arterias cecales anterior y posterior que se originan de la arcada; dos arterias apendiculares, una de la arteria cecal anterior, otra de la cecal posterior

Venas del estómago, duodeno, páncreas y bazo

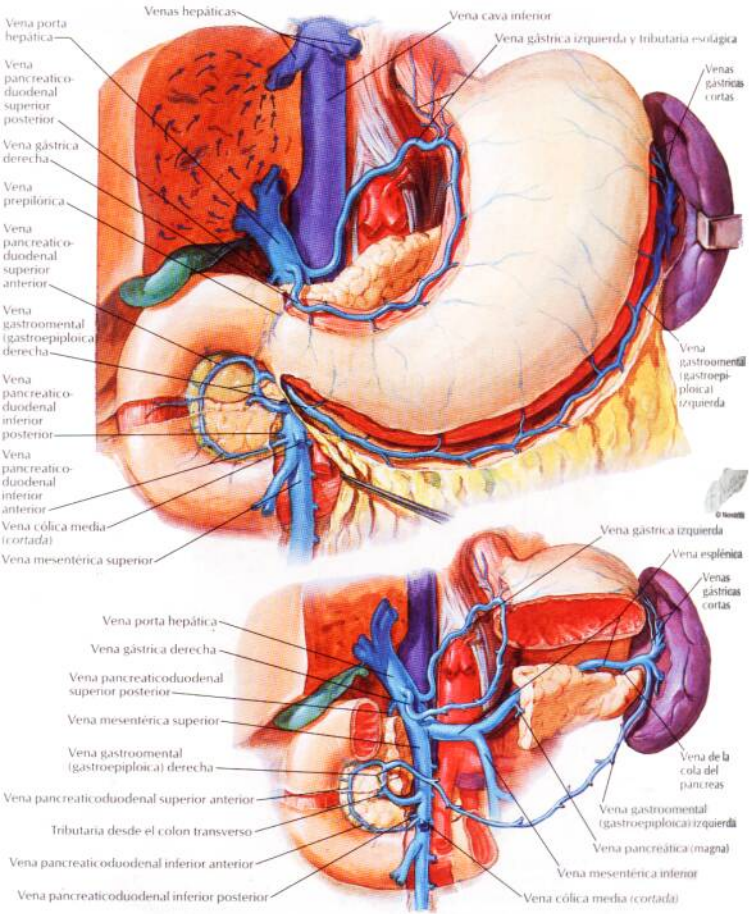

Venas del intestino grueso

PARA LAS VENAS DEL RECTO VÉASE TAMBIÉN LÁMINA 370

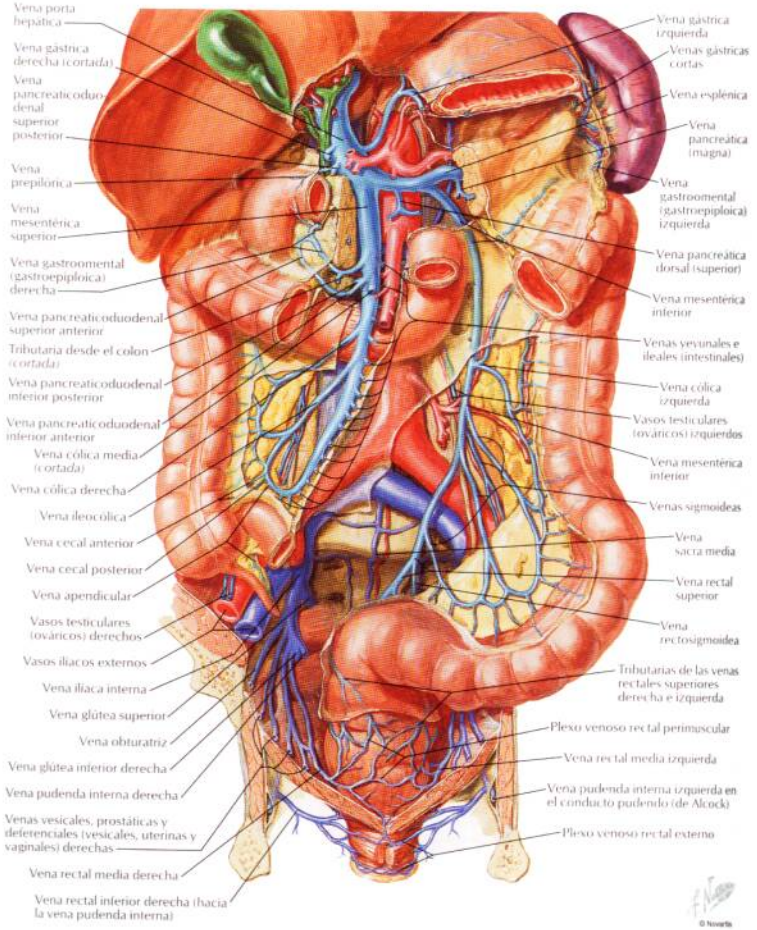

Vena cística
Vena porta hepática
1,09 cm
Vena pancreaticoduodenal superior posterior
Vena mesentérica superior
Vena gastroomental (gastroepiploica) derecha
Venas pancreático-duodenales inferiores
Vena cólica media
Vena cólica derecha
Vena ileocólica
Vena gástrica derecha
Vena esofágica
Vena gástrica izquierda
Vena esplénica
0,45 cm
Venas gástricas cortas
Venas pancreáticas
Vena gastroomental (gastroepiploica) izquierda
Vena mesentérica inferior
Vena cólica izquierda
Venas yeyunales e ileales (intestinales)

Disposición típica

La vena gástrica izquierda a menudo desemboca en la unión de las venas esplénica y mesentérica superior
Vena porta hepática
Vena gástrica izquierda
Vena mesentérica superior
Vena esplénica

La vena gástrica izquierda puede desembocar en la vena esplénica (24 % de los casos)
Vena gástrica derecha
Vena esplénica
Vena porta hepática
Vena gástrica izquierda

La vena mesentérica inferior puede desembocar en la unión de las venas esplénica y mesentérica superior
Vena porta hepática
Vena esplénica
Vena mesentérica superior
Vena mesentérica inferior

La vena mesentérica inferior puede desembocar en la vena mesentérica superior
Venas intestinales altas
Vena porta hepática
Vena esplénica
Vena mesentérica superior
Vena mesentérica inferior

© Novartis

Anomalías

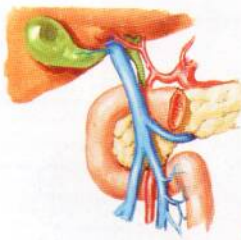

Vena porta hepática anterior a la cabeza del páncreas y 1.ª parte del duodeno

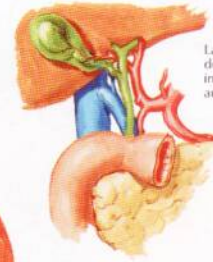

La vena porta hepática puede desembocar en la vena cava inferior (arterias hepáticas aumentadas de tamaño)

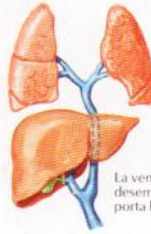

La vena pulmonar puede desembocar en la vena porta hepática

Estenosis congénita de la vena porta hepática

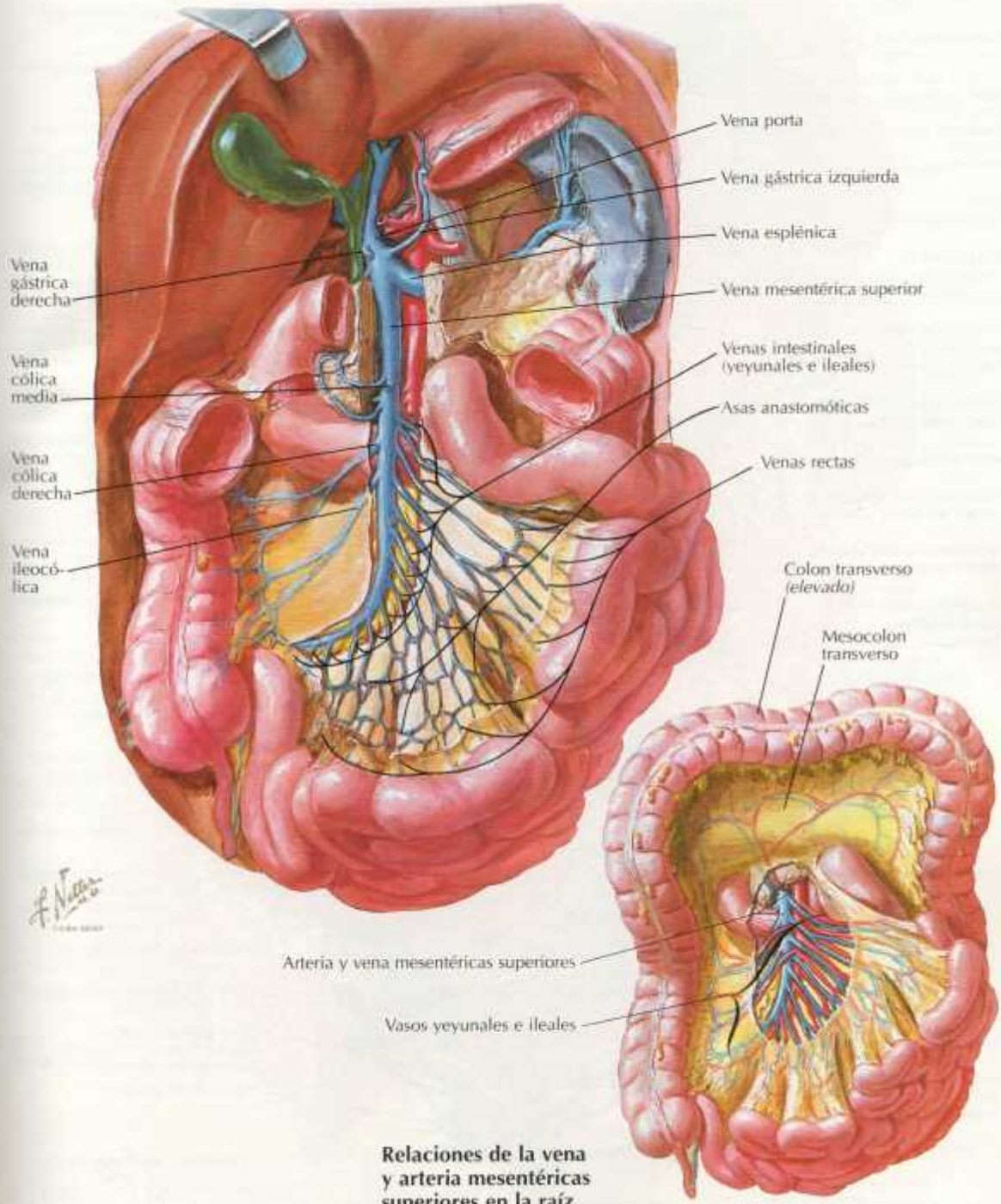

Relaciones de la vena y arteria mesentéricas superiores en la raíz del mesenterio

Vasos y nódulos linfáticos del estómago

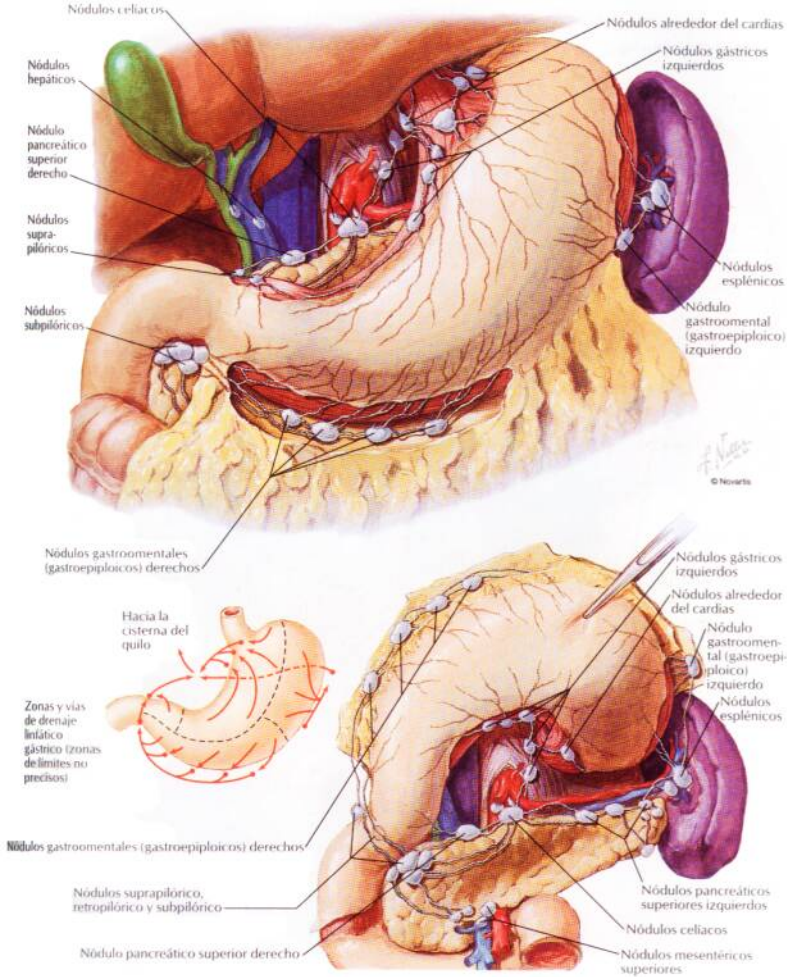

Vasos y nódulos linfáticos del intestino delgado

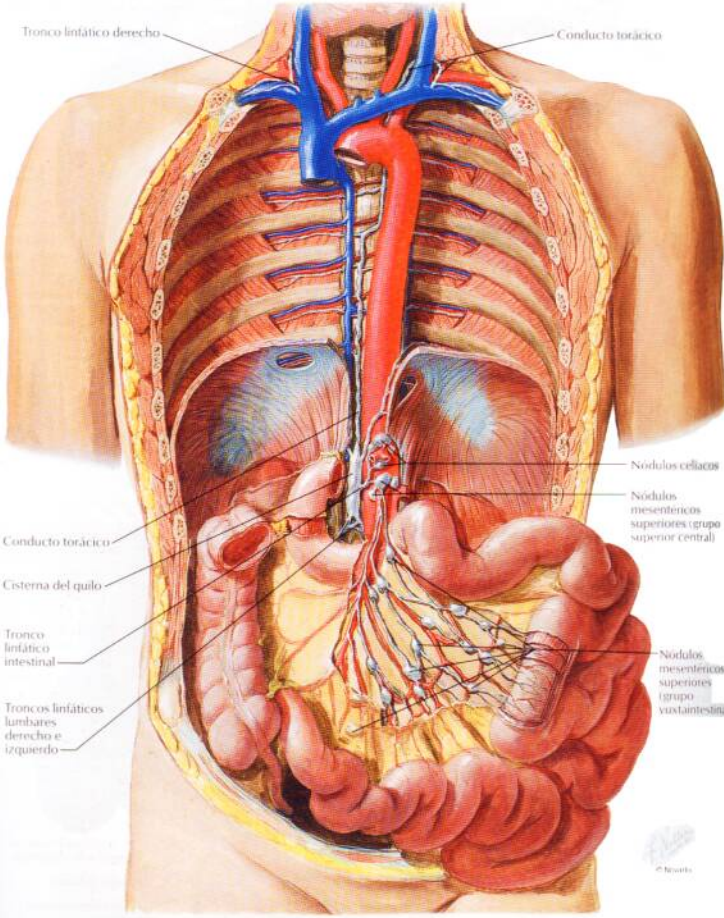

Tributarias de la vena porta: anastomosis portocava

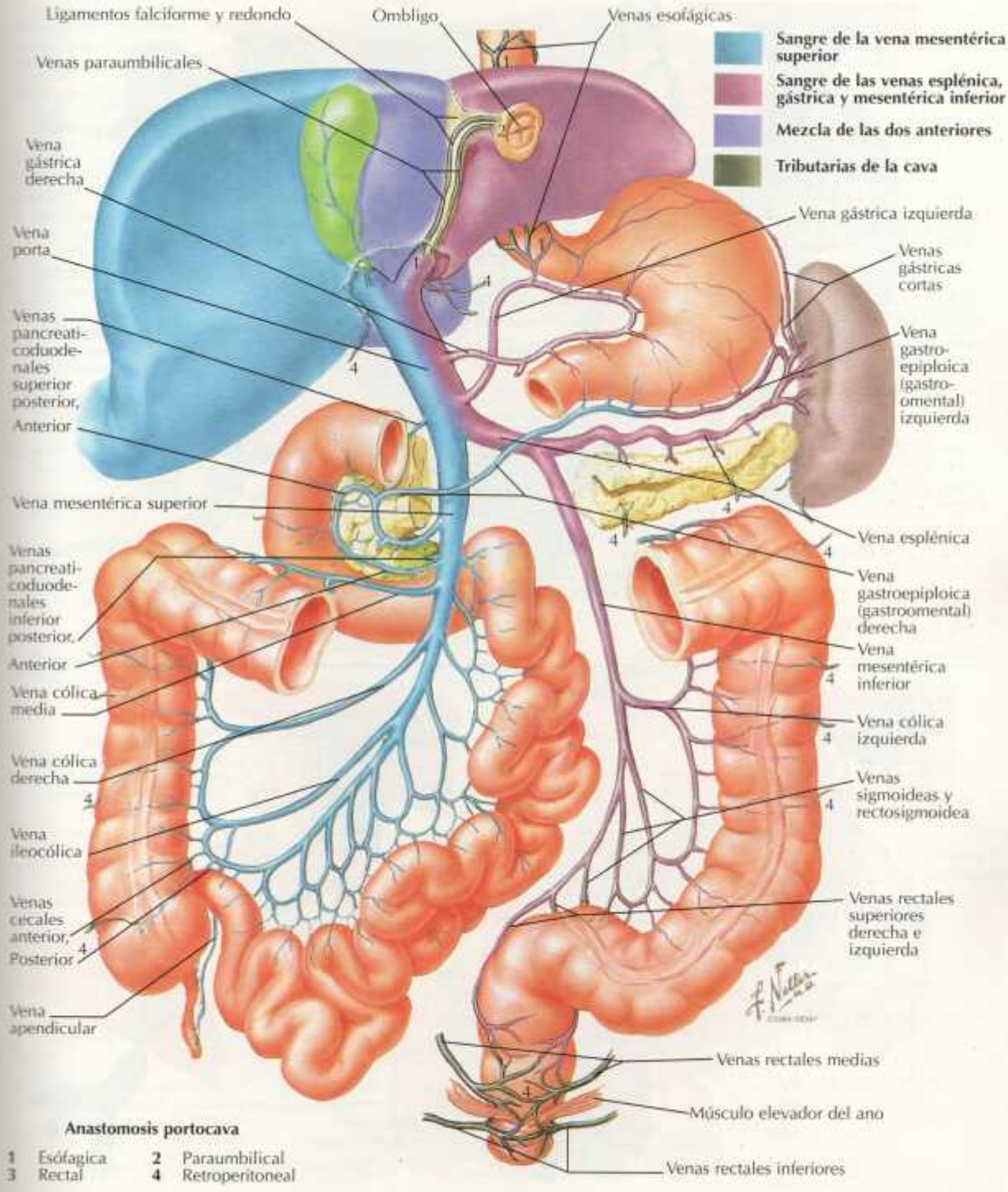

Anastomosis portocava

1 Esófagica
2 Paraumbilical
3 Rectal
4 Retroperitoneal

Vasos y nódulos linfáticos del intestino grueso

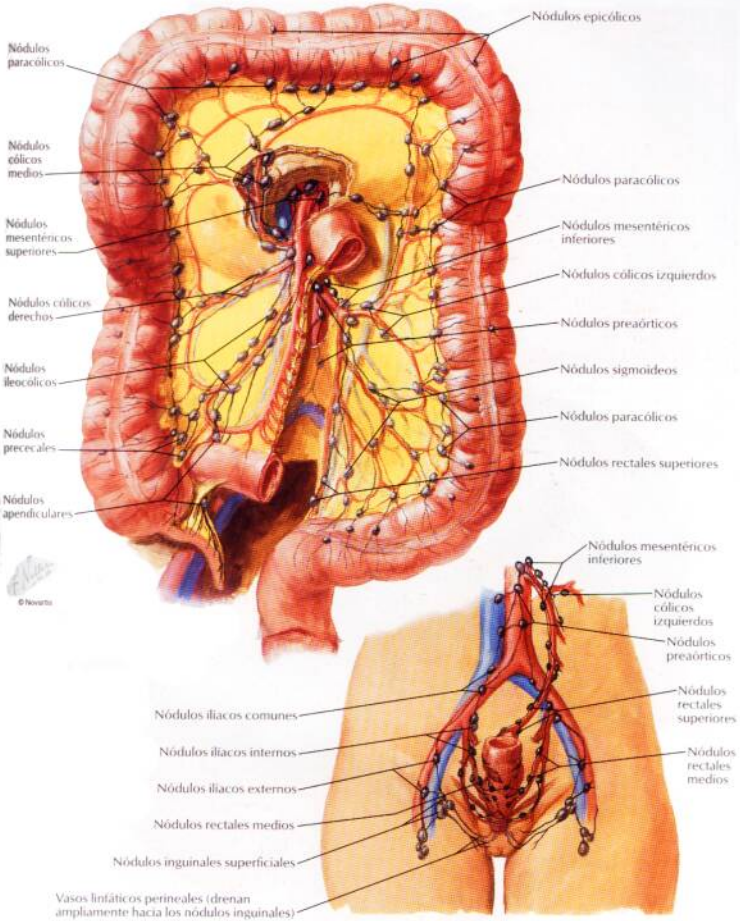

Vasos y nódulos linfáticos del hígado

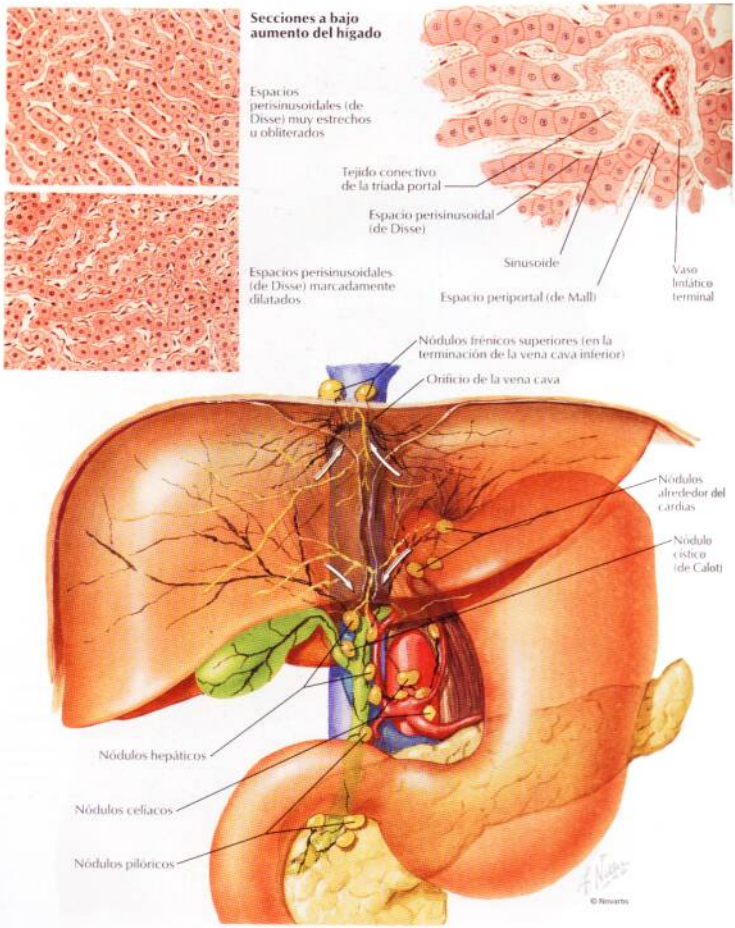

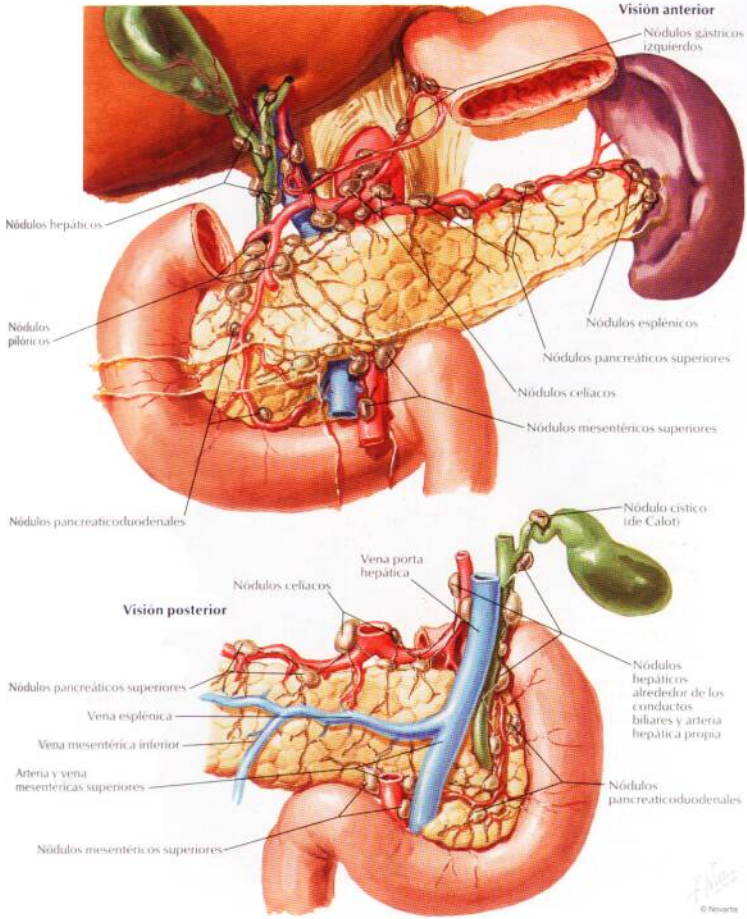
Visión anterior
Nódulos gástricos izquierdos
Nódulos hepáticos
Nódulos pilóricos
Nódulos esplénicos
Nódulos pancreáticos superiores
Nódulos celíacos
Nódulos mesentéricos superiores
Nódulos pancreaticoduodenales
Nódulo cístico (de Calot)
Vena porta hepática
Nódulos celíacos
Visión posterior
Nódulos pancreáticos superiores
Vena esplénica
Vena mesentérica inferior
Arteria y vena mesentéricas superiores
Nódulos mesentéricos superiores
Nódulos hepáticos alrededor de los conductos biliares y arteria hepática propia
Nódulos pancreaticoduodenales
© Novartis

Nervios y ganglios autónomos del abdomen

VÉASE TAMBIÉN LÁMINA 152

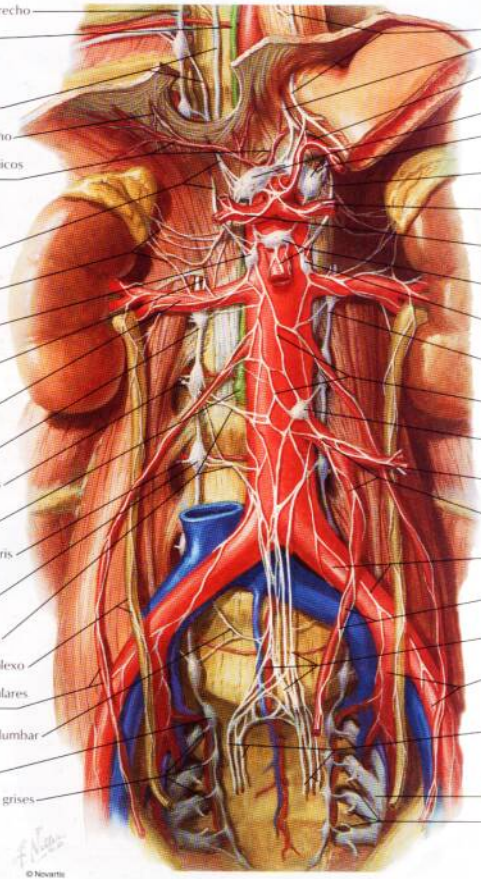

Nervios del estómago y duodeno

VÉASE TAMBIÉN LÁMINA 152

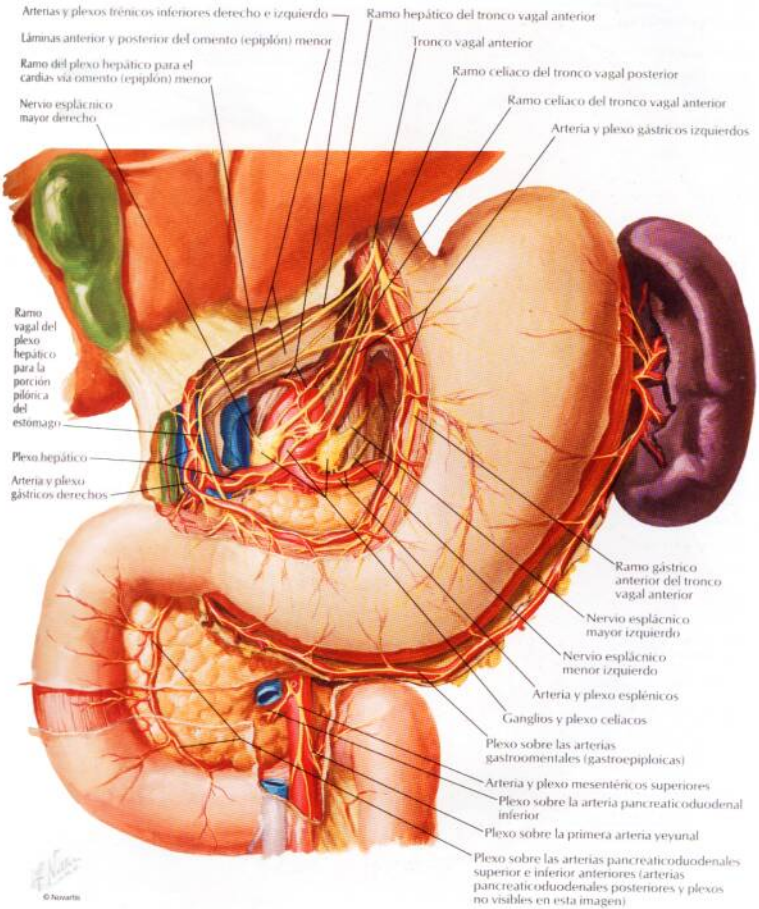

Nervios del estómago y duodeno (continuación)

VÉASE TAMBIÉN LÁMINA 152

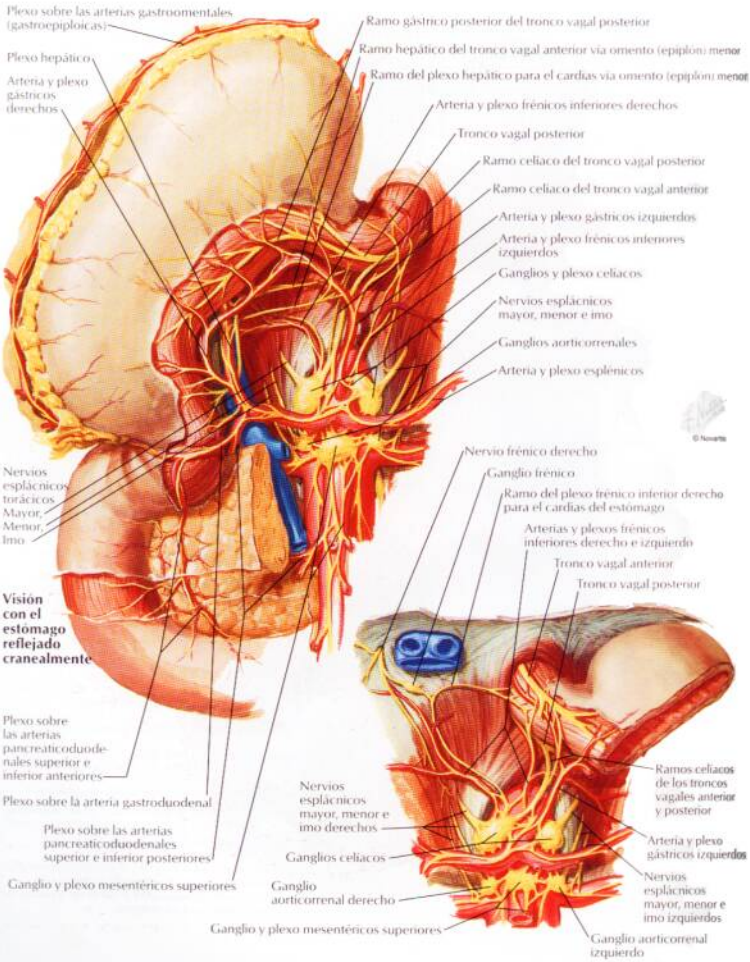

Inervación del estómago y duodeno: esquema

VÉASE TAMBIÉN LÁMINA 153

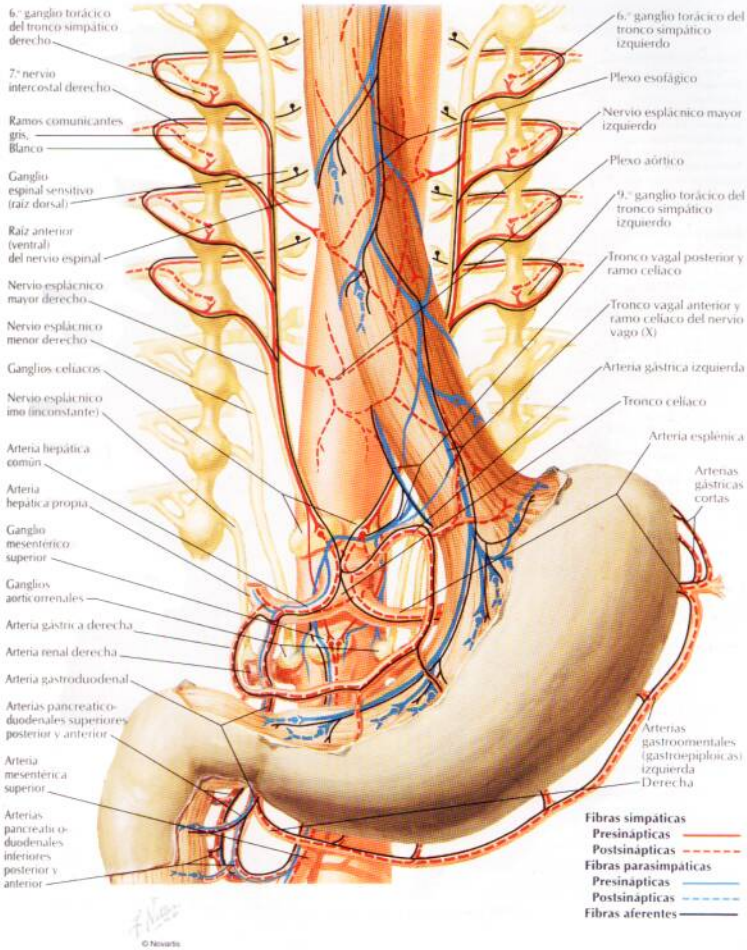

© Novartis

Nervios del intestino delgado

VÉASE TAMBIÉN LÁMINA 152

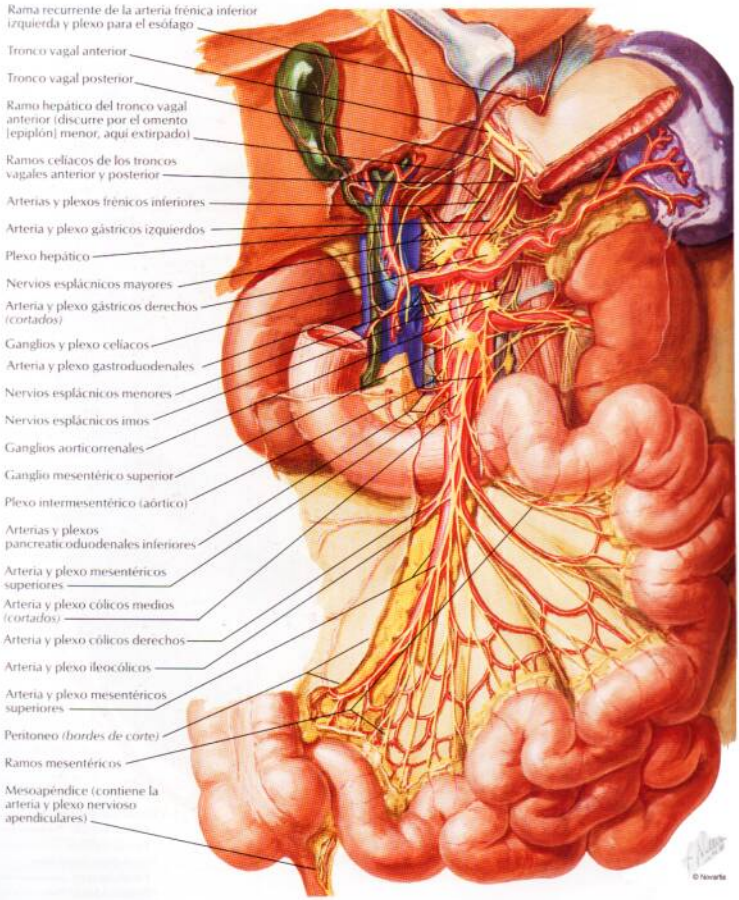

Nervios del intestino grueso

PARA NERVIOS DEL RECTO VÉANSE LÁMINAS 152, 381, 382, 383, 384

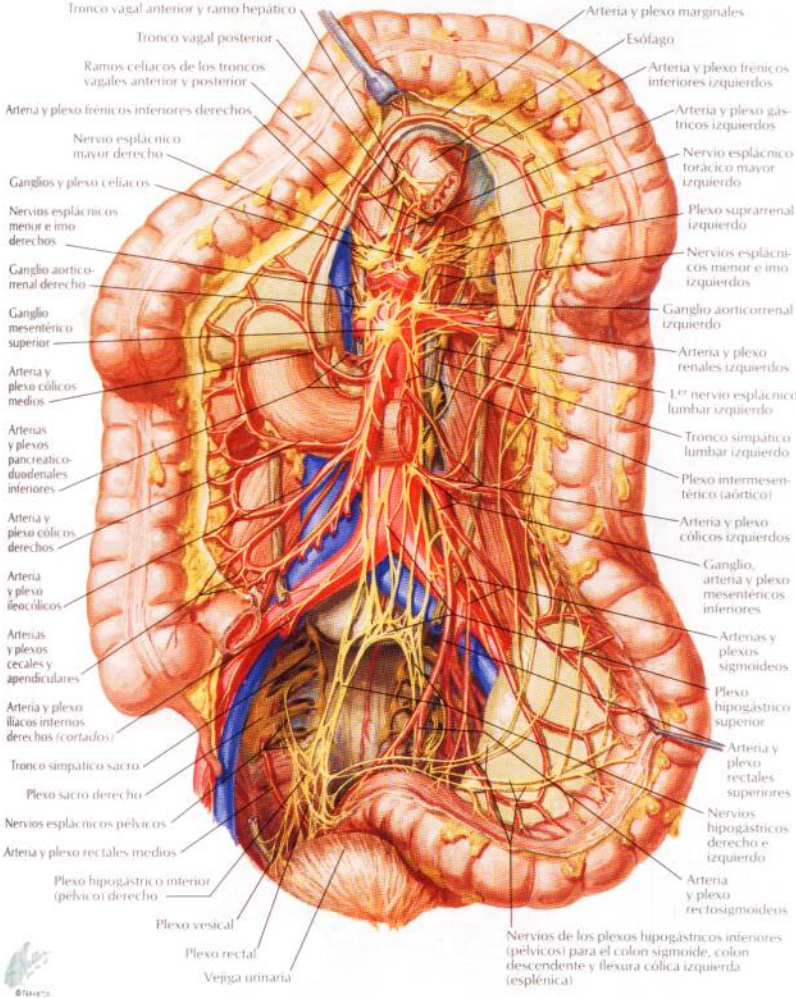

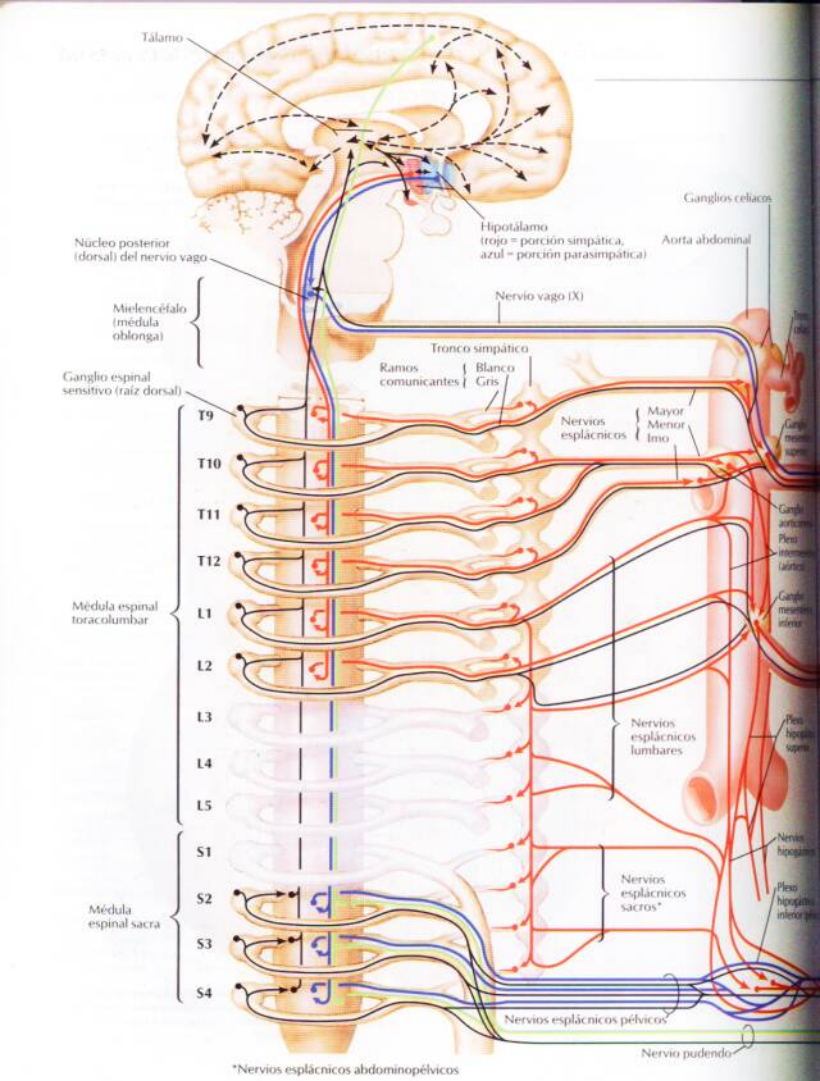
Tálamo
Hipotálamo
(rojo = porción simpática,
azul = porción parasimpática)
Ganglios celiacos
Aorta abdominal
Núcleo posterior
(dorsal) del nervio vago
Mielencéfalo
(médula
oblonga)
Nervio vago (X)
Tronco simpático
Ramos
comunicantes
Blanco
Gris
Ganglio espinal
sensitivo (raíz dorsal)
T9
T10
T11
T12
L1
L2
L3
L4
L5
S1
S2
S3
S4
Médula espinal
toracolumbar
Médula
espinal sacra
Nervios
esplácnicos
Mayor
Menor
Imo
Nervios
esplácnicos
lumbares
Nervios
esplácnicos
sacros*
Nervios esplácnicos pélvicos
Nervio pudendo
*Nervios esplácnicos abdominopélvicos

Inervación de los intestinos delgado y grueso: esquema

VÉASE TAMBIÉN LÁMINA 153

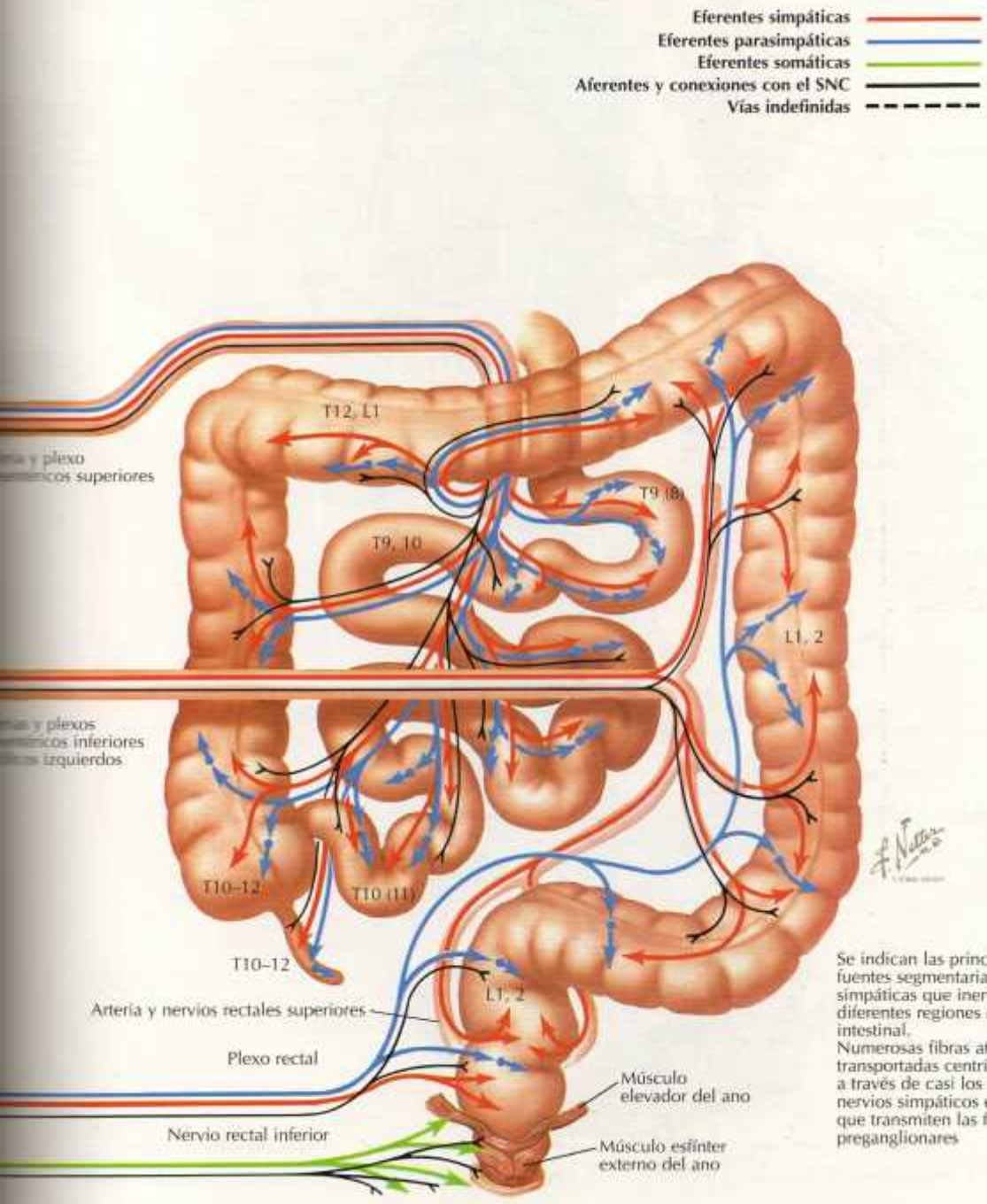

Se indican las principales fuentes segmentarias de fibras simpáticas que inervan diferentes regiones del tracto intestinal.
Numerosas fibras aferentes son transportadas centrípetamente a través de casi los mismos nervios simpáticos esplácnicos que transmiten las fibras preganglionares

Vías reflejas autónomas: esquema

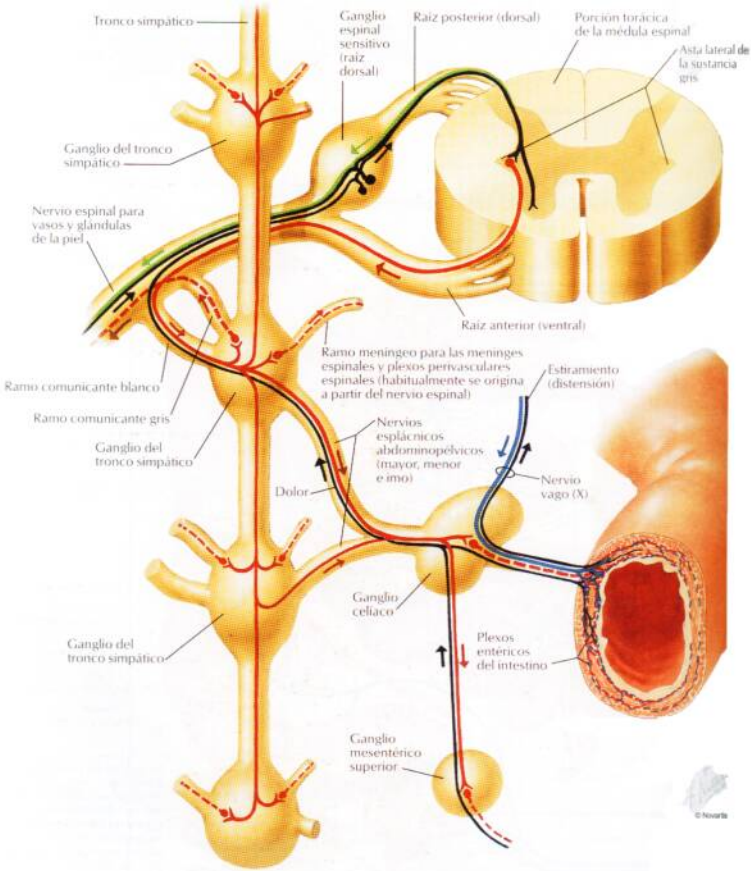

Fibras simpáticas	Presinápticas	Fibras parasimpáticas	Presinápticas	Fibras aferentes	
	Postsinápticas		Postsinápticas	Conducción antidrómica	

Plexos autónomos intrínsecos del intestino: esquema

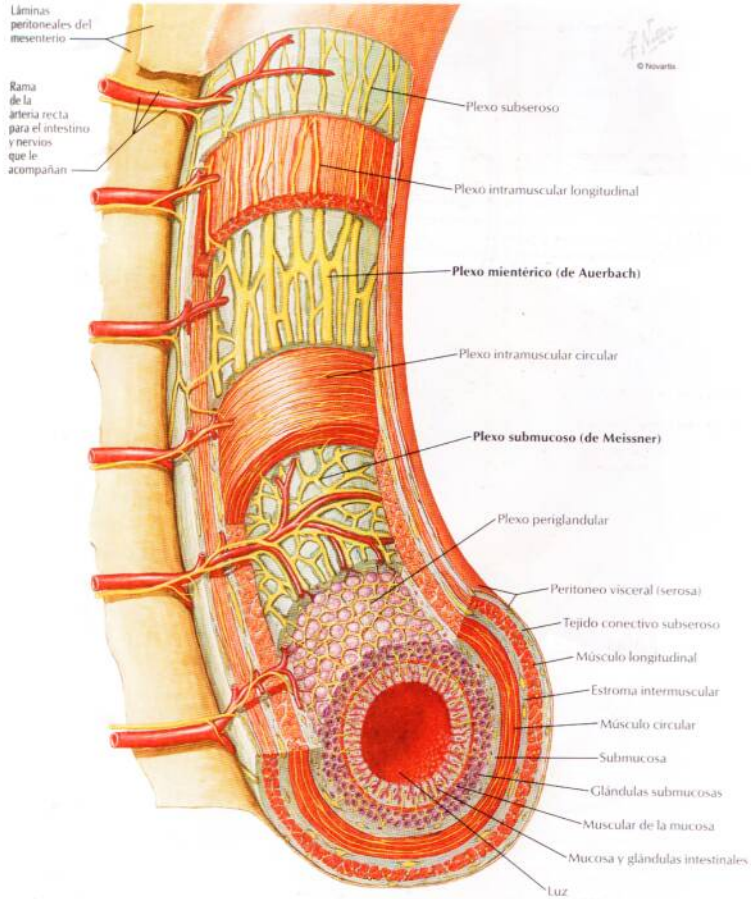

Nota: la pared intestinal se muestra mucho más gruesa que en la realidad

Inervación del hígado y tracto biliar: esquema

VÉASE TAMBIÉN LÁMINA 153

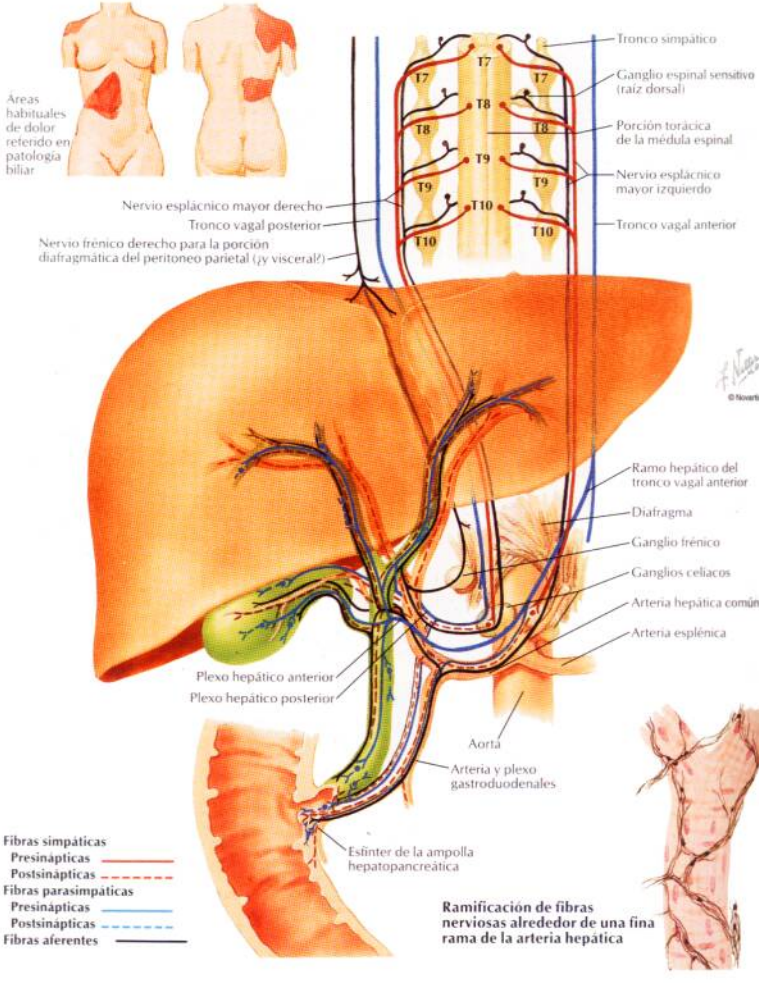

Inervación del páncreas: esquema

VÉASE TAMBIÉN LÁMINA 153

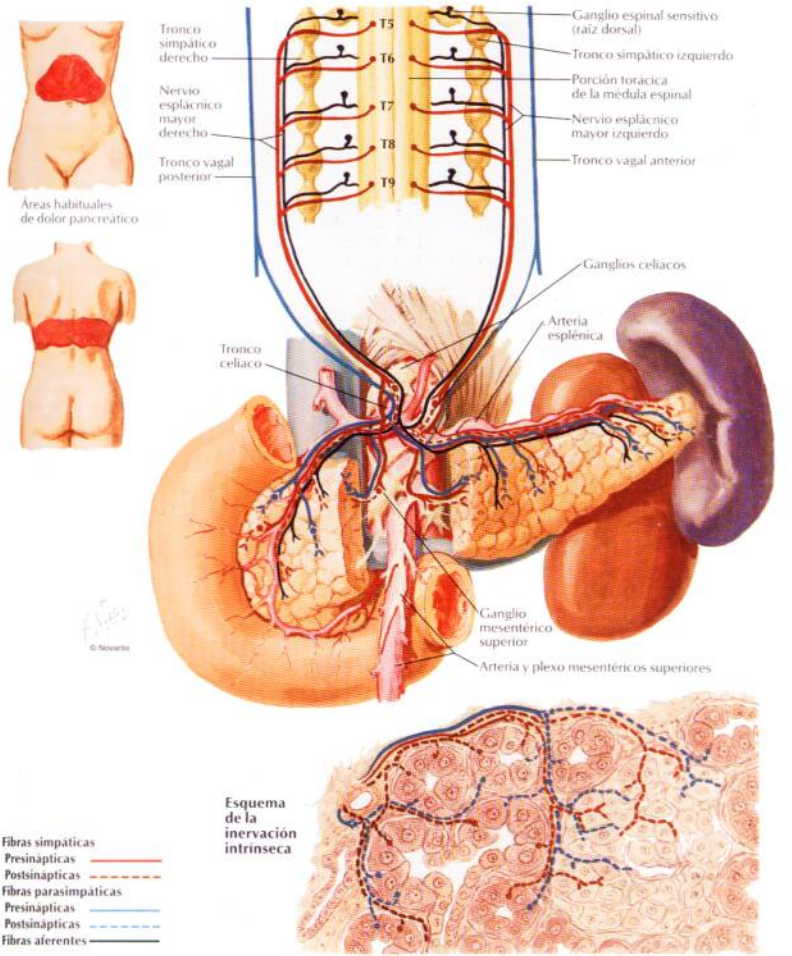

© Novartis

Riñones in situ: visiones anteriores

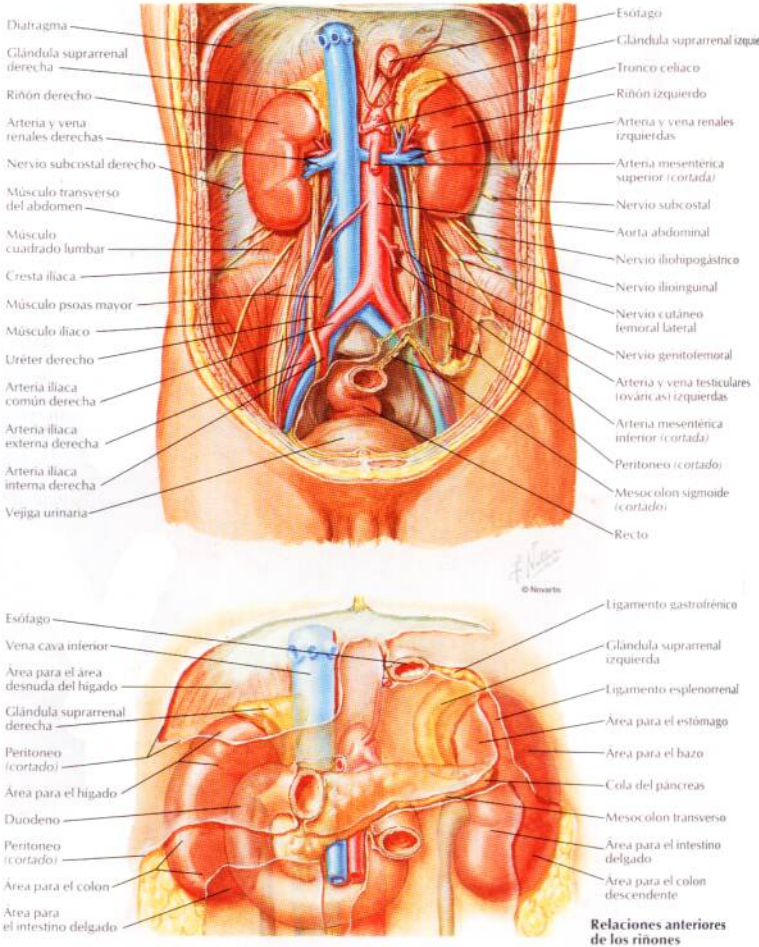

Relaciones anteriores de los riñones

Músculo dorsal ancho
Músculo serrato posterior inferior
Músculo oblicuo externo del abdomen
Aponeurosis del músculo transverso del abdomen
Músculo oblicuo interno del abdomen
Fascia toracolumbar (lámina posterior)
Cresta ilíaca
Músculo erector de la columna
Aponeurosis glútea (sobre el músculo glúteo medio)
Músculo glúteo mayor

10
11
12

Pleura (receso costodiafragmático)
Ligamento lumbocostal
Músculo cuadrado lumbar *(cortado)*
Diafragma
Nervio subcostal
Riñón derecho
Colon ascendente
Músculo transverso del abdomen
Nervio iliohipogástrico
Nervio ilioinguinal
Músculo cuadrado lumbar *(cortado)*
Músculo psoas mayor
Ligamento iliolumbar

© Novartis

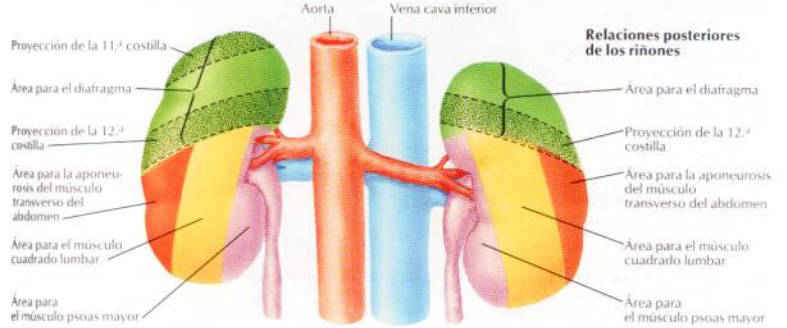

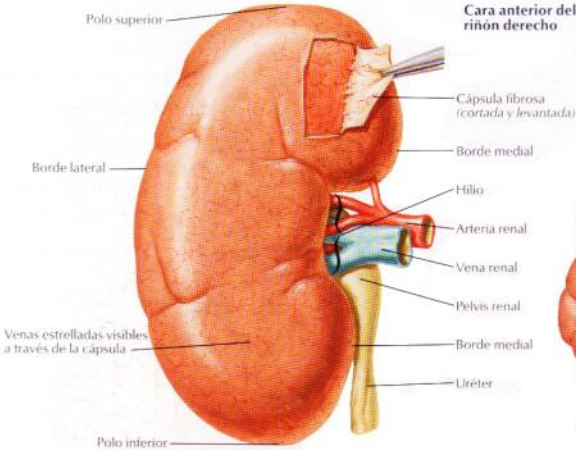

Glándula suprarrenal y riñón lobulado de un lactante

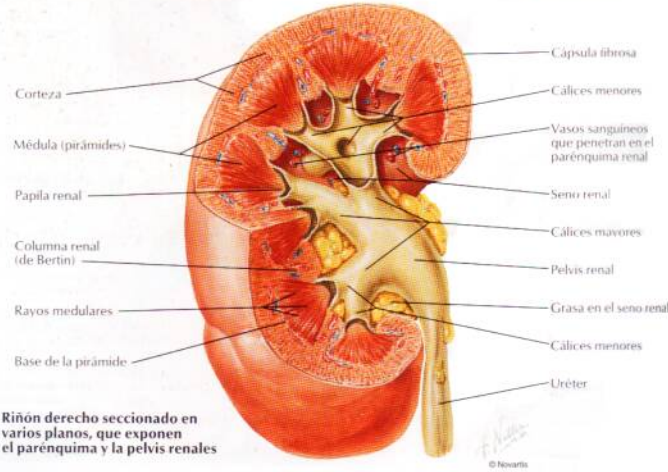

Riñón derecho seccionado en varios planos, que exponen el parénquima y la pelvis renales

© Novartis

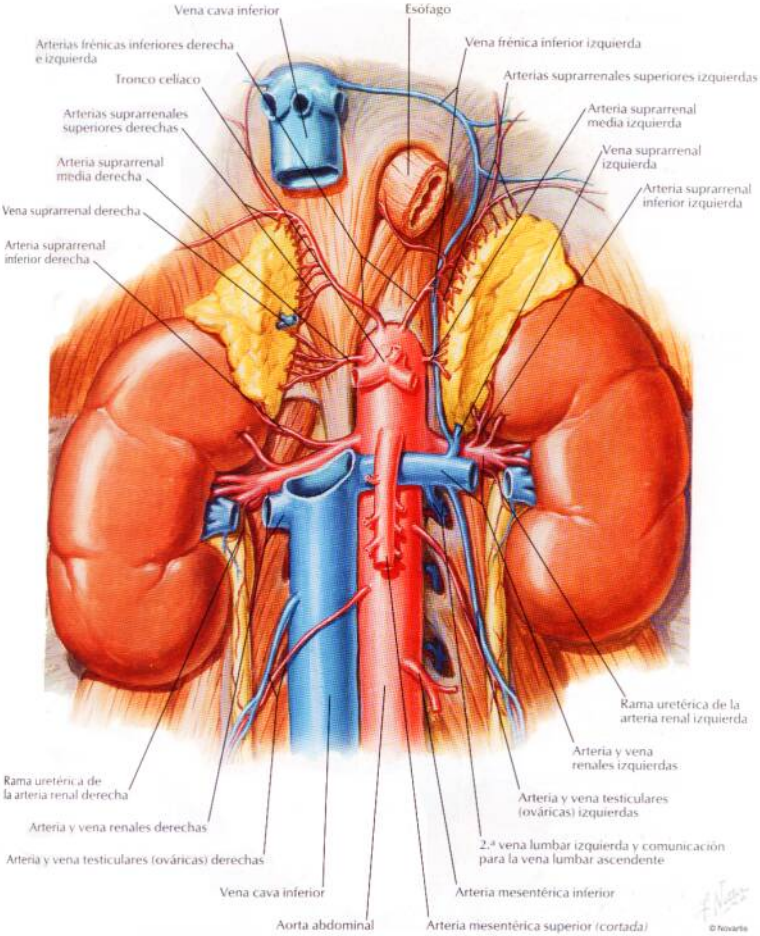
Vena cava inferior
Esófago
Arterias frénicas inferiores derecha e izquierda
Vena frénica inferior izquierda
Tronco celíaco
Arterias suprarrenales superiores izquierdas
Arterias suprarrenales superiores derechas
Arteria suprarrenal media izquierda
Vena suprarrenal izquierda
Arteria suprarrenal media derecha
Arteria suprarrenal inferior izquierda
Vena suprarrenal derecha
Arteria suprarrenal inferior derecha
Rama uretérica de la arteria renal izquierda
Arteria y vena renales izquierdas
Rama uretérica de la arteria renal derecha
Arteria y vena testiculares (ováricas) izquierdas
Arteria y vena renales derechas
2.ª vena lumbar izquierda y comunicación para la vena lumbar ascendente
Arteria y vena testiculares (ováricas) derechas
Vena cava inferior
Arteria mesentérica inferior
Aorta abdominal
Arteria mesentérica superior (cortada)
© Novartis

Arterias intrarrenales y segmentos del riñón

Sección frontal del riñón izquierdo: visión anterior

Arteria segmentaria superior (apical)
Arteria segmentaria anterior superior
Ramas capsular y perirrenal
Arteria suprarrenal inferior
Rama anterior de la arteria renal
Arteria renal
Rama posterior de la arteria renal (arteria segmentaria posterior)
Ramas pélvica y ureterica
Arteria segmentaria anterior inferior
Arterias segmentarias posteriores
Arteria segmentaria inferior
Arterias interlobulares
Arterias arqueadas
Arterias radiadas corticales (interlobulillares)
Arteria radiada perforante (capsular)

© Novartis

Segmentos renales vasculares

Superior
Anterior superior
Anterior inferior
Posterior
Inferior

Cara anterior del riñón izquierdo
Cara posterior del riñón izquierdo

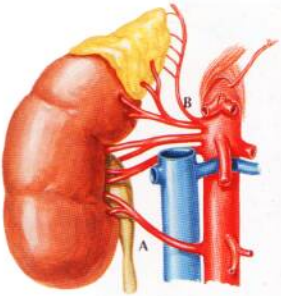

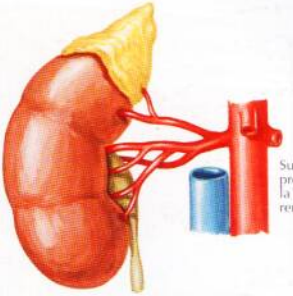

Subdivisión proximal de la arteria renal

A La arteria renal derecha accesoria baja puede pasar anterior a la vena cava inferior, en lugar de posterior a ésta

B La arteria frénica inferior con arterias suprarrenales superiores puede originarse a partir de la arteria renal (arteria suprarrenal media ausente)

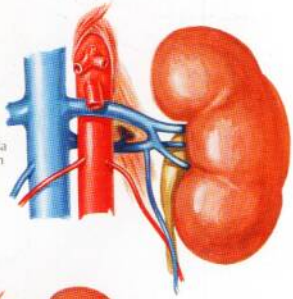

La vena renal izquierda doble puede formar un anillo alrededor de la aorta abdominal

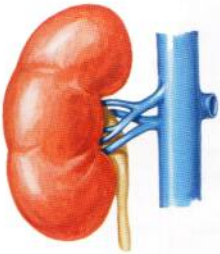

Venas renales múltiples

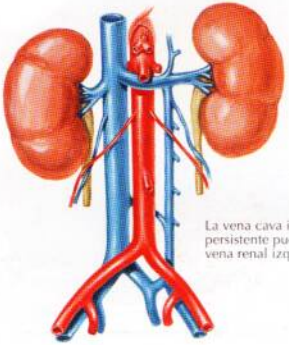

La vena cava inferior izquierda persistente puede unirse a la vena renal izquierda

© Novartis

Nefrona y túbulo colector: esquema

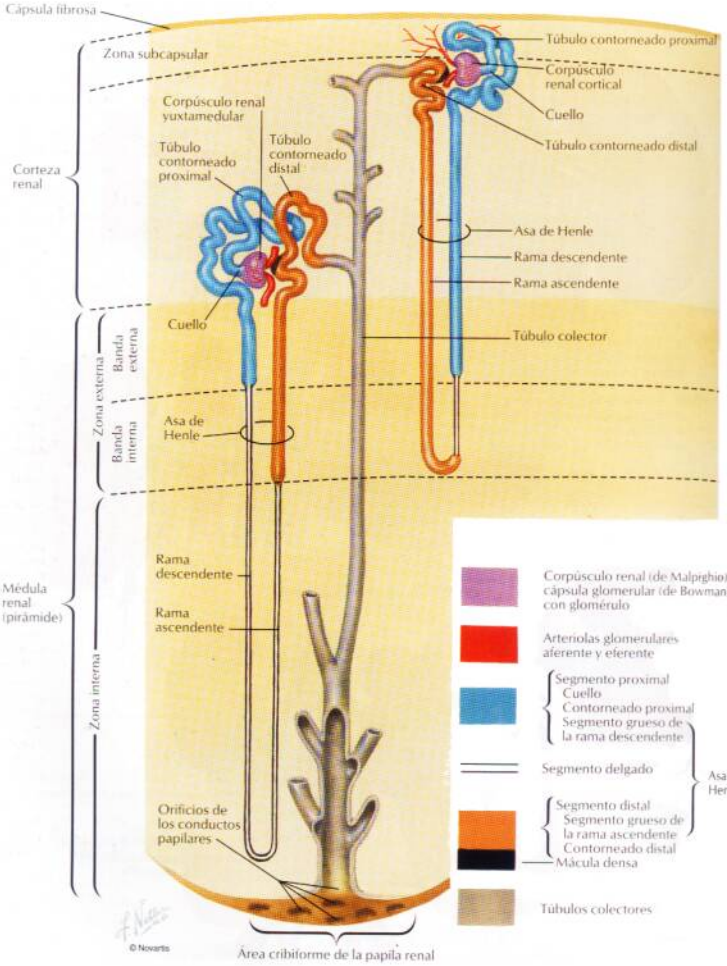

Vasos sanguíneos en el parénquima renal: esquema

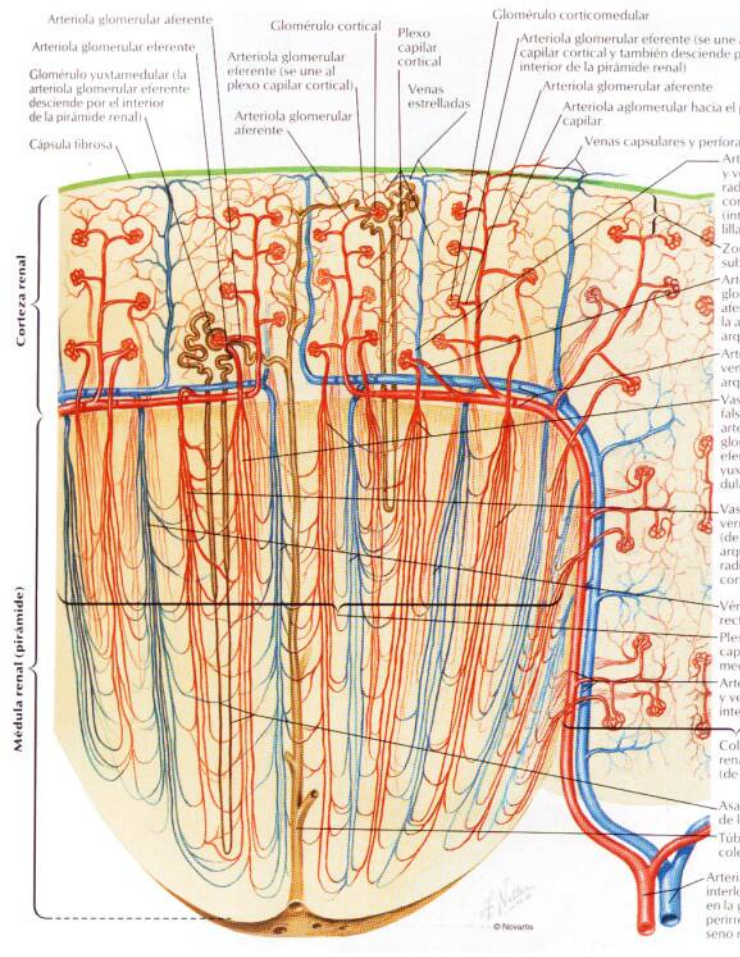

Uréteres

VÉANSE TAMBIÉN LÁMINAS 339, 340, 344

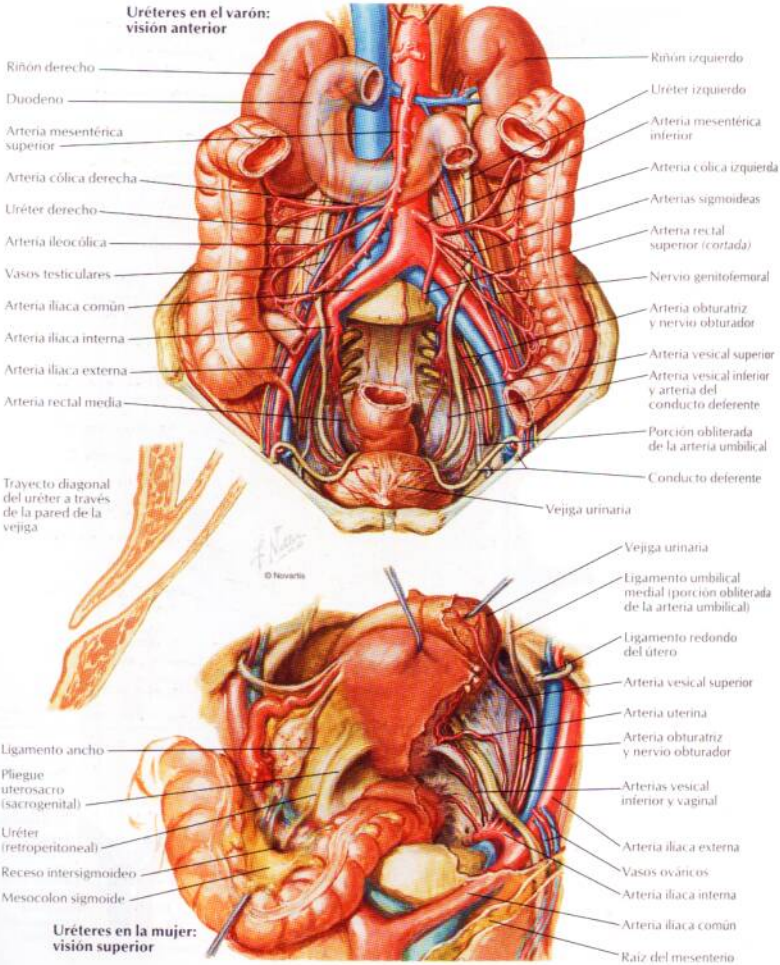

Arterias de los uréteres y vejiga urinaria

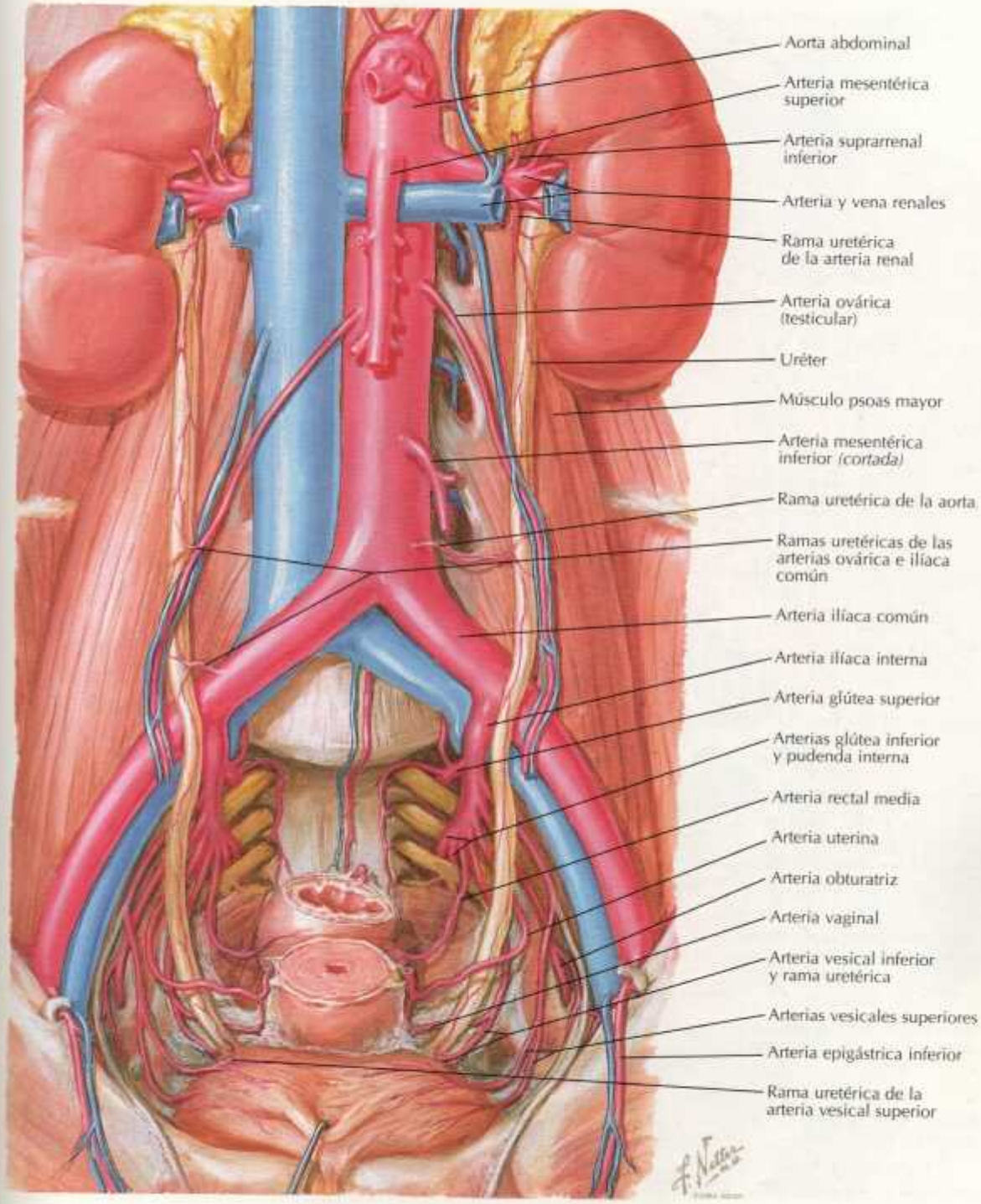

Vasos y nódulos linfáticos de los riñones y vejiga urinaria

VÉANSE TAMBIÉN LÁMINAS 377, 379

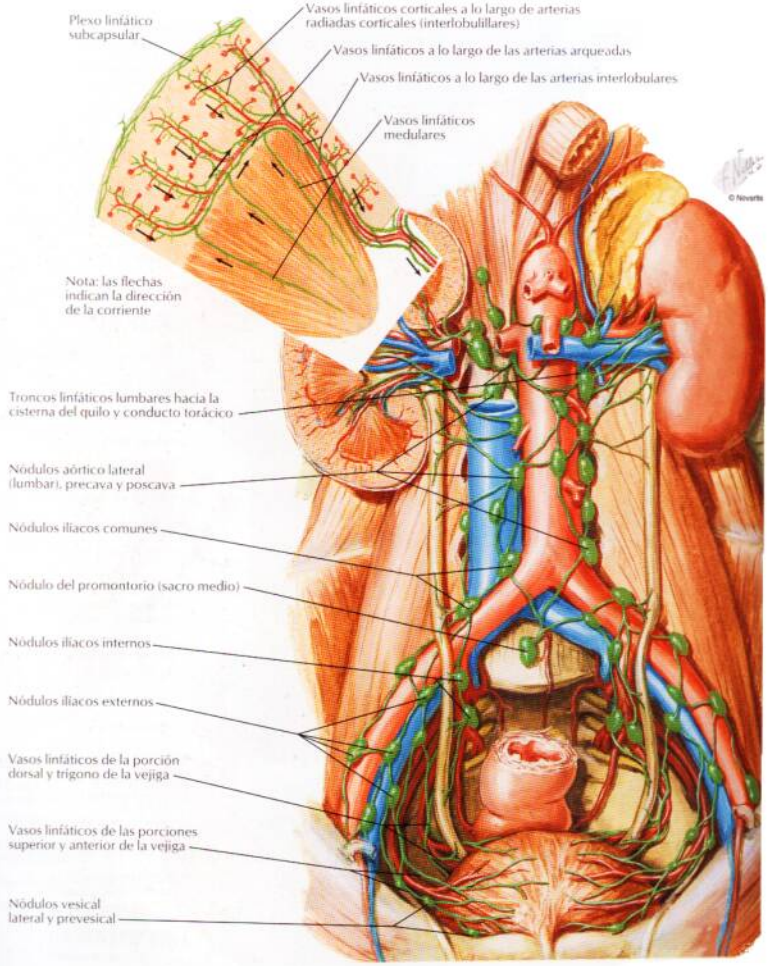

Nervios de riñones, uréteres y vejiga urinaria

VÉASE TAMBIÉN LÁMINA 152

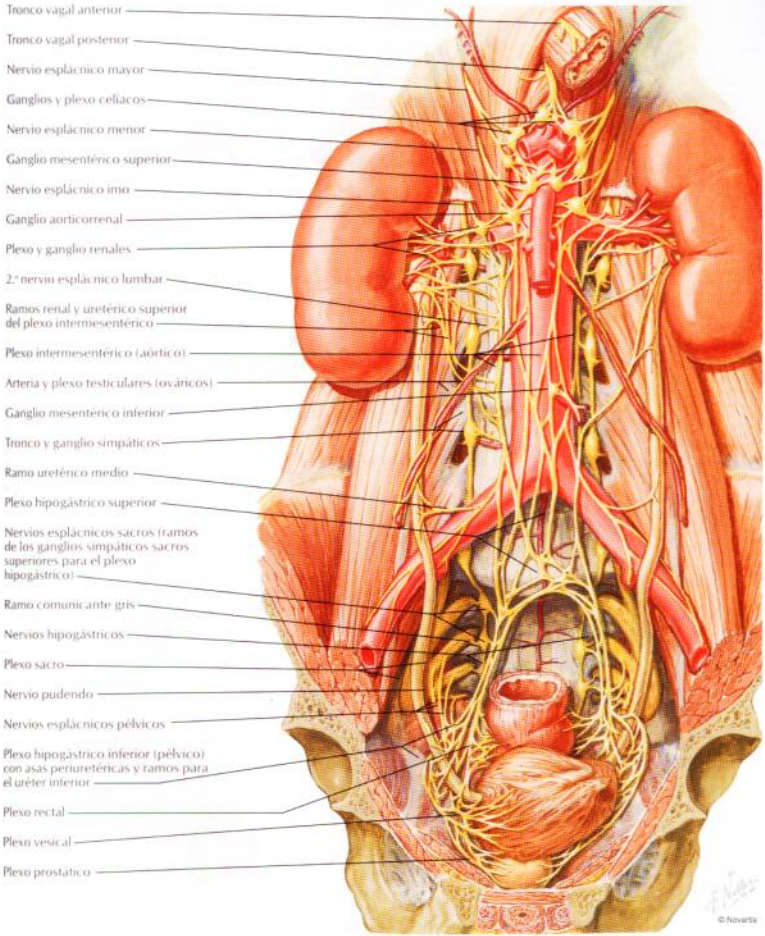

Inervación de los riñones y uréteres superiores: esquema

VÉANSE TAMBIÉN LÁMINAS 153, 388

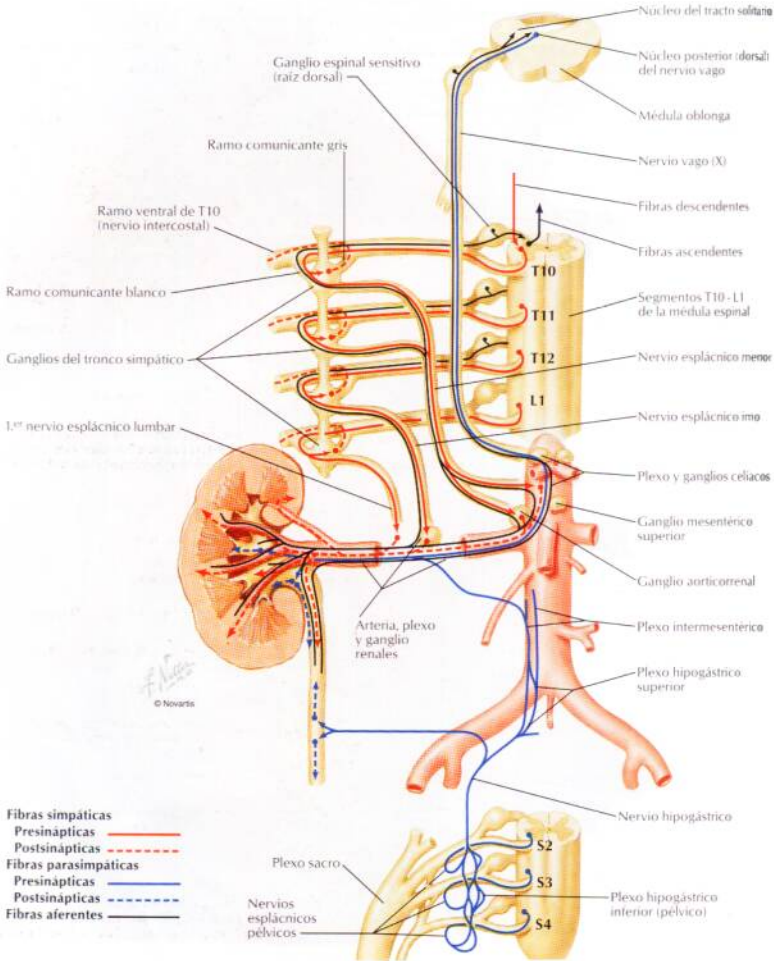

Arteria y vena renales izquierdas
Riñón izquierdo
Peritoneo
Colon descendente
Flexura duodenoyeyunal
Aorta abdominal
Arteria y vena mesentéricas superiores
Vena cava inferior
Duodeno
Riñón derecho
Flexura cólica derecha (hepática)
Hígado
Músculos oblicuos externo e interno del abdomen
Tendón de origen del músculo transverso del abdomen
Fascia transversal
Grasa pararrenal (retroperitoneal)
Grasa perirrenal
Cápsula fibrosa del riñón
Láminas anterior y posterior de la fascia renal
Músculo dorsal ancho
Músculo cuadrado lumbar
Pilares del diafragma
Músculo psoas mayor y fascia
Músculo erector de la columna

Sección transversal a través de la 2.ª vértebra lumbar que muestra la disposición horizontal de la fascia

Diafragma
Fascia diafragmática (continuación de la fascia transversal)
Receso costodiafragmático
Glándula suprarrenal
Grasa perirrenal
12.ª costilla
Grasa pararrenal (retroperitoneal)
Fascia transversal
Músculo cuadrado lumbar
Cresta ilíaca
Pulmón
Hígado
Área desnuda del hígado
Cápsula fibrosa del riñón
Peritoneo
Láminas anterior y posterior de la fascia renal
Riñón derecho
Flexura cólica derecha (hepática)

Sección sagital a través del riñón derecho y región lumbar que muestra la disposición vertical de la fascia renal

© Novartis

Arterias y venas de las glándulas suprarrenales in situ

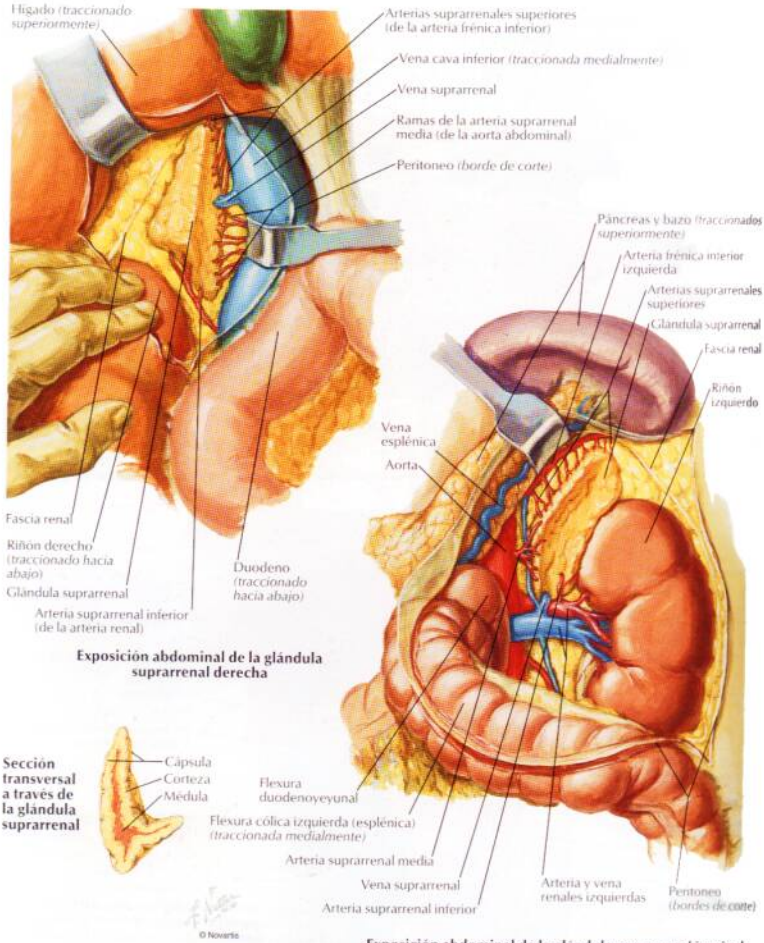

Exposición abdominal de la glándula suprarrenal derecha

Sección transversal a través de la glándula suprarrenal

Exposición abdominal de la glándula suprarrenal izquierda

Nervios de las glándulas suprarrenales: disección y esquema

VÉANSE TAMBIÉN LÁMINAS 152, 153

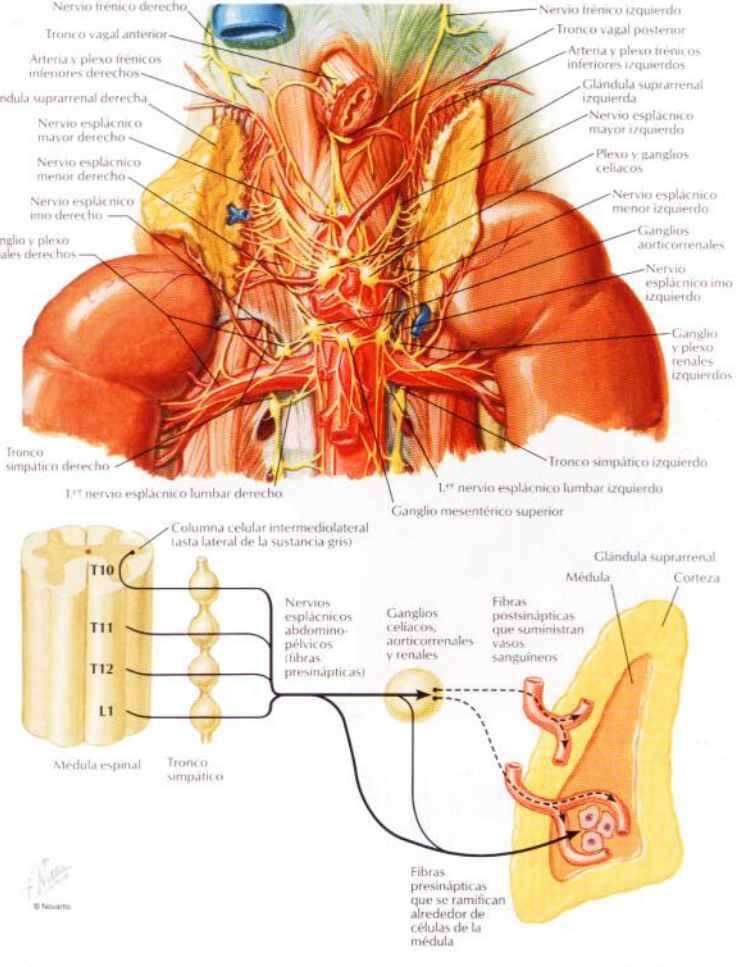

Sección transversal esquemática del abdomen a nivel de T12 (visión superior)

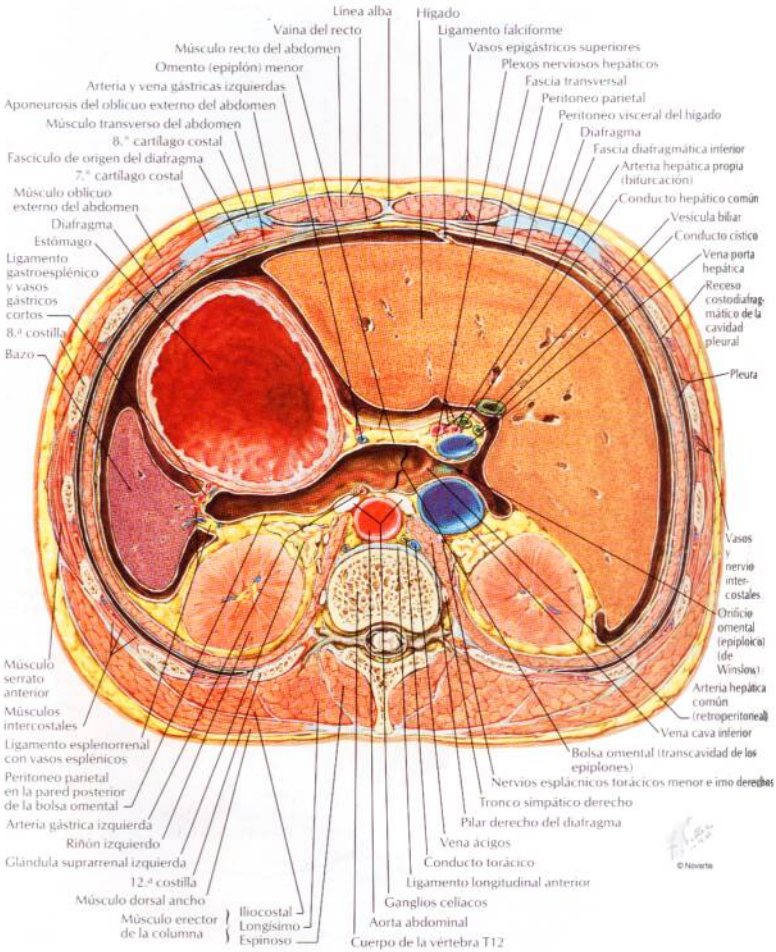

Sección transversal esquemática del abdomen a nivel de L2, 3 (visión superior)

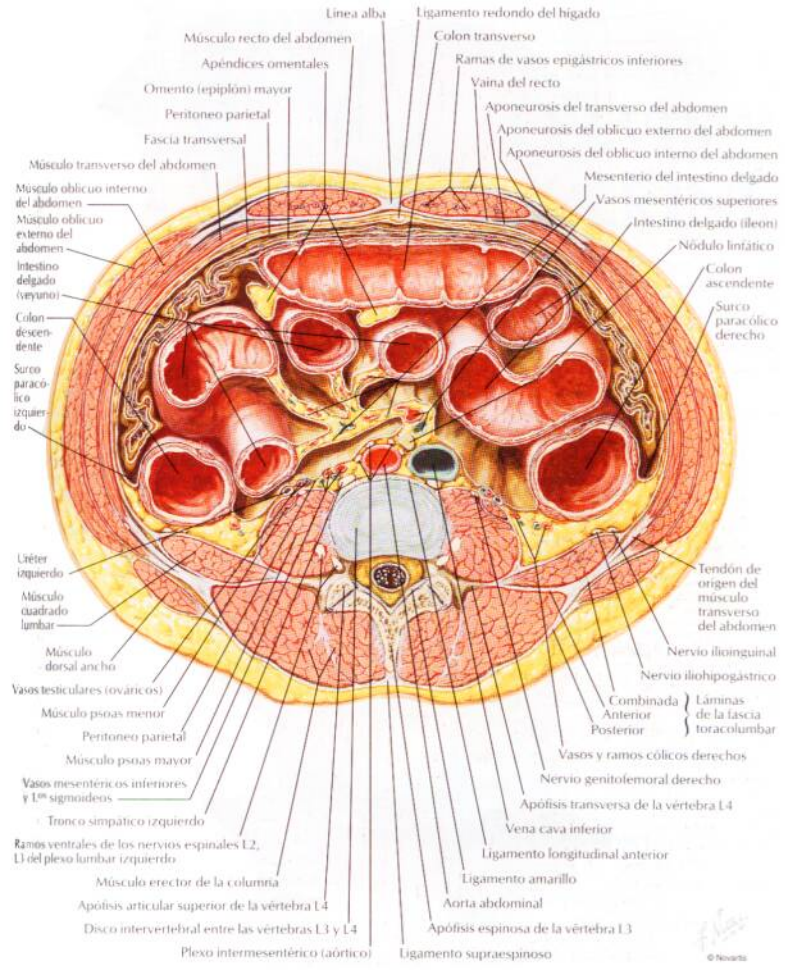

Pared y vísceras abdominales: sección media (sagital)

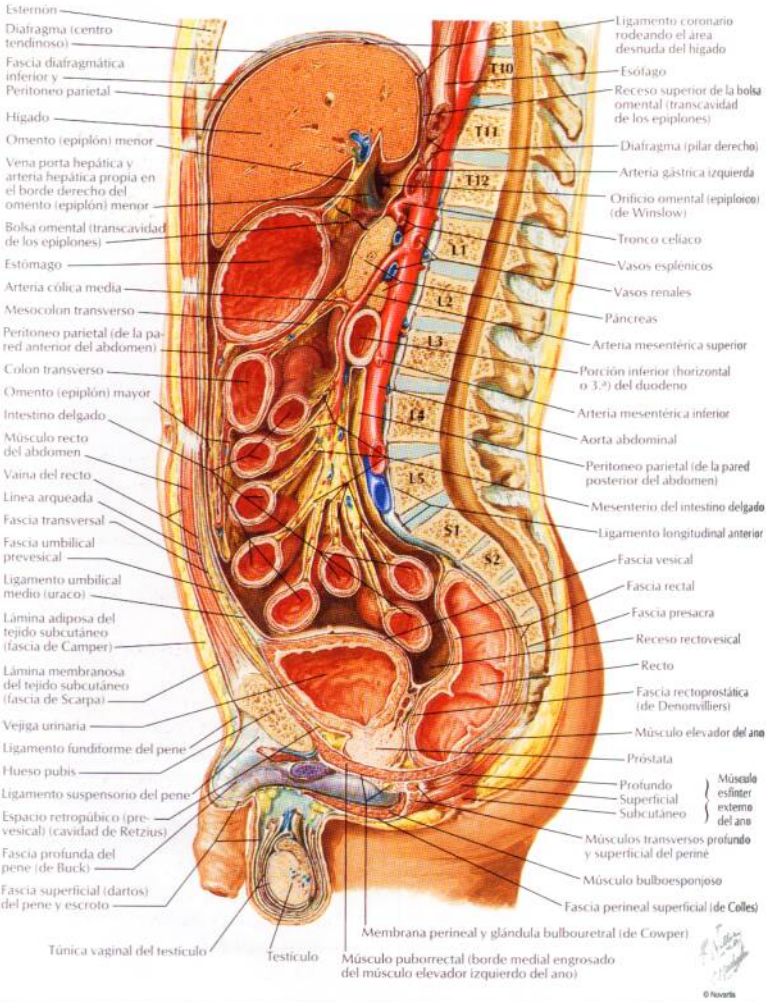

VÉASE TAMBIÉN LÁMINA 453

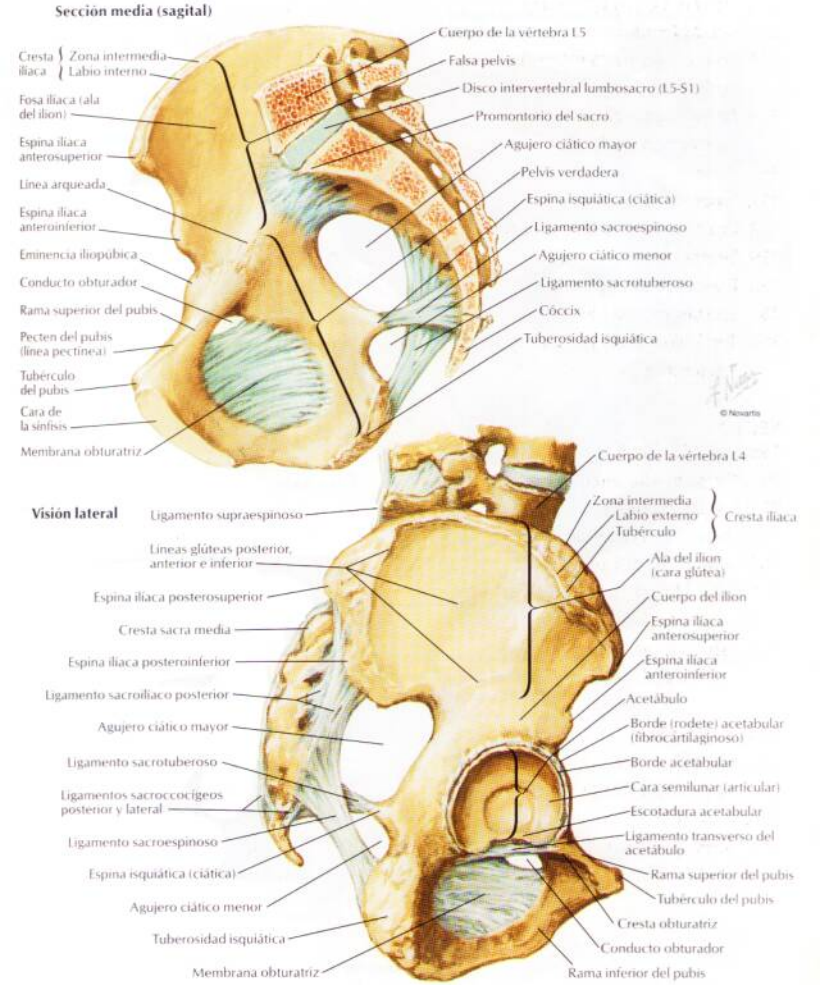

Huesos y ligamentos de la pelvis (continuación)

VÉASE TAMBIÉN LÁMINA 145

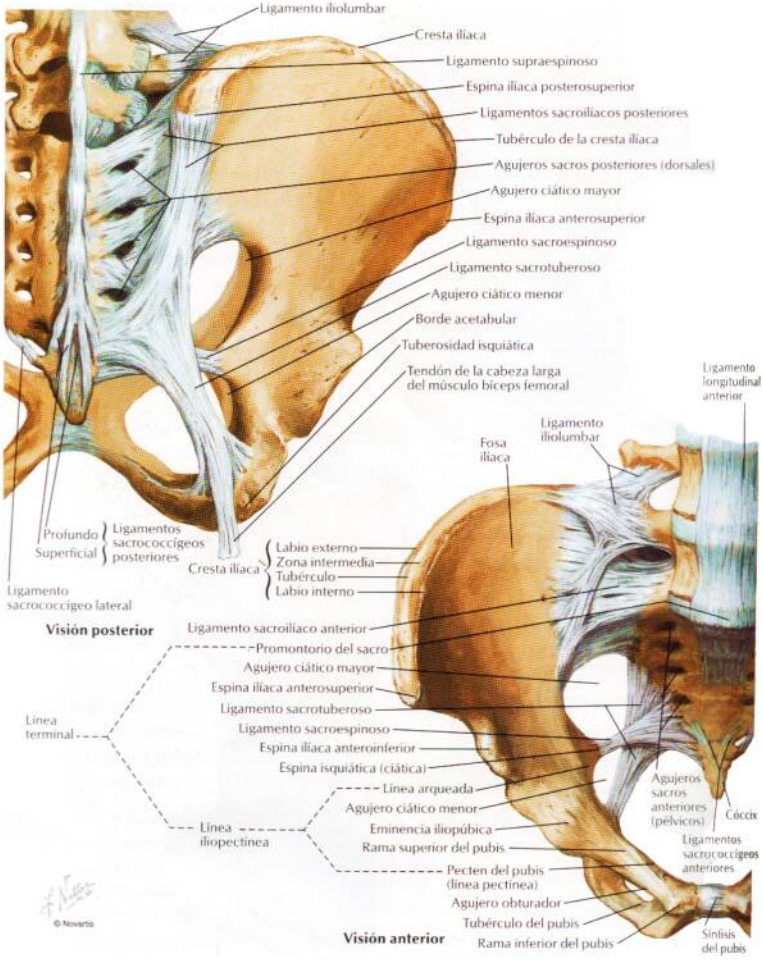

Diferencias de sexo de la pelvis: medidas

VÉASE TAMBIÉN LÁMINA 231

Pelvis femenina/abertura superior de la pelvis femenina: visión anterior

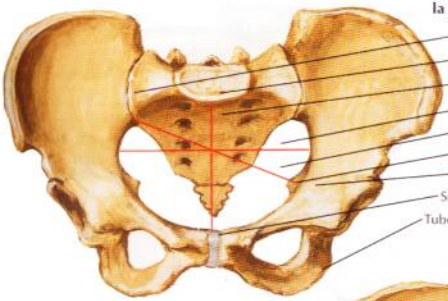

© Novartis

Pelvis masculina/abertura superior de la pelvis masculina: visión anterior

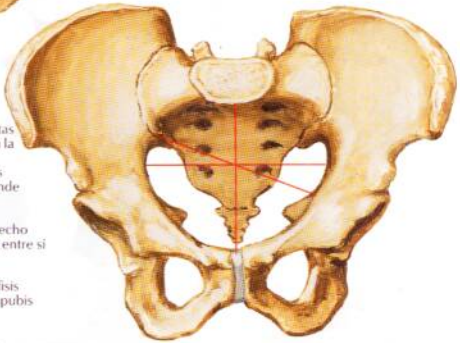

Todas las medidas son ligeramente más cortas en relación con el tamaño corporal que en la mujer
Abertura superior de la pelvis orientada más anteroposteriormente que en la mujer, donde tiende a ser oval transversalmente
Sínfisis púbica más profunda (más alta)
Arco del pubis (ángulo subpúbico) más estrecho
Tuberosidades isquiáticas menos separadas entre sí
Alas del ilion menos anchas

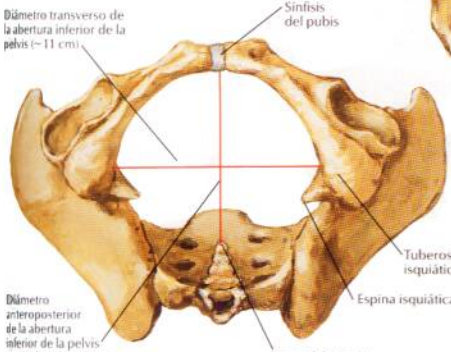

Pelvis femenina/abertura inferior de la pelvis femenina: visión inferior

Mujer: sección sagital

Diafragma pélvico: mujer

VÉANSE TAMBIÉN LÁMINAS 246, 343, 345, 364

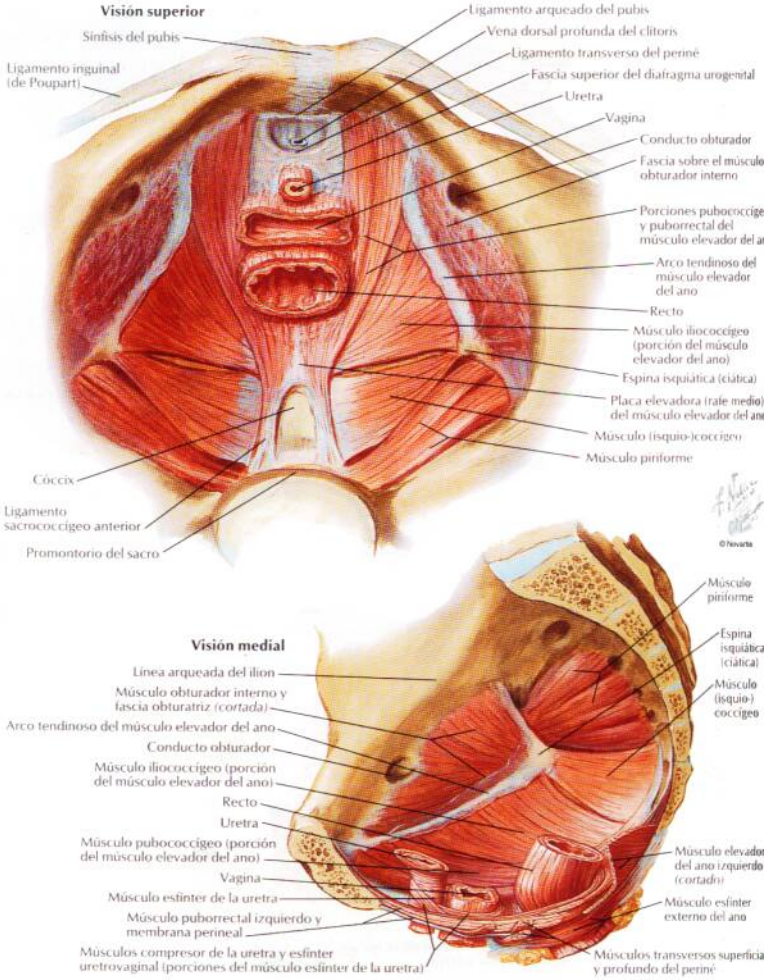

Diafragma pélvico: mujer (continuación)

PARA EL DIAFRAGMA UROGENITAL VÉASE LÁMINA 352

Visión inferior

Sínfisis del pubis
Ligamento púbico inferior (arqueado)
Vena dorsal profunda del clitoris
Rama inferior del pubis
Uretra
Vagina
Recto
Espina isquiática (ciática)
Músculo (isquio-) coccígeo
Músculo piriforme *(cortado)*
Ligamento sacroespinoso *(cortado)*
Ligamento sacrotuberoso *(cortado)*
Sacro
Prolongaciones musculofasciales hacia la uretra
Prolongaciones musculofasciales hacia la vagina
Fibras interdigitantes del periné
Músculo puborrectal (porción del músculo elevador del ano)
Músculo pubococcígeo (porción del músculo elevador del ano)
Arco tendinoso del músculo elevador del ano
Músculo obturador interno
Músculo iliococcígeo (porción del músculo elevador del ano)
Tuberosidad isquiática
Espina isquiática (ciática)
Tendón del obturador interno
Ligamento sacroespinoso
Ligamento sacrotuberoso
Músculo piriforme
Placa elevadora (rafe medio) del músculo elevador del ano
Cuerpo (ligamento) anococcígeo (inserción del músculo esfínter externo del ano)
Punta del cóccix

© Novartis

Visión lateral

Cresta sacra media
Ligamento sacrotuberoso *(cortado)*
4.º agujero sacro posterior (dorsal)
Músculo (isquio-)coccígeo
Ligamento sacroespinoso *(cortado)*
Cóccix
Cuerpo (ligamento) anococcígeo (inserción del músculo esfínter externo del ano)
Recto
Vagina
Uretra
Vena dorsal profunda del clitoris
Hueso pubis *(superficie de corte)*
Músculo puborrectal (porción del músculo elevador del ano)
Músculo pubococcígeo (porción del músculo elevador del ano)
Arco tendinoso del músculo elevador del ano
Músculo iliococcígeo (porción del músculo elevador del ano)
Espina isquiática (ciática)
Agujero ciático mayor
Músculo piriforme

Diafragma pélvico: varón

VÉANSE TAMBIÉN LÁMINAS 246, 343, 364

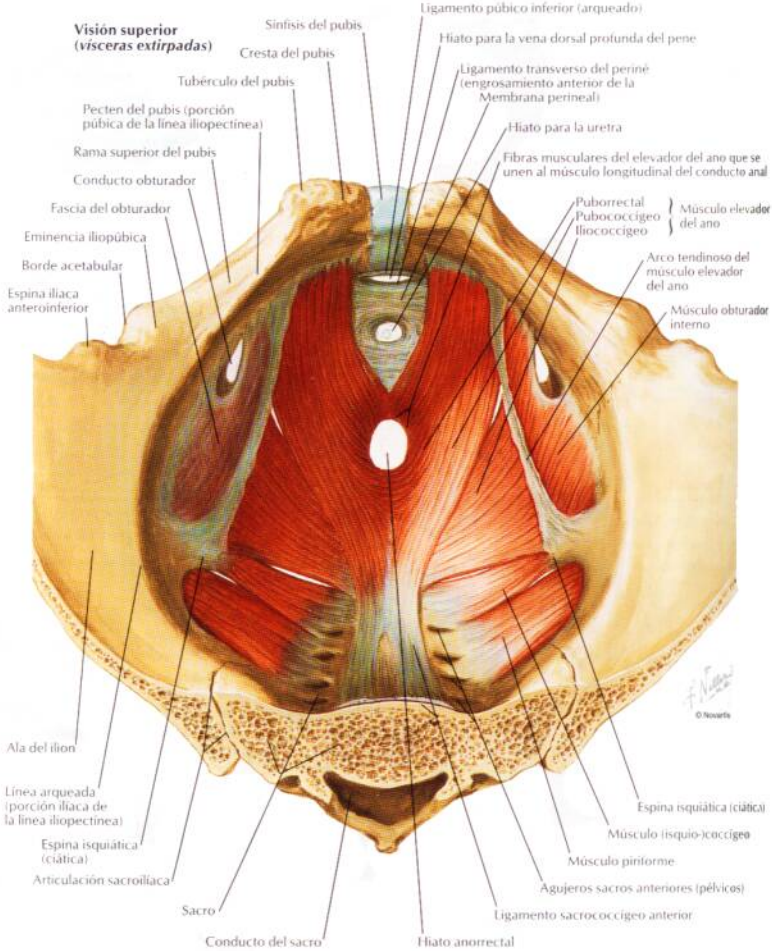

Diafragma pélvico: varón (continuación)

PARA EL DIAFRAGMA UROGENITAL VÉASE LÁMINA 357

Visión inferior

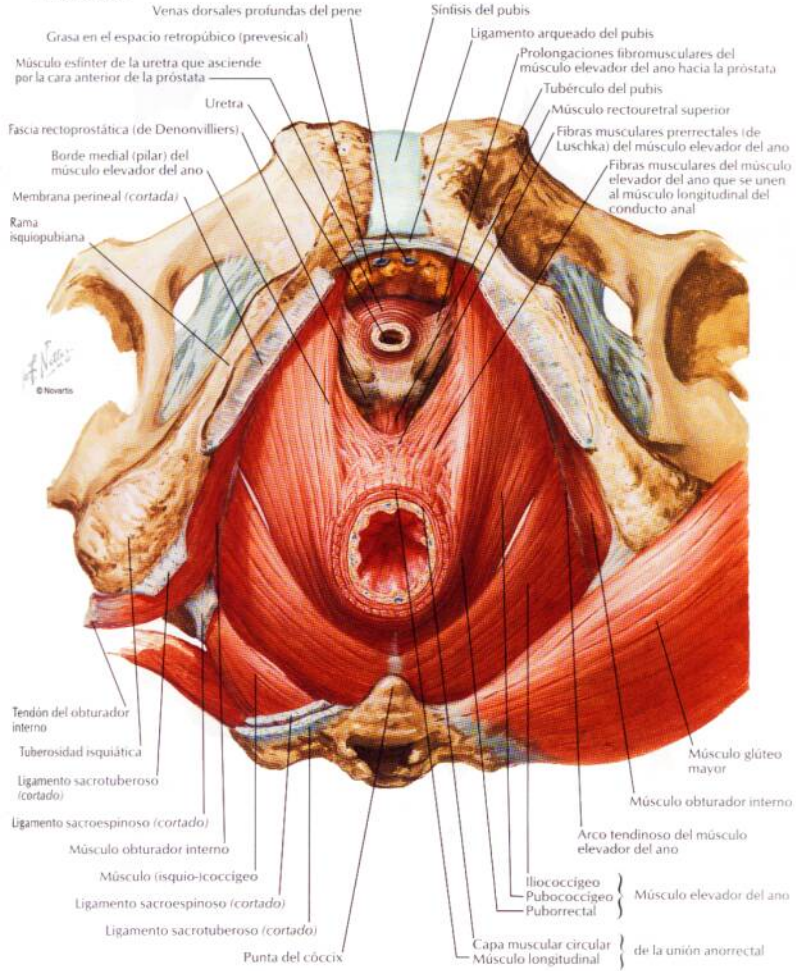

Vísceras pélvicas y periné: mujer

Sección media (sagital)

Promontorio del sacro
Uréter
Ligamento suspensorio del ovario
Trompa uterina (de Falopio)
Ovario
Vasos ilíacos externos
Ligamento (propio) del ovario
Cuerpo del útero
Ligamento redondo del útero
Fondo del útero
Vejiga urinaria
Sínfisis del pubis
Uretra
Músculo transverso profundo del periné
Ligamento púbico inferior
Vena dorsal profunda del clítoris
Pilar del clítoris
Orificio externo de la uretra
Labio menor
Labio mayor

Ligamento uterosacro
Fondo de saco vesicouterino
Fondo de saco rectouterino (de Douglas)
Cuello del útero
Porción posterior del fornix vaginal
Porción anterior del fornix vaginal
Recto
Vagina
Músculo elevador del ano
Conducto anal
Músculo esfínter externo del ano
Ano
Orificio vaginal

Disección paramedial (sagital)

Uréter
Trompa uterina (de Falopio)
Ovario
Ligamento (propio) del ovario
Ligamento redondo del útero
Ligamento ancho *(cortado)*
Rama superior del pubis *(cortada)*
Rama inferior del pubis *(cortada)*
Músculo isquiocavernoso
Cuerpo del clítoris
Labios menores
Labio mayor

Fondo de saco rectouterino (de Douglas)
Peritoneo *(borde de corte)*
Fondo de saco vesicouterino
Recto
Uréter
Vejiga urinaria
Vagina
Diafragma pélvico (músculo elevador del ano)
Músculo transverso profundo del periné *(cortado)*
Músculo esfínter externo del ano

© Novartis

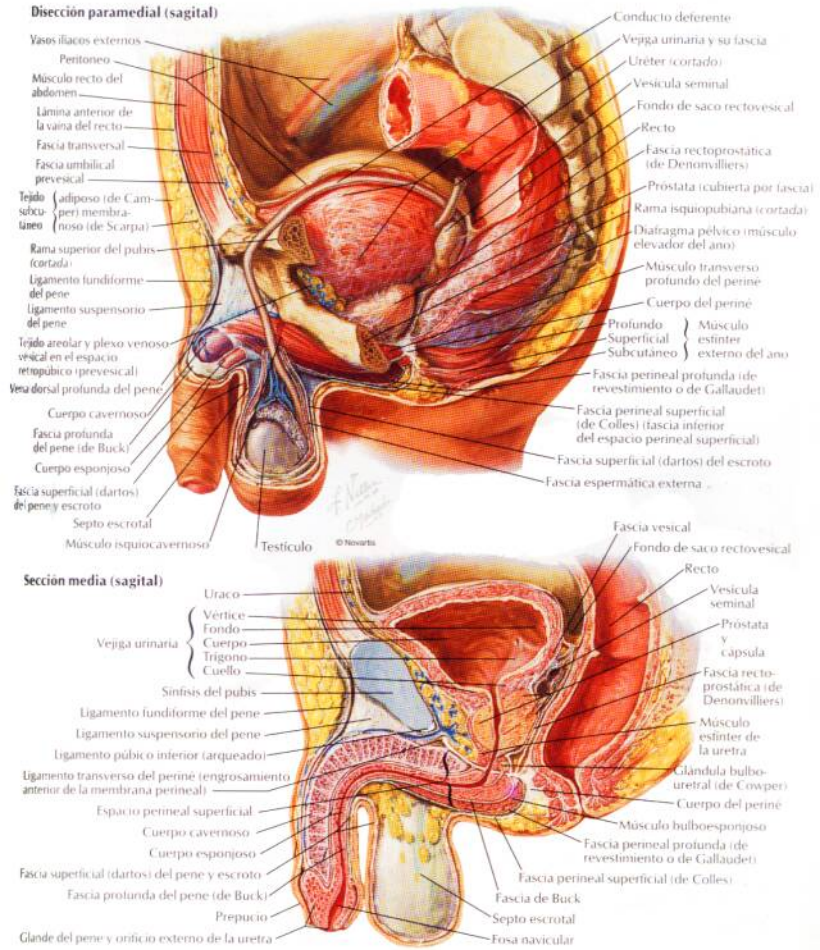
Disección paramedial (sagital)
Vasos ilíacos externos
Peritoneo
Músculo recto del abdomen
Lámina anterior de la vaina del recto
Fascia transversal
Fascia umbilical prevesical
Tejido subcutáneo { adiposo (de Camper) membranoso (de Scarpa)
Rama superior del pubis (cortada)
Ligamento fundiforme del pene
Ligamento suspensorio del pene
Tejido areolar y plexo venoso vesical en el espacio retropúbico (prevesical)
Vena dorsal profunda del pene
Cuerpo cavernoso
Fascia profunda del pene (de Buck)
Cuerpo esponjoso
Fascia superficial (dartos) del pene y escroto
Septo escrotal
Músculo isquiocavernoso
Testículo
Conducto deferente
Vejiga urinaria y su fascia
Uréter (cortado)
Vesícula seminal
Fondo de saco rectovesical
Recto
Fascia rectoprostática (de Denonvilliers)
Próstata (cubierta por fascia)
Rama isquiopubiana (cortada)
Diafragma pélvico (músculo elevador del ano)
Músculo transverso profundo del periné
Cuerpo del periné
Profundo / Superficial / Subcutáneo } Músculo esfínter externo del ano
Fascia perineal profunda (de revestimiento o de Gallaudet)
Fascia perineal superficial (de Colles) (fascia inferior del espacio perineal superficial)
Fascia superficial (dartos) del escroto
Fascia espermática externa
© Novartis
Sección media (sagital)
Uraco
Vejiga urinaria { Vértice, Fondo, Cuerpo, Trígono, Cuello
Sínfisis del pubis
Ligamento fundiforme del pene
Ligamento suspensorio del pene
Ligamento púbico inferior (arqueado)
Ligamento transverso del periné (engrosamiento anterior de la membrana perineal)
Espacio perineal superficial
Cuerpo cavernoso
Cuerpo esponjoso
Fascia superficial (dartos) del pene y escroto
Fascia profunda del pene (de Buck)
Prepucio
Glande del pene y orificio externo de la uretra
Fascia vesical
Fondo de saco rectovesical
Recto
Vesícula seminal
Próstata y cápsula
Fascia rectoprostática (de Denonvilliers)
Músculo esfínter de la uretra
Glándula bulbouretral (de Cowper)
Cuerpo del periné
Músculo bulboesponjoso
Fascia perineal profunda (de revestimiento o de Gallaudet)
Fascia perineal superficial (de Colles)
Fascia de Buck
Septo escrotal
Fosa navicular

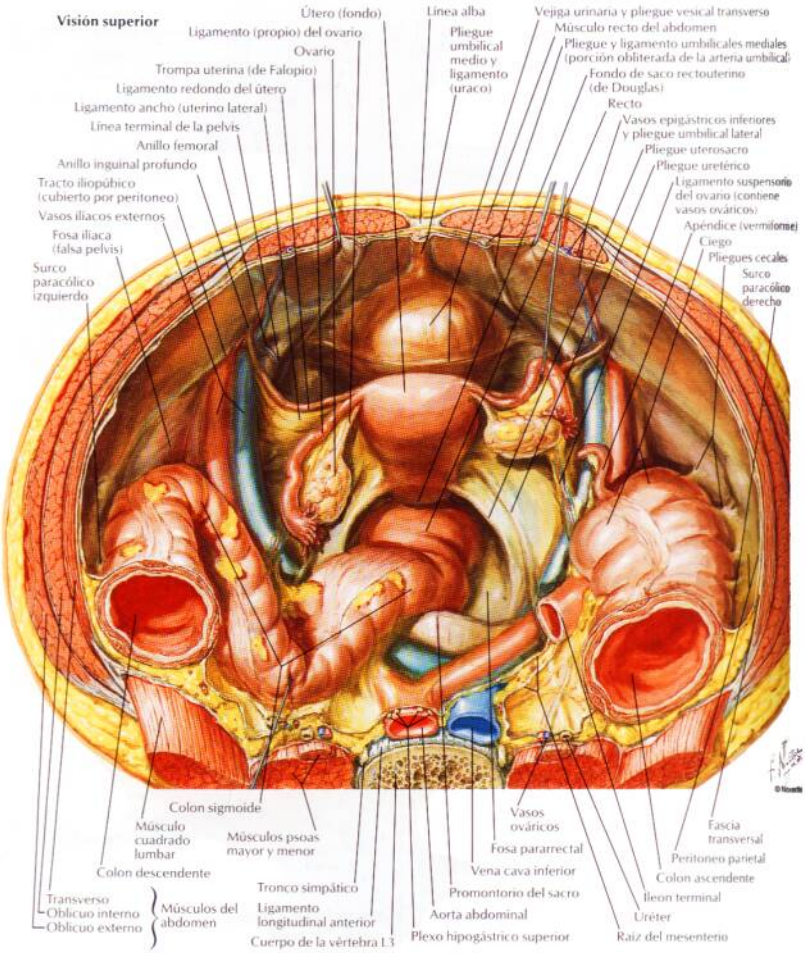
Visión superior
Útero (fondo)
Línea alba
Vejiga urinaria y pliegue vesical transverso
Ligamento (propio) del ovario
Pliegue umbilical medio y ligamento (uraco)
Músculo recto del abdomen
Ovario
Pliegue y ligamento umbilicales mediales (porción obliterada de la arteria umbilical)
Trompa uterina (de Falopio)
Fondo de saco rectouterino (de Douglas)
Ligamento redondo del útero
Recto
Ligamento ancho (uterino lateral)
Vasos epigástricos inferiores y pliegue umbilical lateral
Línea terminal de la pelvis
Pliegue uterosacro
Anillo femoral
Pliegue uretérico
Anillo inguinal profundo
Ligamento suspensorio del ovario (contiene vasos ováricos)
Tracto iliopúbico (cubierto por peritoneo)
Apéndice (vermiforme)
Vasos ilíacos externos
Ciego
Fosa ilíaca (falsa pelvis)
Pliegues cecales
Surco paracólico izquierdo
Surco paracólico derecho
Colon sigmoide
Músculo cuadrado lumbar
Músculos psoas mayor y menor
Vasos ováricos
Fosa pararrectal
Fascia transversal
Peritoneo parietal
Colon descendente
Vena cava inferior
Colon ascendente
Tronco simpático
Promontorio del sacro
Ileon terminal
Transverso
Oblicuo interno
Oblicuo externo
Músculos del abdomen
Ligamento longitudinal anterior
Aorta abdominal
Uréter
Cuerpo de la vértebra L3
Plexo hipogástrico superior
Raíz del mesenterio

Visión superior

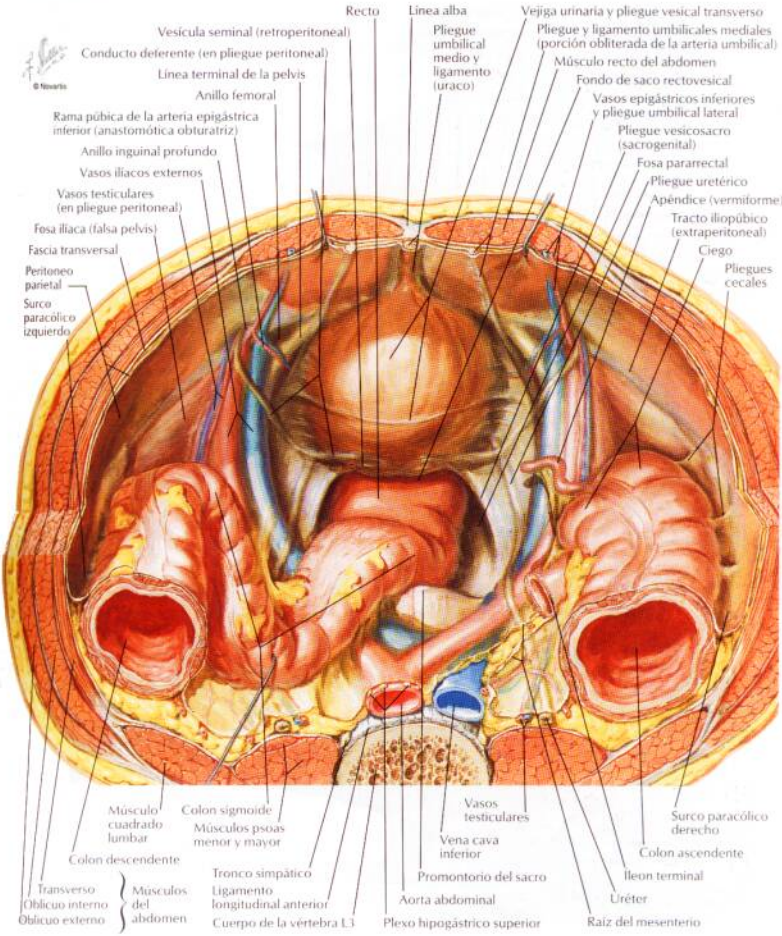

Mujer: visión superior (se han extirpado el peritoneo y el tejido areolar laxo)

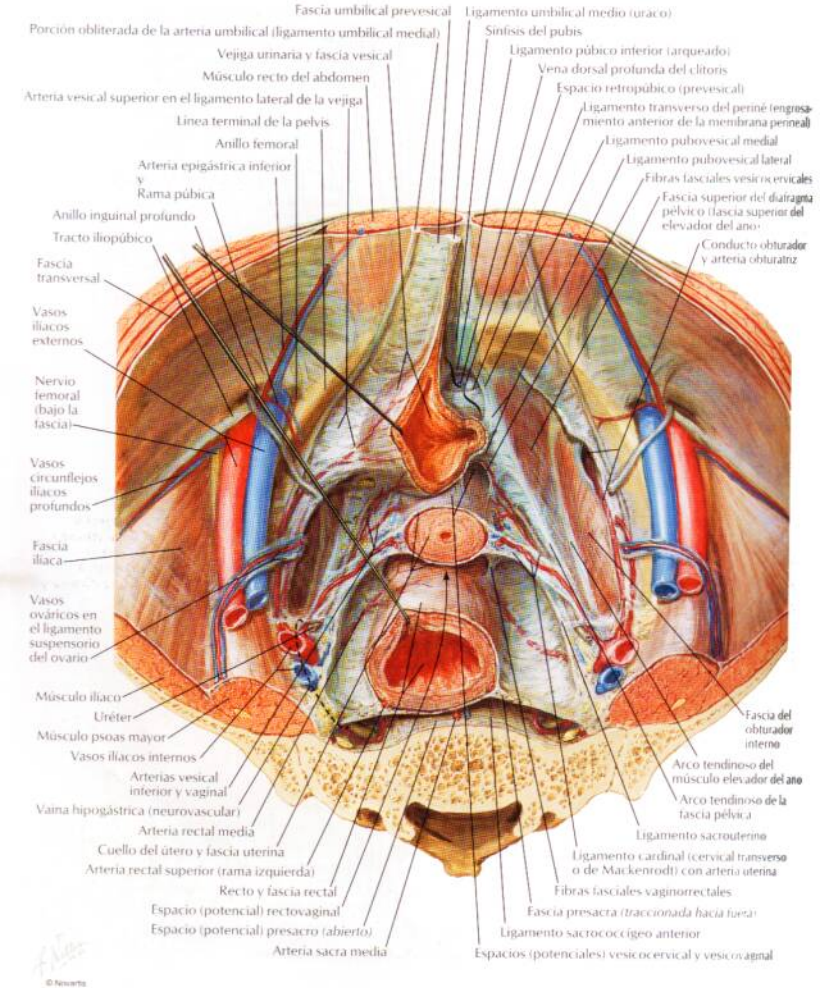

© Novartis

Mujer: sección sagital media

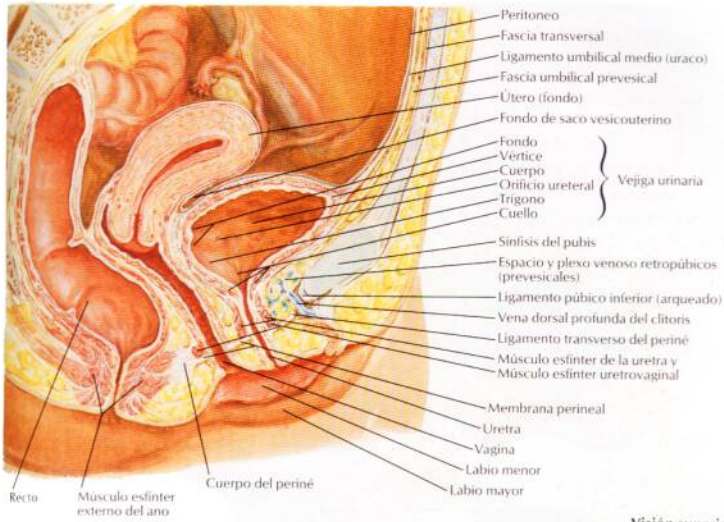

Visión superior con peritoneo y fascia vesical extirpados

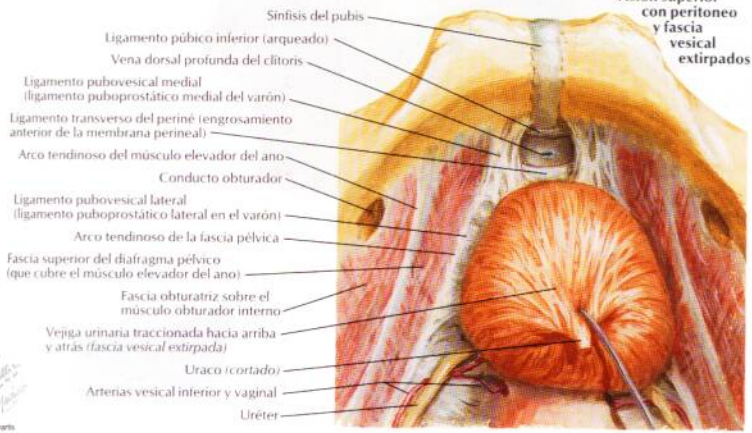

© Novartis

Vejiga urinaria: mujer y varón

VÉANSE TAMBIÉN LÁMINAS 321, 337, 338, 342, 371, 373, 374, 388

Mujer: sección frontal

Peritoneo
Cuerpo de la vejiga
Fondo de la vejiga
Cresta interuretérica
Orificio del uréter izquierdo
Trígono vesical
Cuello vesical
Fascia endopélvica paravesical y plexo venoso vesical
Fascia vesical
Arco tendinoso del músculo elevador del ano
Músculo obturador interno
Músculo elevador del ano
Úvula de la vejiga
Arco tendinoso de la fascia pélvica
Ligamento pubovesical lateral
Uretra
Músculo esfínter de la uretra
Membrana perineal
Rama inferior del pubis
Pilar del clítoris y músculo isquiocavernoso
Bulbo del vestíbulo y músculo bulboesponjoso
Fascia perineal profunda (de revestimiento o de Gallaudet)
Fascia perineal superficial (de Colles)
Terminación del ligamento redondo del útero
Vagina

Varón: sección frontal

Peritoneo
Cuerpo de la vejiga
Fondo de la vejiga
Conducto deferente
Cresta interuretérica
Orificio del uréter derecho
Trígono vesical
Cuello vesical
Fascia endopélvica paravesical y flexo venoso vesical
Arco tendinoso del músculo elevador del ano
Úvula de la vejiga
Músculo obturador interno
Músculo elevador del ano
Cápsula de la próstata
Ligamento puboprostático lateral
Próstata y uretra prostática
Colículo seminal
Arco tendinoso de la fascia pélvica
Glándulas bulbouretrales (de Cowper)
Membrana perineal y músculo esfínter de la uretra
Bulbo de la porción esponjosa de la uretra
Cuerpo esponjoso y músculo bulboesponjoso
Fascia perineal profunda (de revestimiento o de Gallaudet)
Receso anterior de la fosa isquioanal
Rama inferior del pubis
Pilar del pene y músculo isquiocavernoso
Fascia perineal superficial (de Colles)

© Novartis

Visión superior con el peritoneo intacto

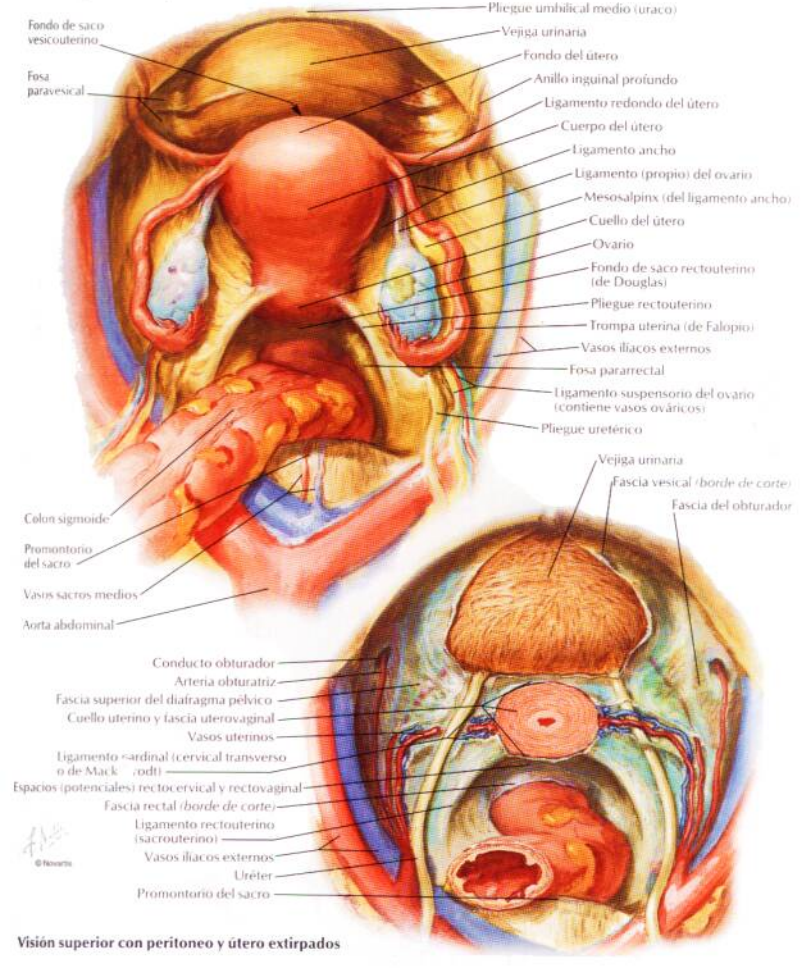

Visión superior con peritoneo y útero extirpados

© Novartis

Útero, vagina y estructuras de soporte

VÉANSE TAMBIÉN LÁMINAS 371, 373, 375, 377, 383, 385, 386

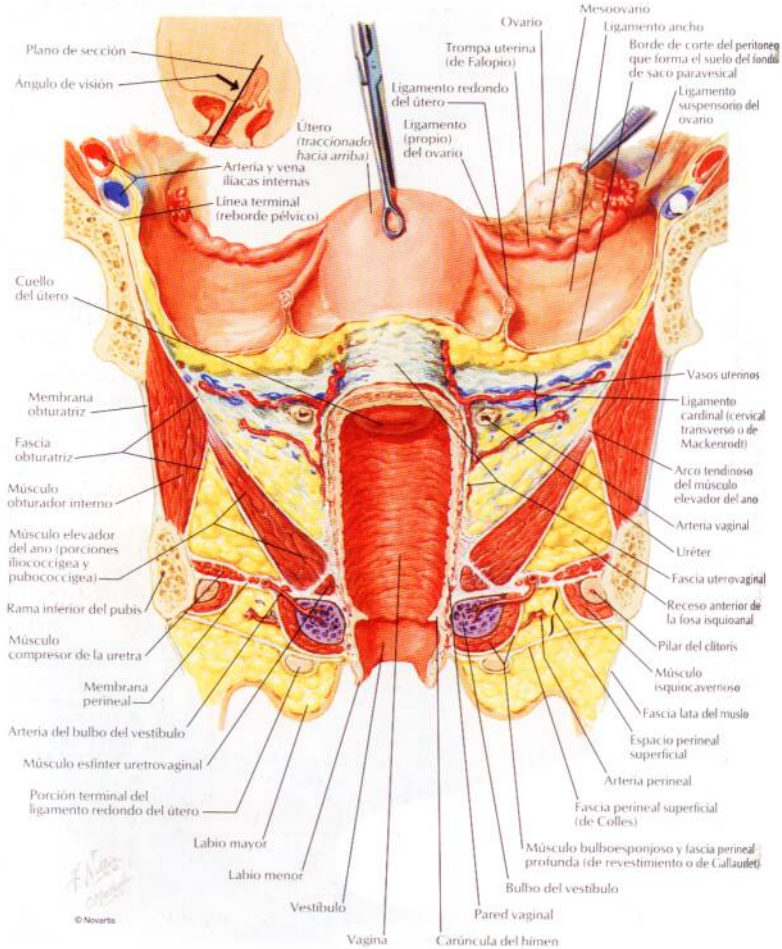

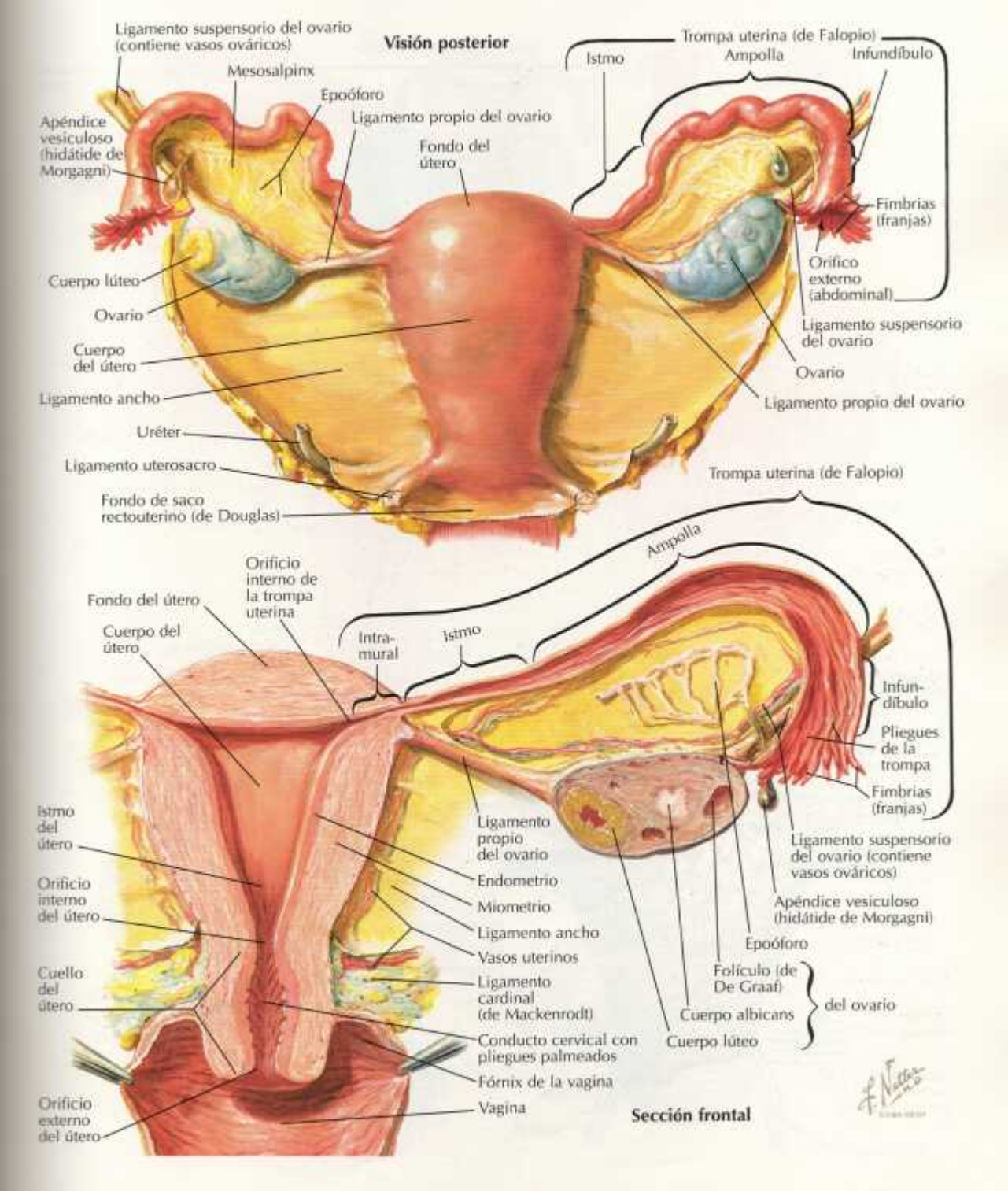
Visión posterior
Ligamento suspensorio del ovario (contiene vasos ováricos)
Mesosalpinx
Epoóforo
Ligamento propio del ovario
Apéndice vesiculoso (hidátide de Morgagni)
Fondo del útero
Trompa uterina (de Falopio)
Istmo
Ampolla
Infundíbulo
Fimbrias (franjas)
Orificio externo (abdominal)
Ligamento suspensorio del ovario
Ovario
Ligamento propio del ovario
Cuerpo lúteo
Ovario
Cuerpo del útero
Ligamento ancho
Uréter
Ligamento uterosacro
Fondo de saco rectouterino (de Douglas)
Trompa uterina (de Falopio)
Ampolla
Orificio interno de la trompa uterina
Fondo del útero
Cuerpo del útero
Intramural
Istmo
Infundíbulo
Pliegues de la trompa
Fimbrias (franjas)
Ligamento suspensorio del ovario (contiene vasos ováricos)
Apéndice vesiculoso (hidátide de Morgagni)
Epoóforo
Folículo (de De Graaf)
Cuerpo albicans
Cuerpo lúteo
del ovario
Ligamento propio del ovario
Endometrio
Miometrio
Ligamento ancho
Vasos uterinos
Ligamento cardinal (de Mackenrodt)
Conducto cervical con pliegues palmeados
Fórnix de la vagina
Vagina
Istmo del útero
Orificio interno del útero
Cuello del útero
Orificio externo del útero
Sección frontal

Útero: cambios con la edad y patrón muscular

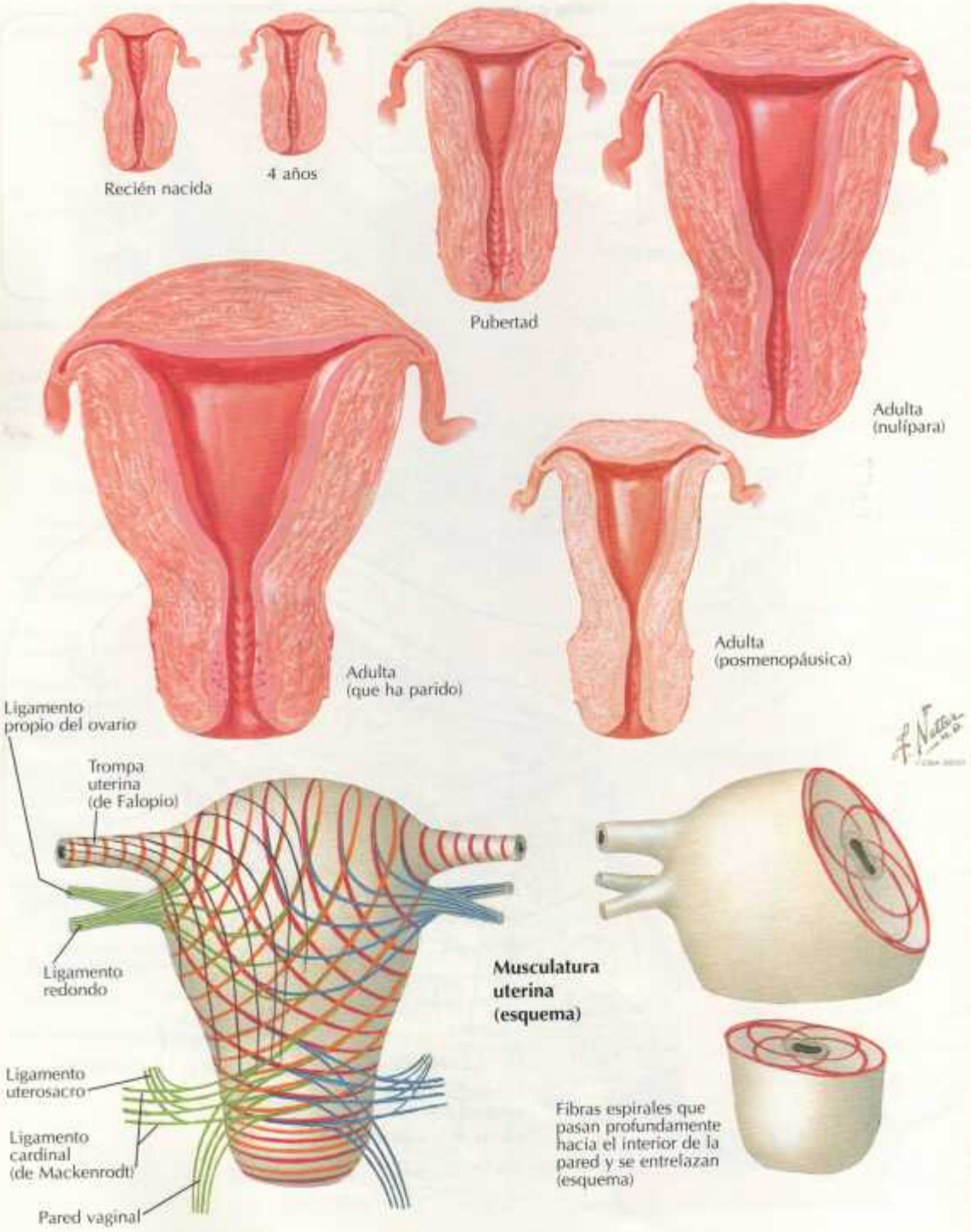

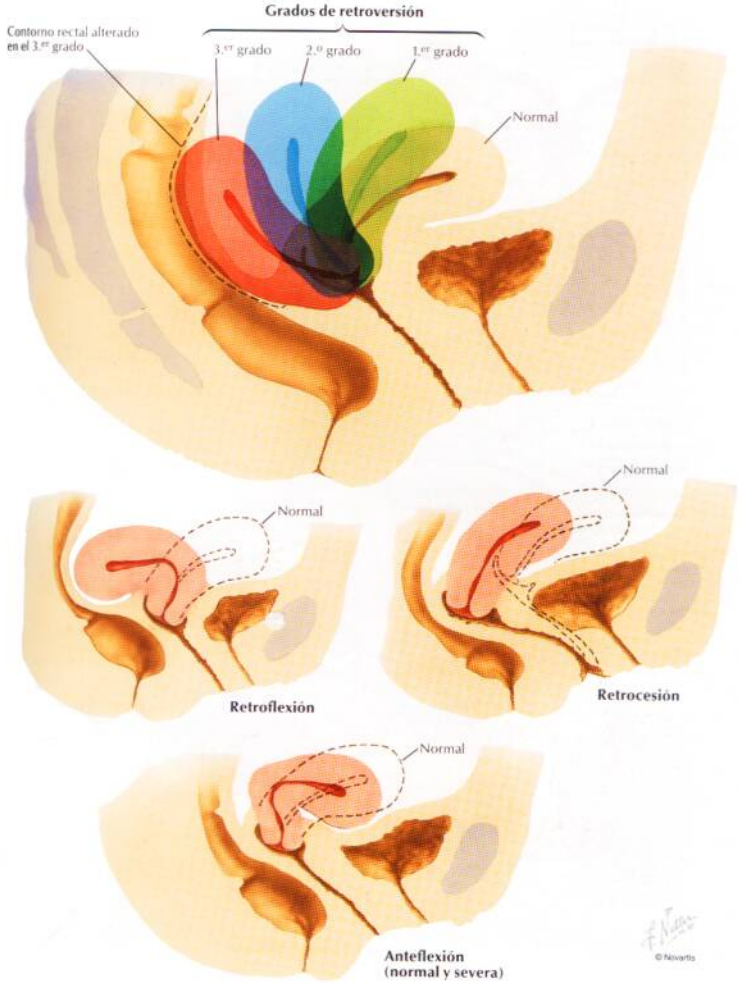
Grados de retroversión
Contorno rectal alterado en el 3.er grado
3.er grado
2.o grado
1.er grado
Normal
Normal
Normal
Retroflexión
Retrocesión
Normal
Anteflexión
(normal y severa)
© Novartis

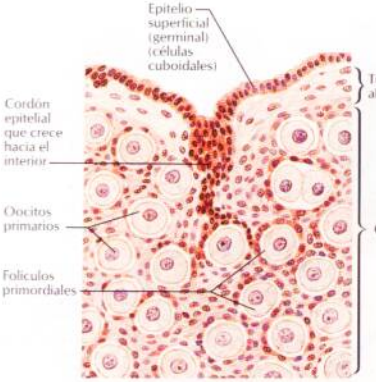

Ovario de una lactante

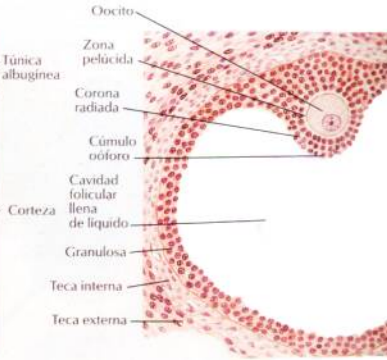

Folículo en maduración

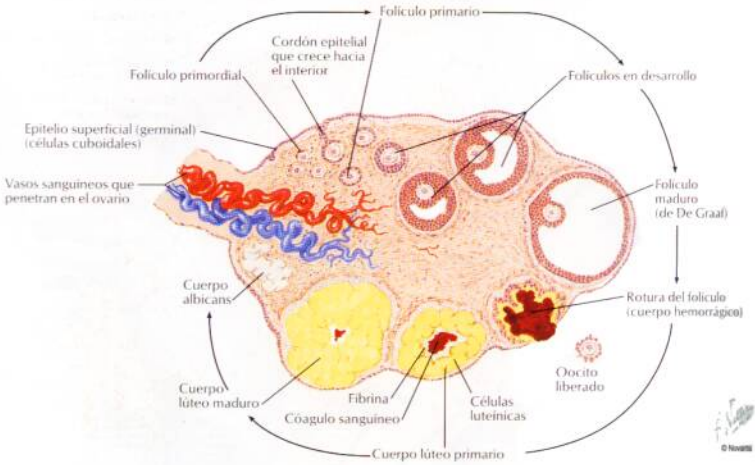

Estadios del oocito y folículo

Periné y genitales externos (vulva)

VÉANSE TAMBIÉN LÁMINAS 375, 377, 378, 384

Monte del pubis
Comisura anterior de los labios mayores
Prepucio del clítoris
Hendidura vulvar (surco o espacio circundado por los labios mayores)
Glande del clítoris
Frenillo del clítoris
Orificio externo de la uretra
Labio menor
Labio mayor
Orificios de los conductos parauretrales (de Skene)
Vestíbulo de la vagina (hendidura o espacio circundado por los labios menores)
Orificio vaginal
Orificio de la glándula vestibular mayor (de Bartholin)
Carúncula himeneal
Fosa vestibular
Frenillo de los labios menores
Comisura posterior de los labios mayores
Rafe perineal (sobre el cuerpo del periné)
Ano

© Novartis

Himen anular

Himen septado

Himen cribiforme

Introito de una mujer que ha parido

Periné (disección superficial)

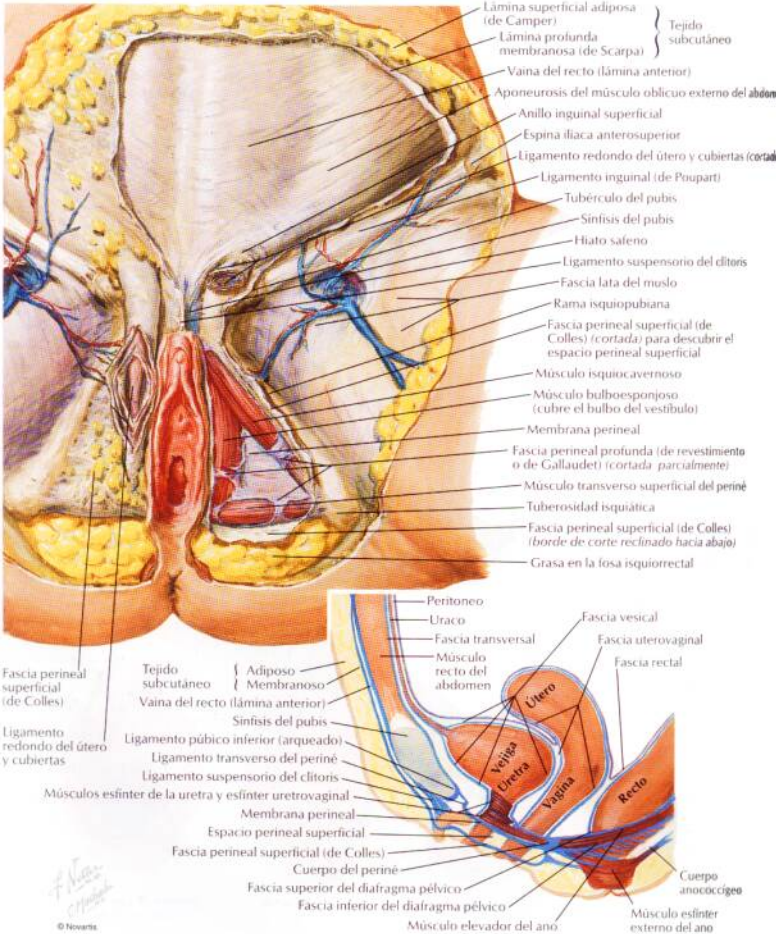

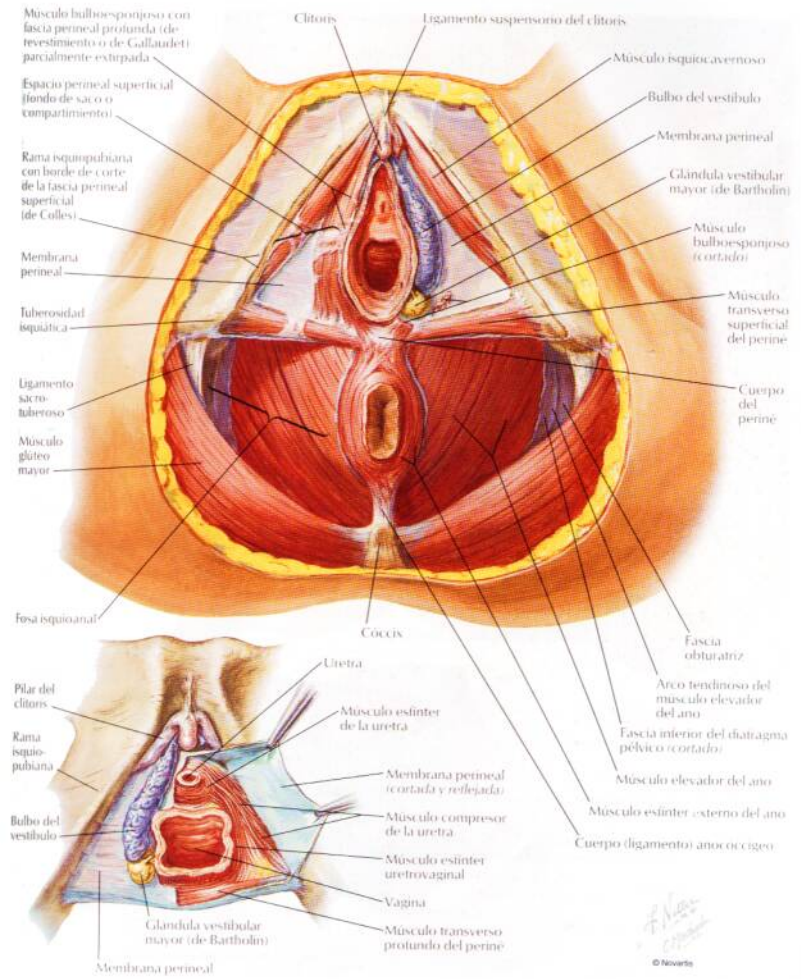
Músculo bulboesponjoso con fascia perineal profunda (de revestimiento o de Gallaudet) parcialmente extirpada
Espacio perineal superficial (fondo de saco o compartimiento)
Rama isquiopubiana con borde de corte de la fascia perineal superficial (de Colles)
Membrana perineal
Tuberosidad isquiática
Ligamento sacro-tuberoso
Músculo glúteo mayor
Fosa isquioanal
Clitoris
Ligamento suspensorio del clitoris
Músculo isquiocavernoso
Bulbo del vestíbulo
Membrana perineal
Glándula vestibular mayor (de Bartholin)
Músculo bulboesponjoso (cortado)
Músculo transverso superficial del periné
Cuerpo del periné
Cóccix
Fascia obturatriz
Arco tendinoso del músculo elevador del ano
Fascia inferior del diafragma pélvico (cortado)
Músculo elevador del ano
Músculo esfínter externo del ano
Cuerpo (ligamento) anococcígeo
Uretra
Pilar del clitoris
Rama isquio-pubiana
Bulbo del vestíbulo
Músculo esfínter de la uretra
Membrana perineal (cortada y reflejada)
Músculo compresor de la uretra
Músculo esfínter urefrovaginal
Vagina
Glándula vestibular mayor (de Bartholin)
Membrana perineal
Músculo transverso profundo del periné
© Novartis

Uretra

VÉANSE TAMBIÉN LÁMINAS 337, 342

Orificio del uréter
Trigono de la vejiga urinaria
Cuello de la vejiga urinaria
Músculo detrusor de la pared vesical
Esfínter interno de la uretra
Plexo venoso cavernoso de la uretra
Músculo elevador del ano y
Extensión fibromuscular
Uretra
Músculo esfínter de la uretra
Membrana perineal
Bulbo del vestíbulo
Músculo bulboesponjoso y fascia perineal profunda (de revestimiento o de Gallaudet)
Ligamento redondo del útero (porción terminal)
Fascia perineal superficial (de Colles)
Labio mayor
Labio menor
Lagunas y orificios de las glándulas uretrales
Orificios de los conductos parauretrales (de Skene)

Sección frontal

© Novartis

Uretra
Glándulas uretrales
Orificio externo de la uretra
Conducto parauretral (de Skene)
Orificio del conducto parauretral (de Skene)
Orificio vaginal
Vagina

Reconstrucción esquemática

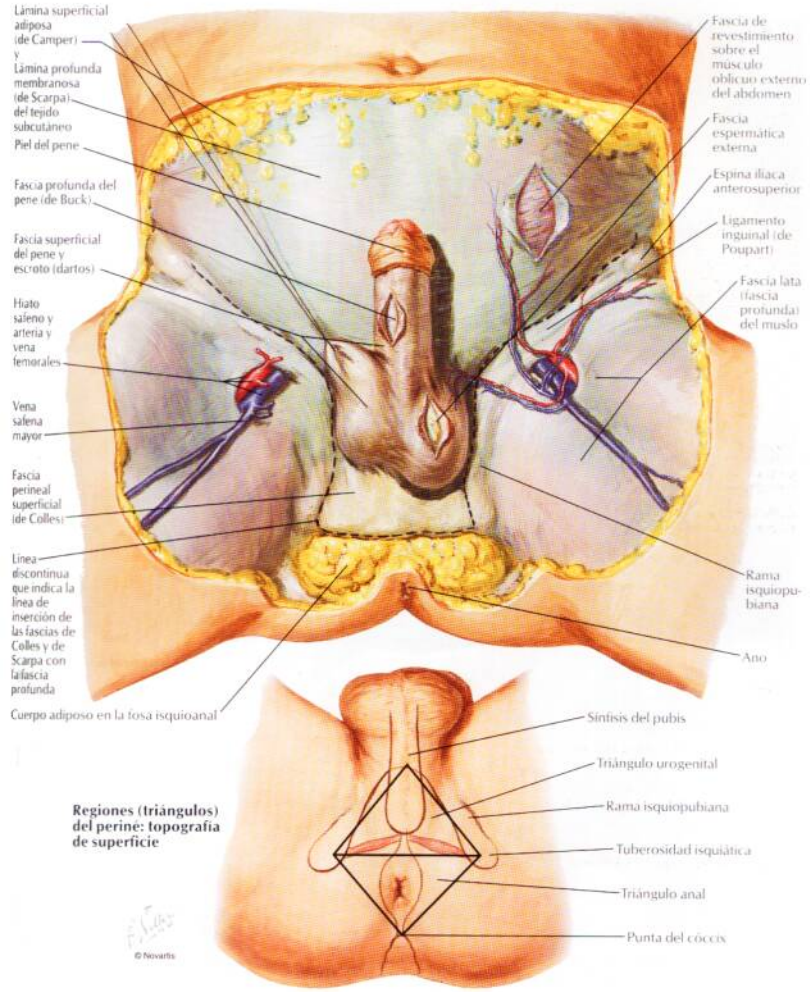

Regiones (triángulos) del periné: topografía de superficie

Periné y genitales externos (disección profunda)

VÉANSE TAMBIÉN LÁMINAS 374, 376, 379, 380, 381, 382, 387

Piel del pene
Fascia superficial del pene
Aponeurosis del músculo oblicuo externo del abdomen
Lámina profunda membranosa (de Scarpa) del tejido subcutáneo *(cortada)*
Ligamento inguinal (de Poupart)
Fascia profunda del pene (de Buck)
Anillo inguinal superficial
Fascia espermática externa que recubre el cordón espermático
Fascia lata (fascia profunda) del muslo
Músculo bulboesponjoso
Músculo isquiocavernoso que cubre el pilar del pene
Fascia perineal superficial (de Colles) *(cortada para descubrir el espacio perineal superficial)*
Membrana perineal
Fascia perineal profunda (de revestimiento o de Gallaudet) *(parcialmente cortada)* que cubre los músculos del espacio perineal superficial
Músculo transverso superficial del perine
Tuberosidad isquiática
Fascia perineal superficial (de Colles) *(borde de corte)*
Músculo elevador del ano que cubre la fosa isquioanal
Músculo esfínter externo del ano
Músculo glúteo mayor

© Novartis

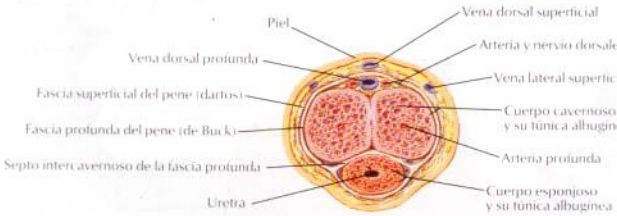

Sección a través del cuerpo del pene

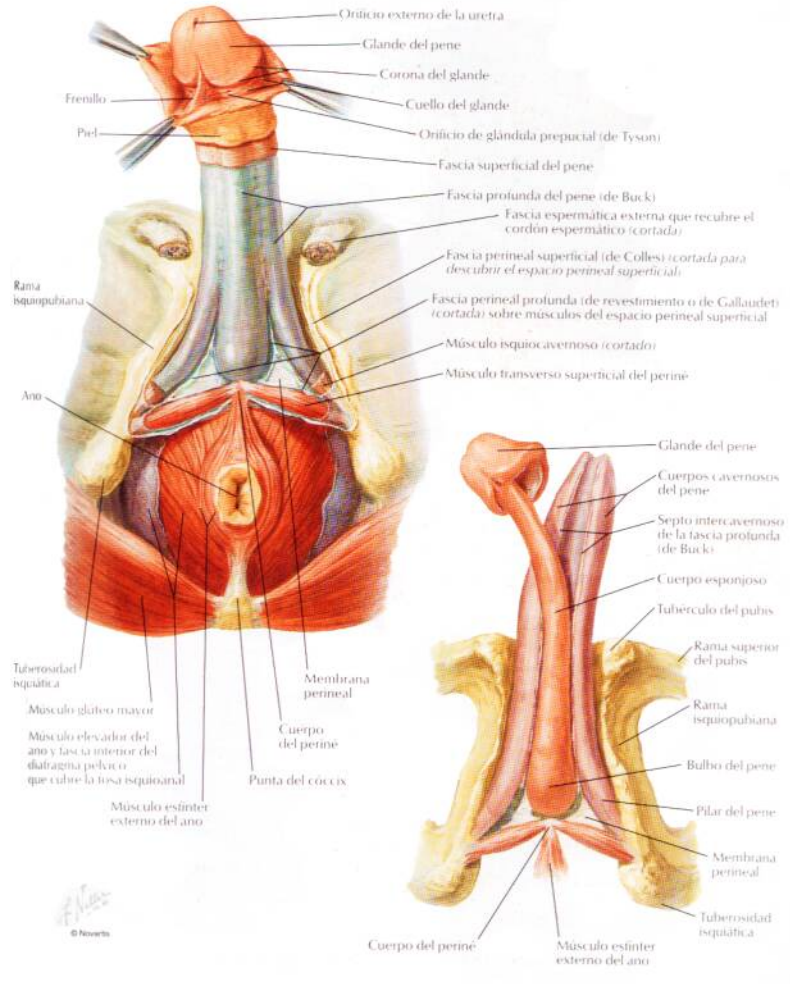
Orificio externo de la uretra
Glande del pene
Corona del glande
Frenillo
Cuello del glande
Piel
Orificio de glándula prepucial (de Tyson)
Fascia superficial del pene
Fascia profunda del pene (de Buck)
Fascia espermática externa que recubre el cordón espermático (cortada)
Fascia perineal superficial (de Colles) (cortada para descubrir el espacio perineal superficial)
Rama isquiopubiana
Fascia perineal profunda (de revestimiento o de Gallaudet) (cortada) sobre músculos del espacio perineal superficial
Músculo isquiocavernoso (cortado)
Músculo transverso superficial del perine
Ano
Tuberosidad isquiática
Músculo glúteo mayor
Músculo elevador del ano y fascia inferior del diafragma pélvico que cubre la fosa isquioanal
Músculo esfínter externo del ano
Membrana perineal
Cuerpo del perine
Punta del cóccix
Glande del pene
Cuerpos cavernosos del pene
Septo intercavernoso de la fascia profunda (de Buck)
Cuerpo esponjoso
Tubérculo del pubis
Rama superior del pubis
Rama isquiopubiana
Bulbo del pene
Pilar del pene
Membrana perineal
Tuberosidad isquiática
Cuerpo del perine
Músculo esfínter externo del ano
© Novartis

Sínfisis del pubis
Rama superior del pubis
Ligamento púbico inferior (arqueado)
Vena dorsal profunda del pene
Rama isquiopubiana
Uretra
Membrana perineal
Cuerpo del periné
Músculo esfínter externo del ano
Hueso pubis
Ligamento transverso del periné (engrosamiento anterior de la membrana perineal)
Arteria y nervio dorsales del pene
Arteria profunda del pene
Arteria uretral
Conducto de la glándula bulbouretral
Arteria del bulbo del pene
Fascia perineal profunda (de revestimiento o de Gallaudet) sobre los músculos isquiocavernoso, bulboesponjoso y transverso superficial del periné *(cortada)*
Fascia perineal superficial (de Colles) *(cortada)*
Músculo transverso superficial del periné *(cortado y reflejado)*
Tuberosidad isquiática

Visiones inferiores

© Novartis

Arteria y nervio dorsales del pene
Arteria profunda del pene
Arteria uretral
Glándula bulbouretral (de Cowper)
Arteria del bulbo del pene
Membrana perineal *(borde de corte)*
Arteria pudenda interna y nervio dorsal del pene
Arteria pudenda interna y rama perineal
Músculo esfínter de la uretra membranosa
Uretra
Músculo transverso profundo del periné

Músculo elevador del ano
Membrana perineal
Músculo transverso profundo del periné
Fascia perineal profunda (de revestimiento o de Gallaudet)
Cuerpo cavernoso (pilar del pene) y fascia profunda del pene (de Buck)
Músculo isquiocavernoso
Fascia perineal superficial (de Colles) (cierra el espacio perineal superficial)
Vejiga urinaria
Próstata
Músculo obturador interno
Rama isquiopubiana
Músculo esfínter de la uretra
Glándula bulbouretral (de Cowper)
Músculo isquiocavernoso
Bulbo del pene (cuerpo esponjoso) y fascia profunda del pene (de Buck)
Músculo bulboesponjoso

Sección frontal a través del periné y uretra: esquema

VÉANSE TAMBIÉN LÁMINAS 338, 340, 343, 374, 381

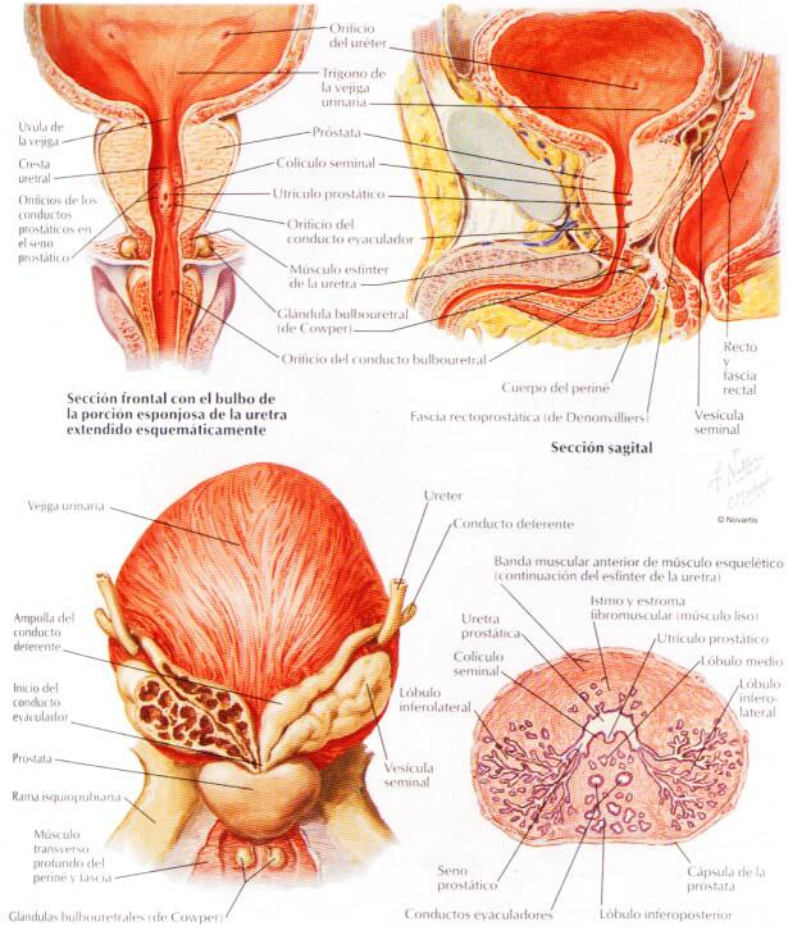

Sección frontal con el bulbo de la porción esponjosa de la uretra extendido esquemáticamente

Sección sagital

© Novartis

Visión posterior

Sección transversal a través de la próstata

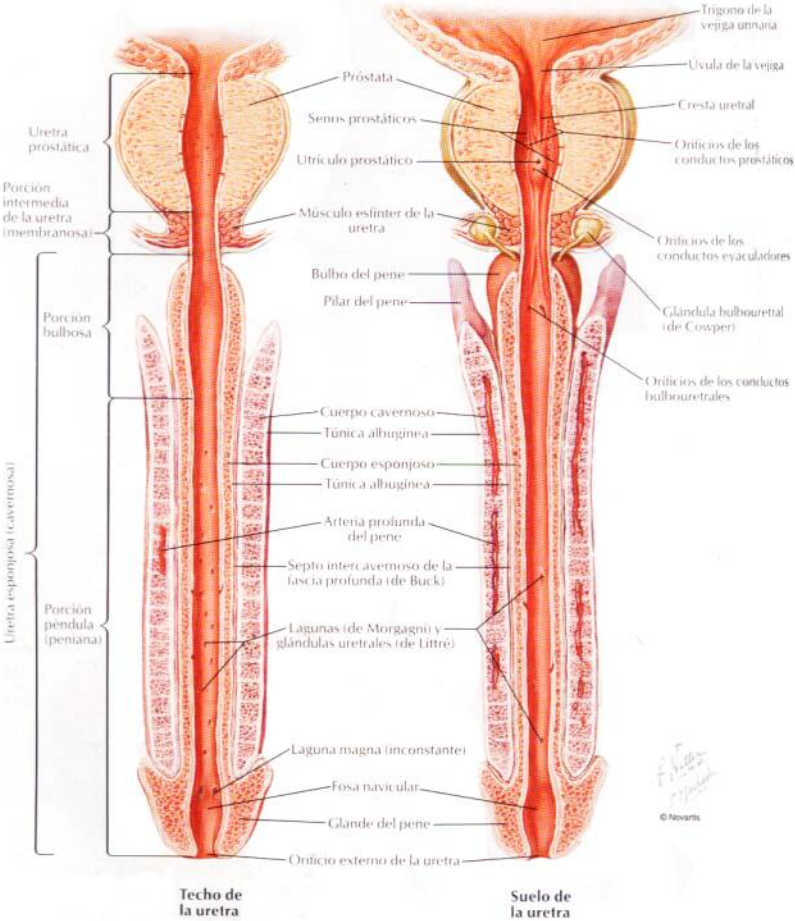
Trigono de la vejiga urinaria
Úvula de la vejiga
Próstata
Cresta uretral
Senos prostáticos
Orificios de los conductos prostáticos
Uretra prostática
Utrículo prostático
Porción intermedia de la uretra (membranosa)
Músculo esfínter de la uretra
Orificios de los conductos eyaculadores
Bulbo del pene
Pilar del pene
Glándula bulbouretral (de Cowper)
Porción bulbosa
Orificios de los conductos bulbouretrales
Cuerpo cavernoso
Túnica albuginea
Cuerpo esponjoso
Túnica albuginea
Uretra esponjosa (cavernosa)
Arteria profunda del pene
Septo intercavernoso de la fascia profunda (de Buck)
Porción pendula (peniana)
Lagunas (de Morgagni) y glándulas uretrales (de Littré)
Laguna magna (inconstante)
Fosa navicular
Glande del pene
Orificio externo de la uretra
© Novartis
Techo de la uretra
Suelo de la uretra

8 semanas
(22,5 mm vértex-cóccix)

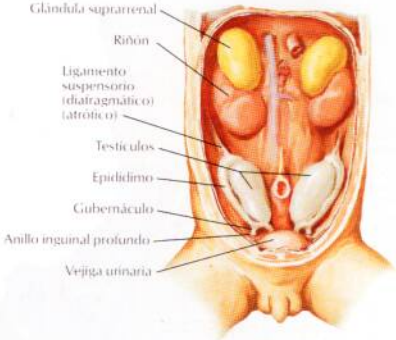

11 semanas
(43 mm vértex-cóccix)

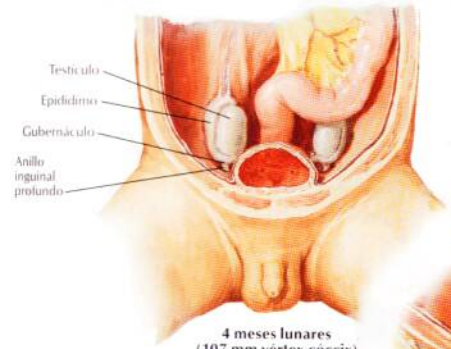

4 meses lunares
(107 mm vértex-cóccix)

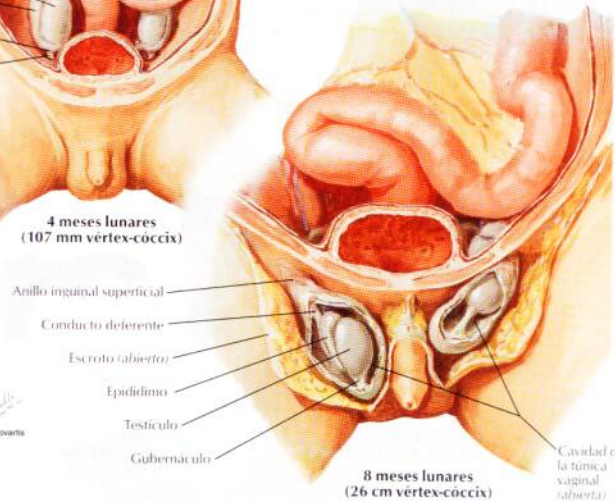

© Novartis

8 meses lunares
(26 cm vértex-cóccix)

Anillo inguinal superficial
Fascia espermática externa
Músculo y fascia cremastéricos
Septo del escroto (formado por la fascia dartos)
Fascia superficial del escroto (dartos)
Piel del escroto
Piel del pene
Fascia superficial del pene
Fascia profunda del pene (de Buck)
Arteria testicular
Conducto deferente
Arteria del conducto deferente
Ramo genital del nervio genitofemoral
Plexo (venoso) pampiniforme
Epididimo
Apéndice del epididimo
Apéndice del testículo
Testículo (cubierto por la lámina visceral de la túnica vaginal)
Lámina parietal de la túnica vaginal

Fascia superficial (dartos) del escroto
Fascia espermática externa
Músculo y fascia cremastéricos
Fascia espermática interna
Lámina parietal de la túnica vaginal
Epididimo
Testículo (cubierto por la lámina visceral de la túnica vaginal)
Piel del escroto

© Novartis

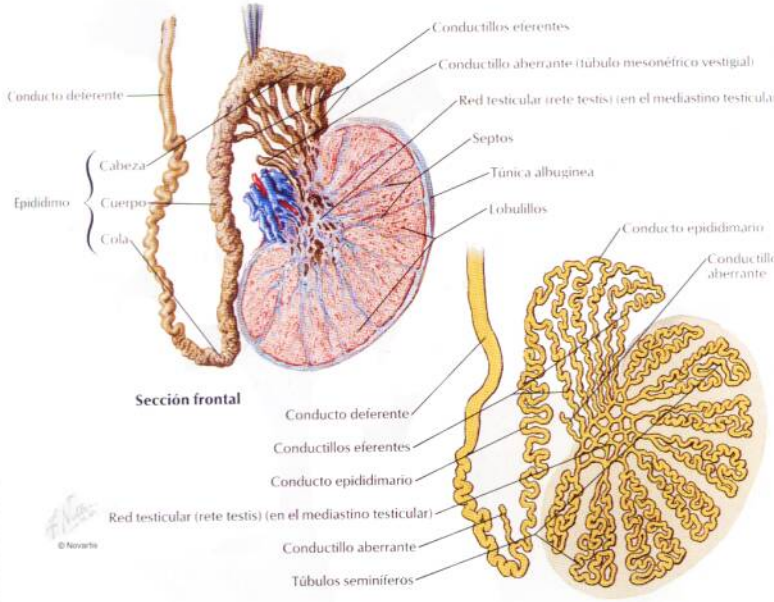

© Novartis

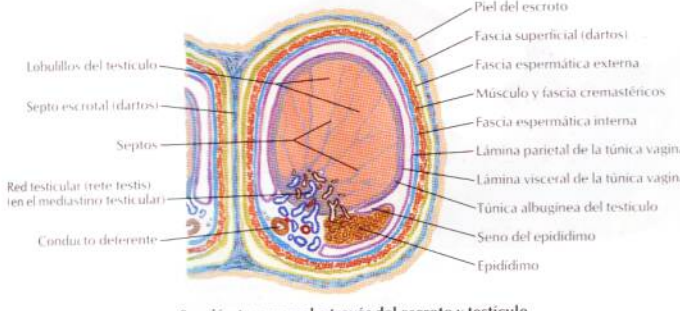

Sección transversal a través del escroto y testículo

Recto in situ: mujer y varón

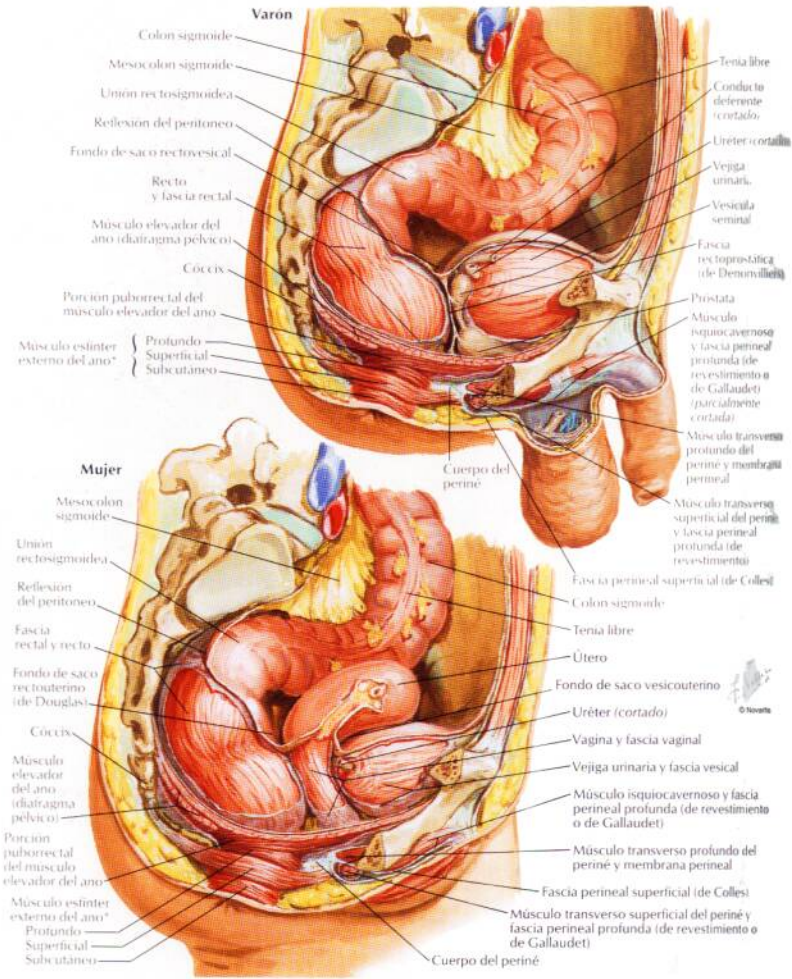

*Porciones variables y a menudo no diferenciadas

VÉANSE TAMBIÉN LÁMINAS 297, 381, 382, 383, 384

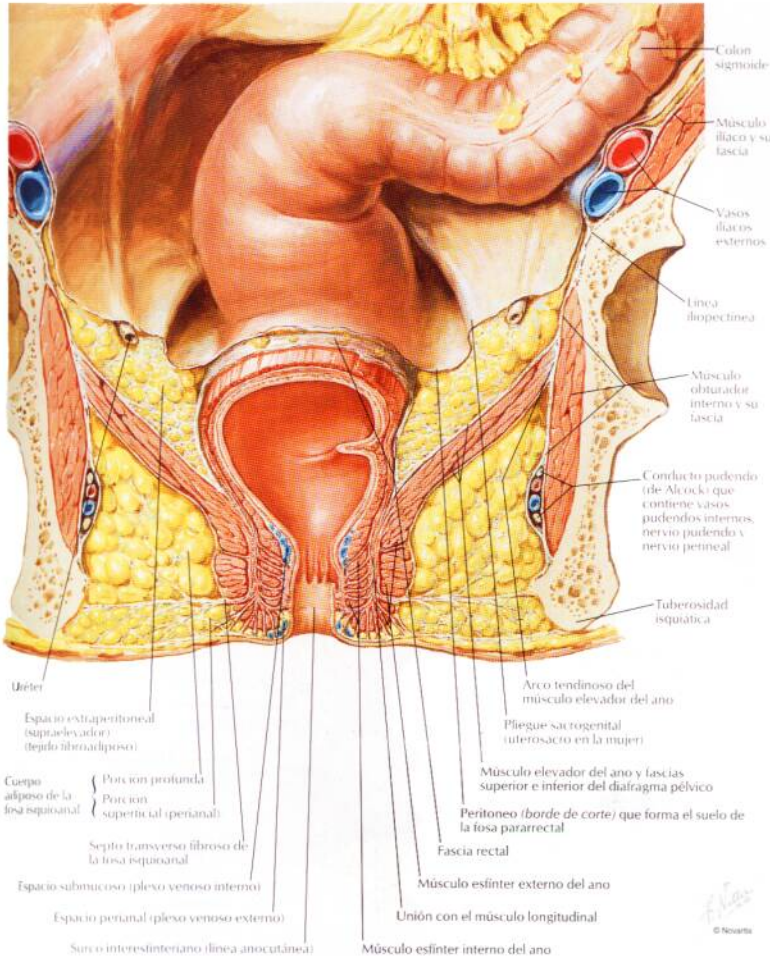

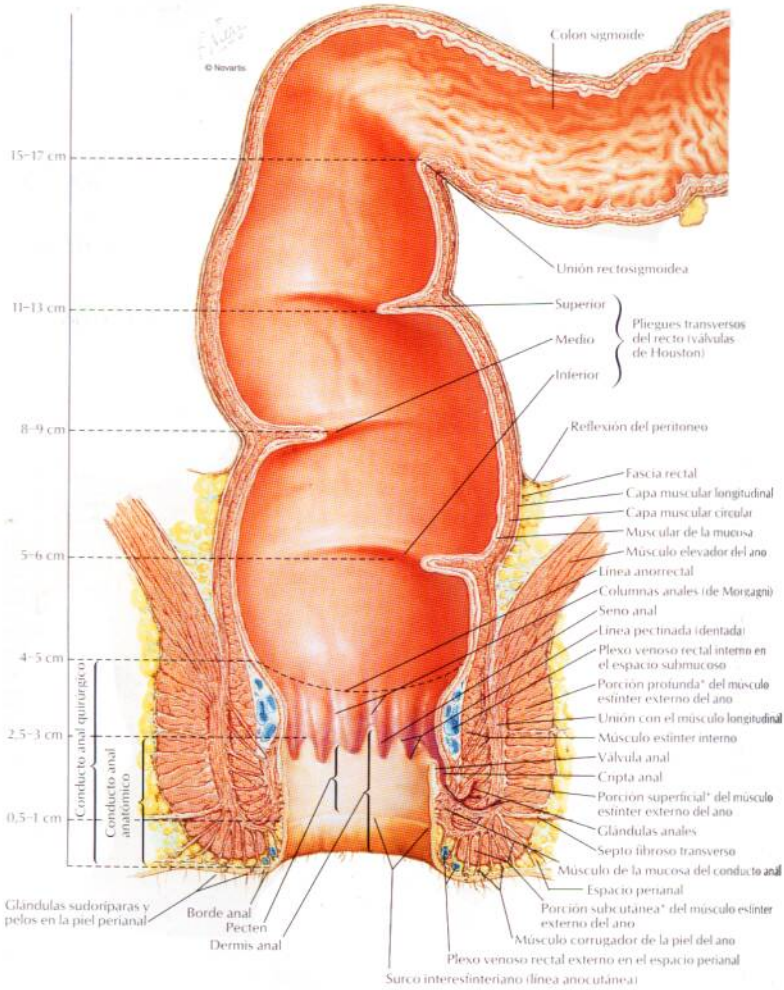

*Porciones variables y a menudo indiferenciadas

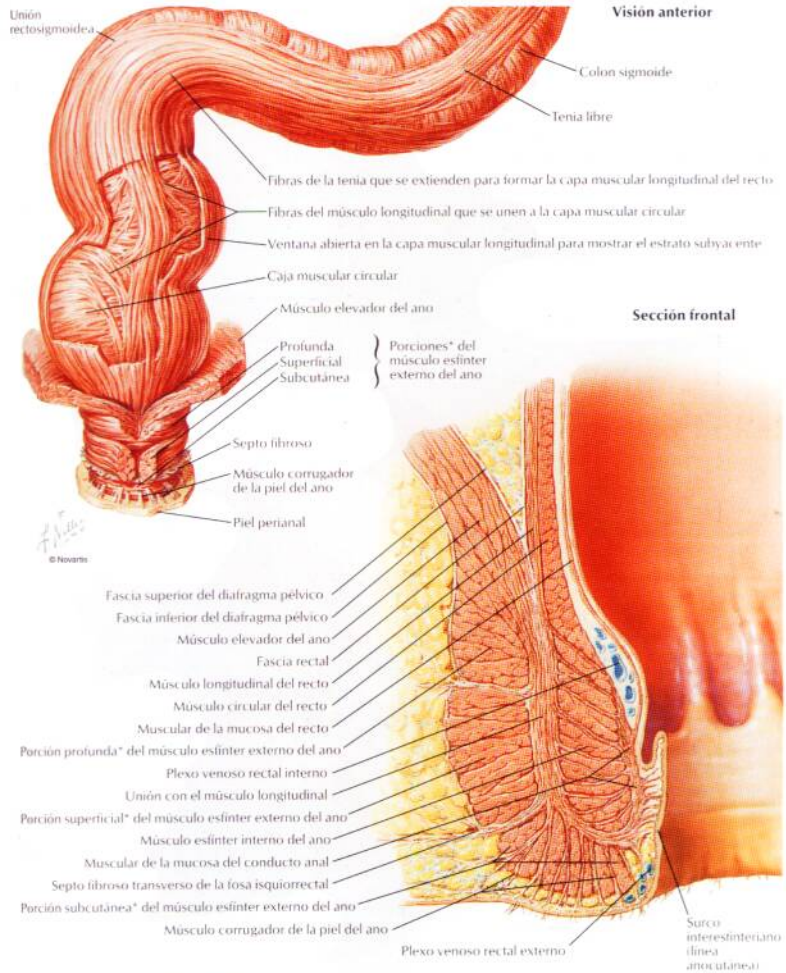

*Porciones variables y a menudo indiferenciadas

Músculo esfínter externo del ano: visiones perineales

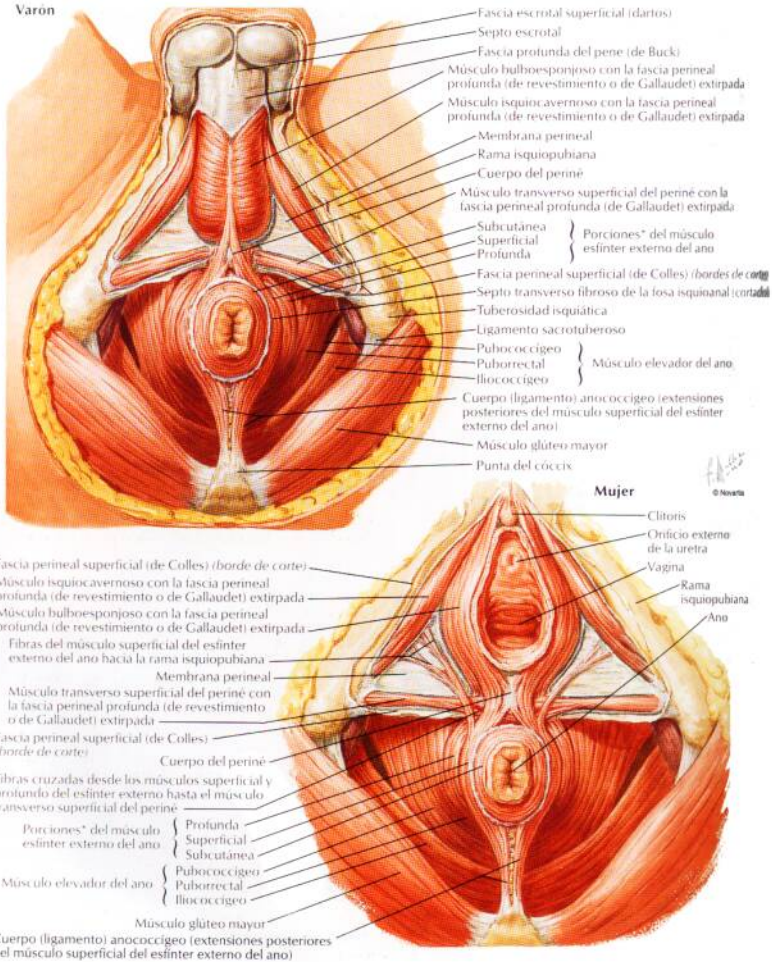

*Porciones variables y a menudo indiferenciadas

Sección sagital

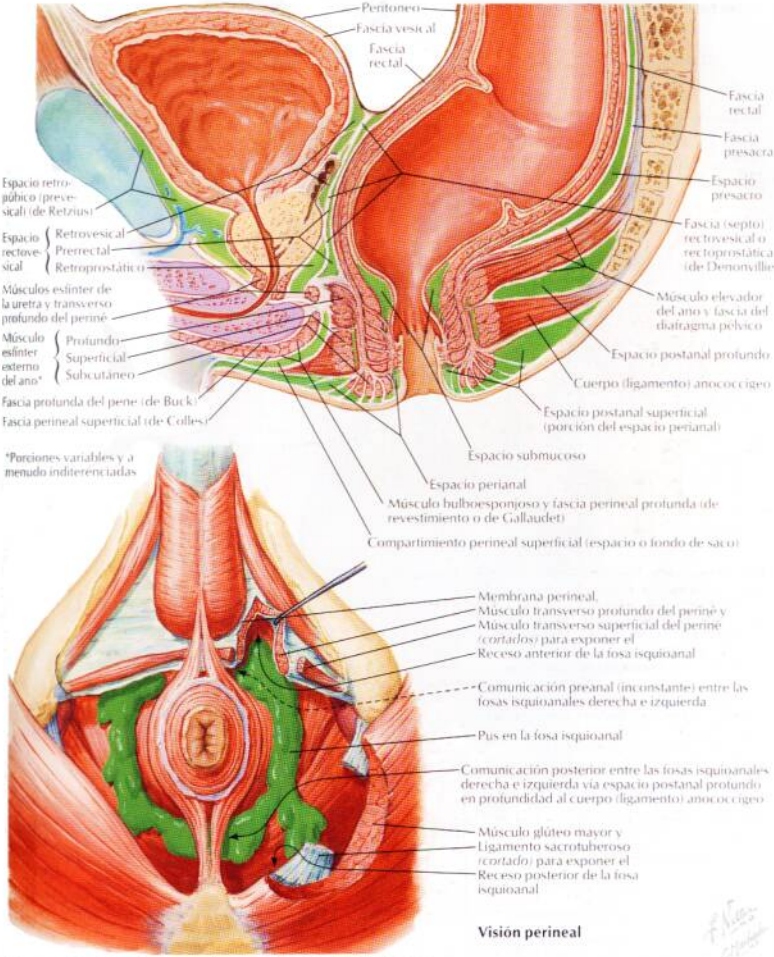

Propagación de un absceso perineal en los espacios perineales

© Novartis

Arterias del recto y conducto anal

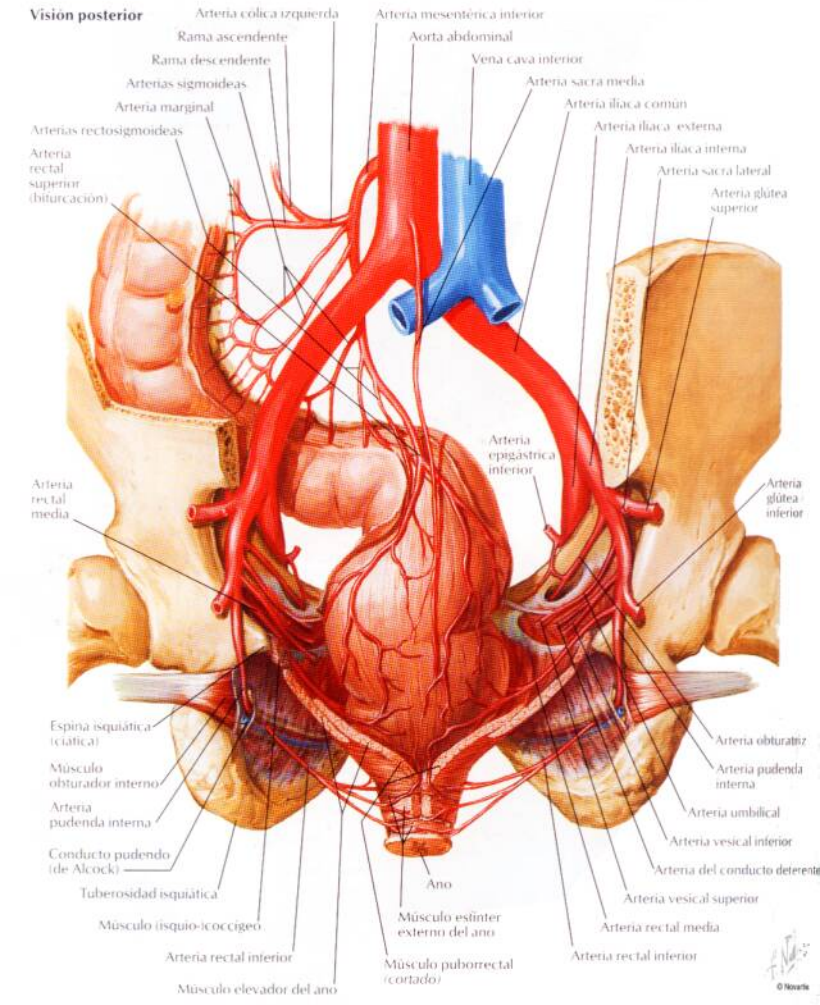

Visión anterior

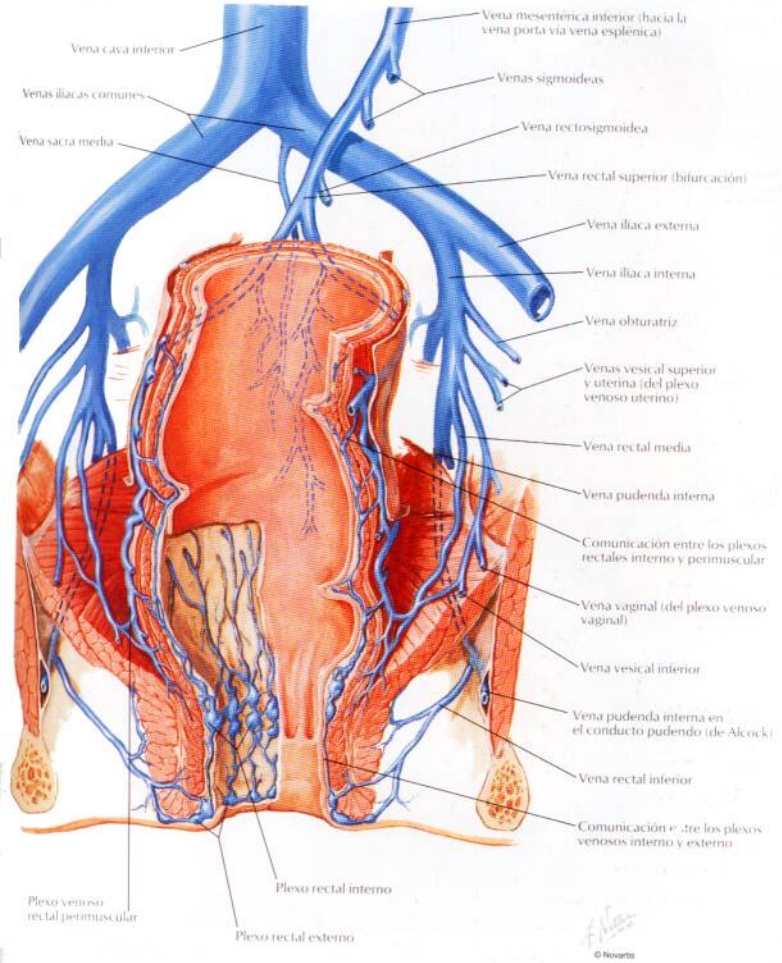

Arterias y venas de los órganos pélvicos: mujer

Visión anterior

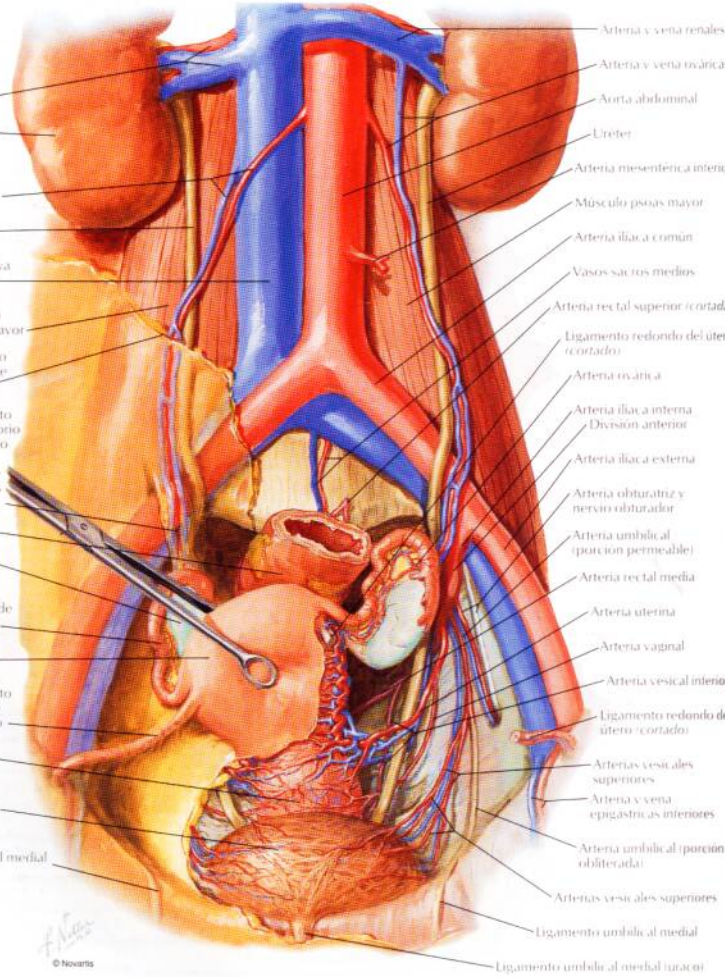

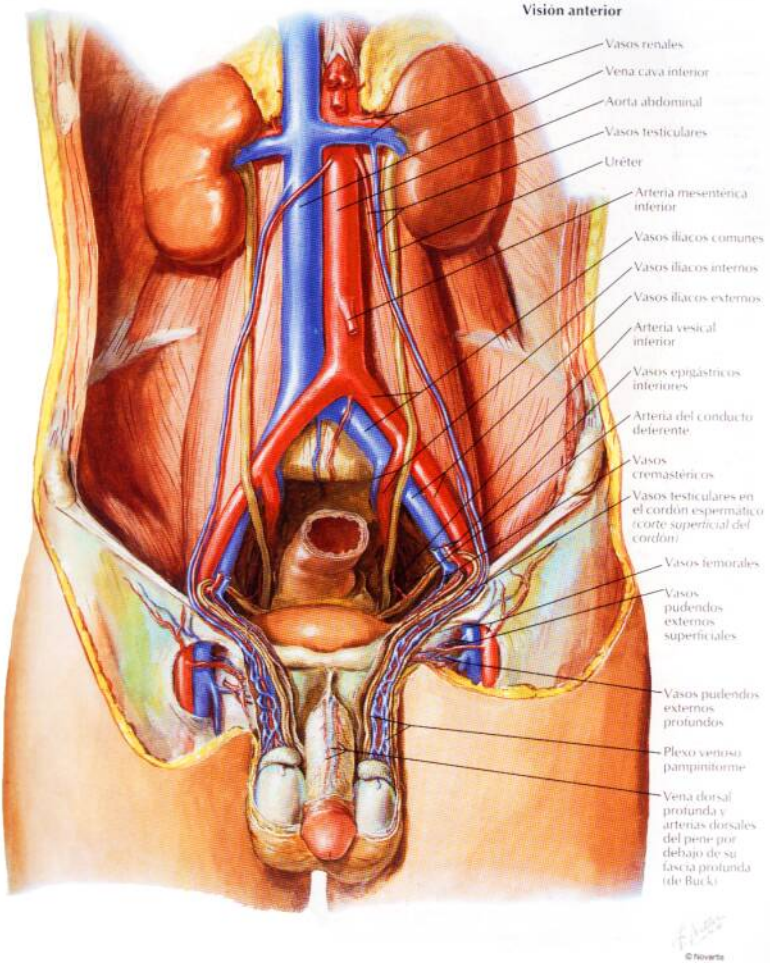
Visión anterior
Vasos renales
Vena cava inferior
Aorta abdominal
Vasos testiculares
Uréter
Arteria mesentérica inferior
Vasos ilíacos comunes
Vasos ilíacos internos
Vasos ilíacos externos
Arteria vesical inferior
Vasos epigástricos inferiores
Arteria del conducto deferente
Vasos cremastéricos
Vasos testiculares en el cordón espermático (corte superficial del cordón)
Vasos femorales
Vasos pudendos externos superficiales
Vasos pudendos externos profundos
Plexo venoso pampiniforme
Vena dorsal profunda y arterias dorsales del pene por debajo de su fascia profunda (de Buck)
© Novartis

Arterias y venas de la pelvis: mujer

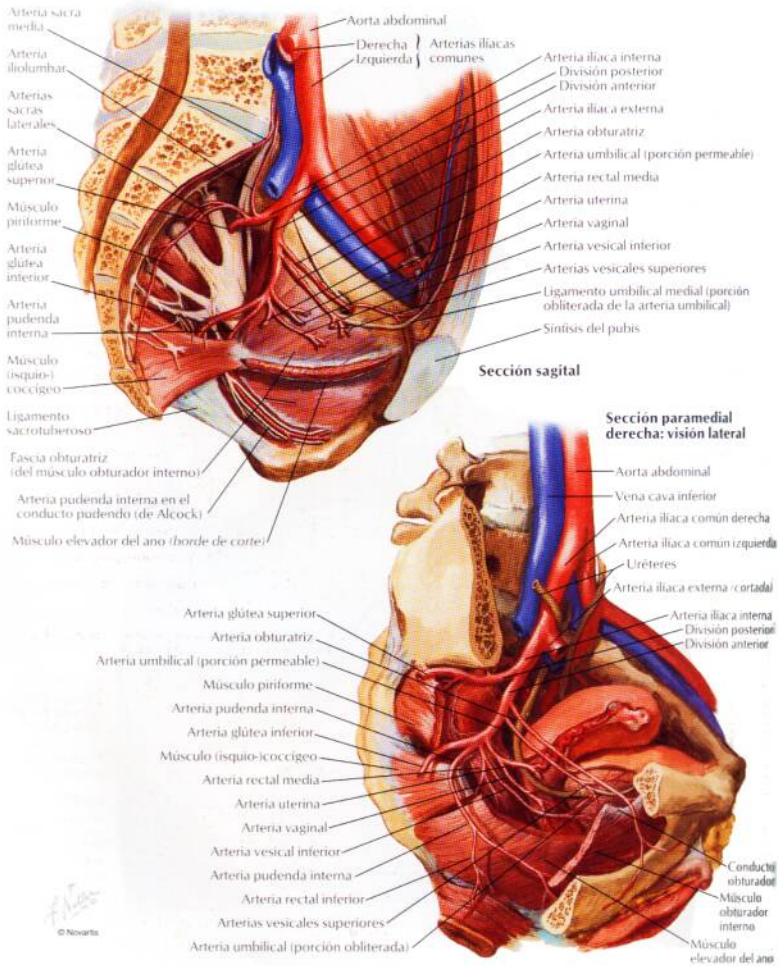

Sección paramedial izquierda: visión lateral

Vena cava inferior
Vasos obturadores derechos
Arteria umbilical derecha (porción permeable)
Arteria vesical superior
Arteria umbilical (porción obliterada)
Vasos circunflejos ilíacos profundos
Vasos epigástricos inferiores
Conducto deferente y su arteria
Ligamento umbilical medial
Ligamento umbilical medio (uraco)
Arteria umbilical (porción obliterada)
Arteria vesical superior
Vena dorsal superficial del pene
Vena dorsal profunda y arteria dorsal del pene
Fascia profunda del pene (de Buck)
Arteria testicular
Plexo (venoso) pampiniforme
Arteria del conducto deferente
Plexo venoso vesical (retropúbico)
Aorta abdominal
Vasos ilíacos comunes
Vasos sacros medios
Vasos ilíacos externos (cortados)
Vasos ilíacos internos
Arteria iliolumbar
Arteria sacra lateral
Arteria glútea superior
Arteria obturatriz
Arteria umbilical
Uréter (cortado)
Arteria glútea inferior
Arteria vesical inferior
Arteria rectal media
Arteria pudenda interna
Conducto deferente y su arteria
Ramas prostáticas de la arteria vesical inferior
Arteria rectal inferior
Plexo venoso prostático
Músculo esfínter de la uretra
Arteria perineal
Arterias escrotales posteriores
Arteria pudenda interna (arteria dorsal del pene) sobre la cara superior de la membrana perineal

© Novartis

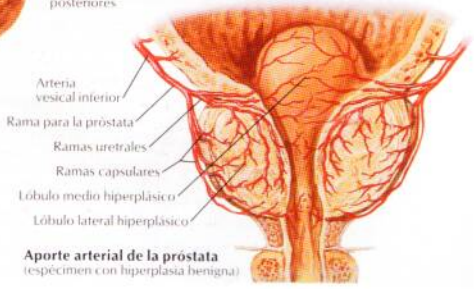

Aporte arterial de la próstata
(espécimen con hiperplasia benigna)

Arterias y venas del periné y útero

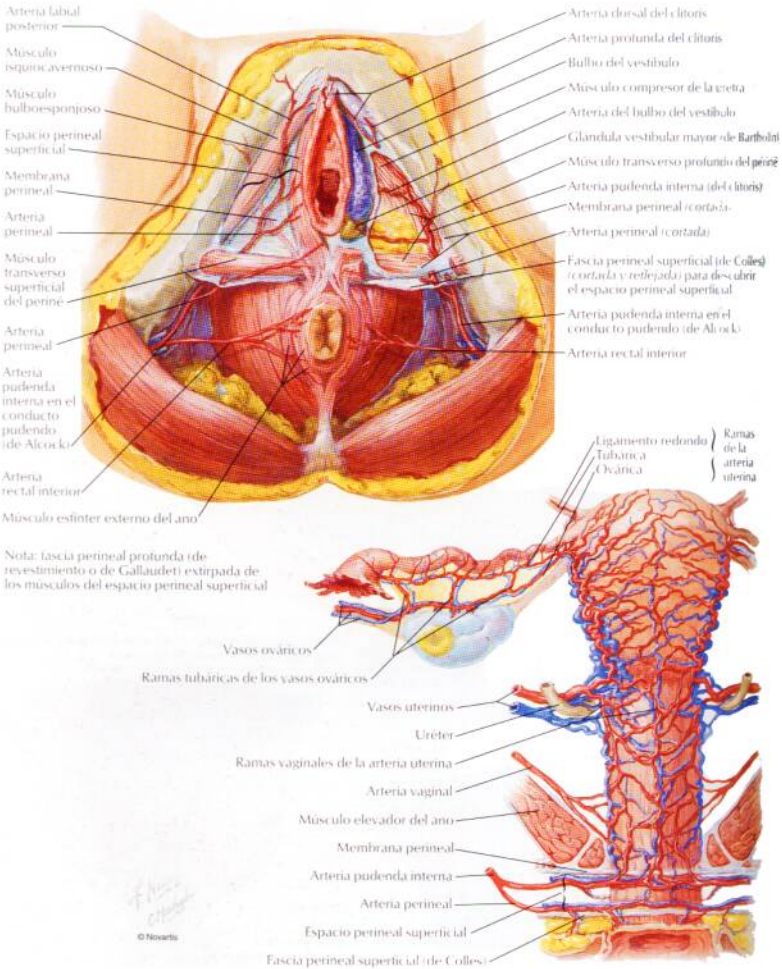

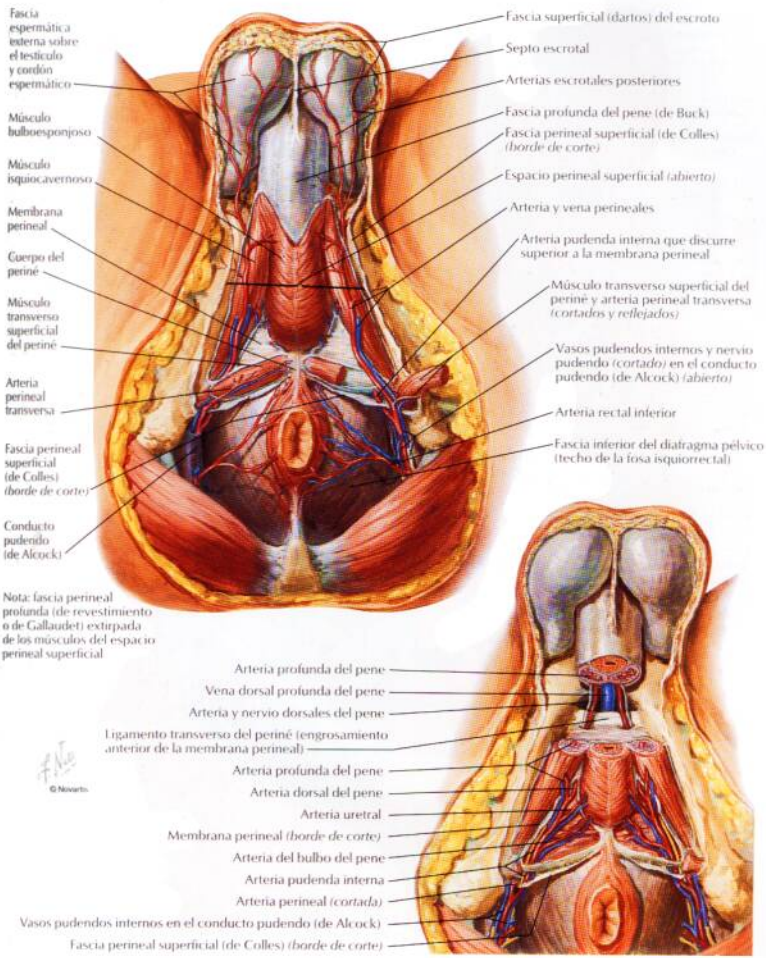
Fascia espermática externa sobre el testículo y cordón espermático
Músculo bulboesponjoso
Músculo isquiocavernoso
Membrana perineal
Cuerpo del periné
Músculo transverso superficial del periné
Arteria perineal transversa
Fascia perineal superficial (de Colles) (borde de corte)
Conducto pudendo (de Alcock)
Nota: fascia perineal profunda (de revestimiento o de Gallaudet) extirpada de los músculos del espacio perineal superficial
Fascia superficial (dartos) del escroto
Septo escrotal
Arterias escrotales posteriores
Fascia profunda del pene (de Buck)
Fascia perineal superficial (de Colles) (borde de corte)
Espacio perineal superficial (abierto)
Arteria y vena perineales
Arteria pudenda interna que discurre superior a la membrana perineal
Músculo transverso superficial del periné y arteria perineal transversa (cortados y reflejados)
Vasos pudendos internos y nervio pudendo (cortado) en el conducto pudendo (de Alcock) (abierto)
Arteria rectal inferior
Fascia inferior del diafragma pelvico (techo de la fosa isquiorrectal)
Arteria profunda del pene
Vena dorsal profunda del pene
Arteria y nervio dorsales del pene
Ligamento transverso del periné (engrosamiento anterior de la membrana perineal)
Arteria profunda del pene
Arteria dorsal del pene
Arteria uretral
Membrana perineal (borde de corte)
Arteria del bulbo del pene
Arteria pudenda interna
Arteria perineal (cortada)
Vasos pudendos internos en el conducto pudendo (de Alcock)
Fascia perineal superficial (de Colles) (borde de corte)
© Novartis

Vasos y nódulos linfáticos de la pelvis y genitales: mujer

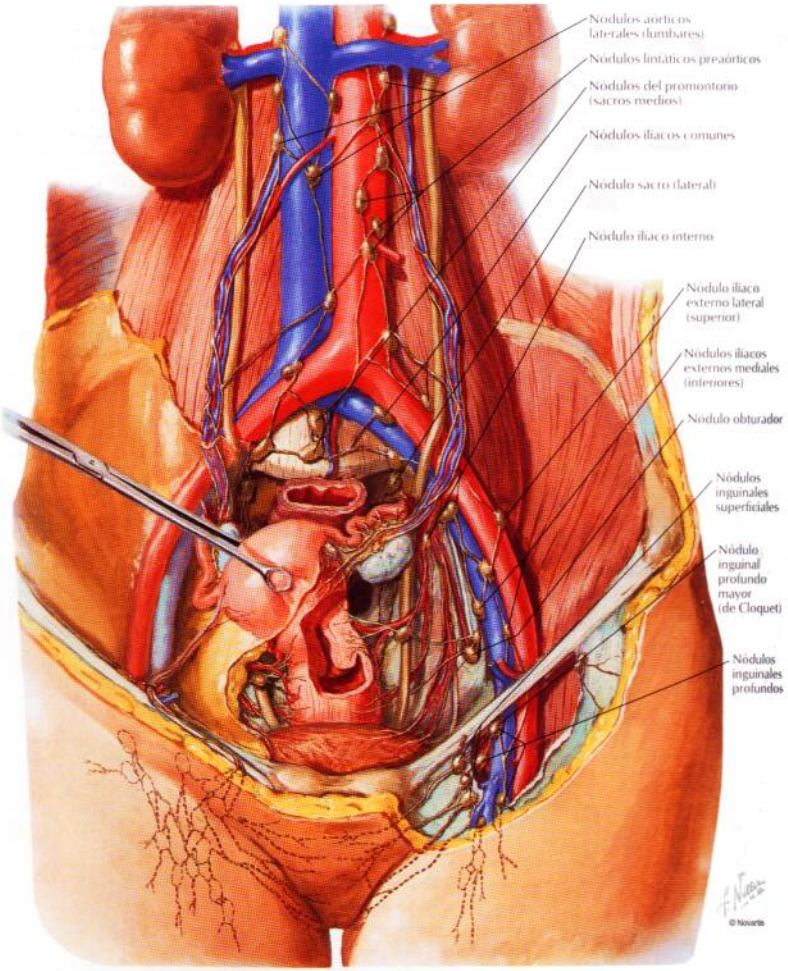

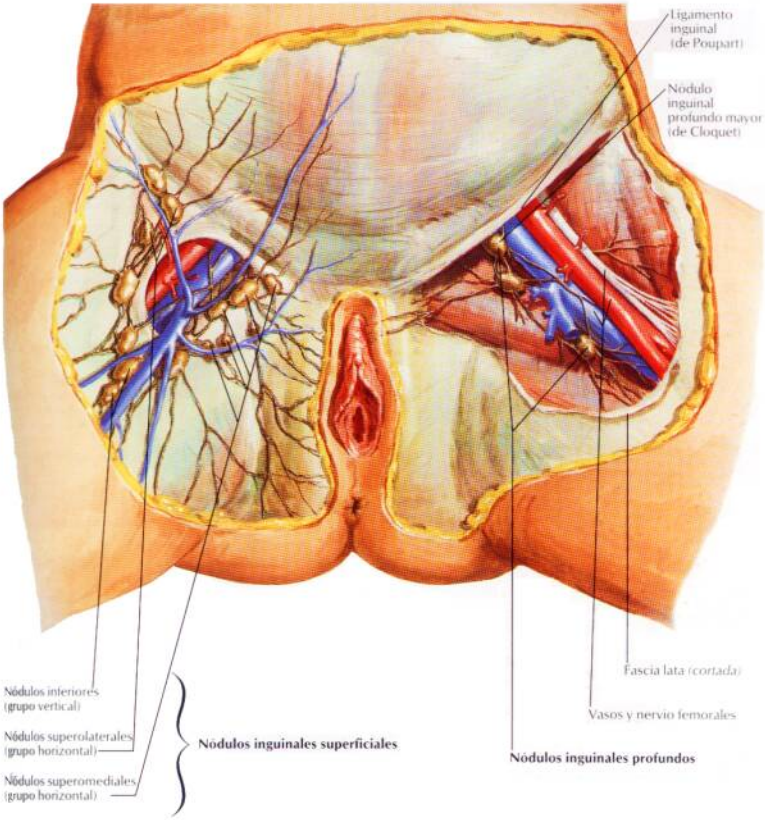
Ligamento inguinal (de Poupart)
Nódulo inguinal profundo mayor (de Cloquet)
Fascia lata (cortada)
Vasos y nervio femorales
Nódulos inferiores (grupo vertical)
Nódulos superolaterales (grupo horizontal)
Nódulos superomediales (grupo horizontal)
Nódulos inguinales superficiales
Nódulos inguinales profundos

© Novartis

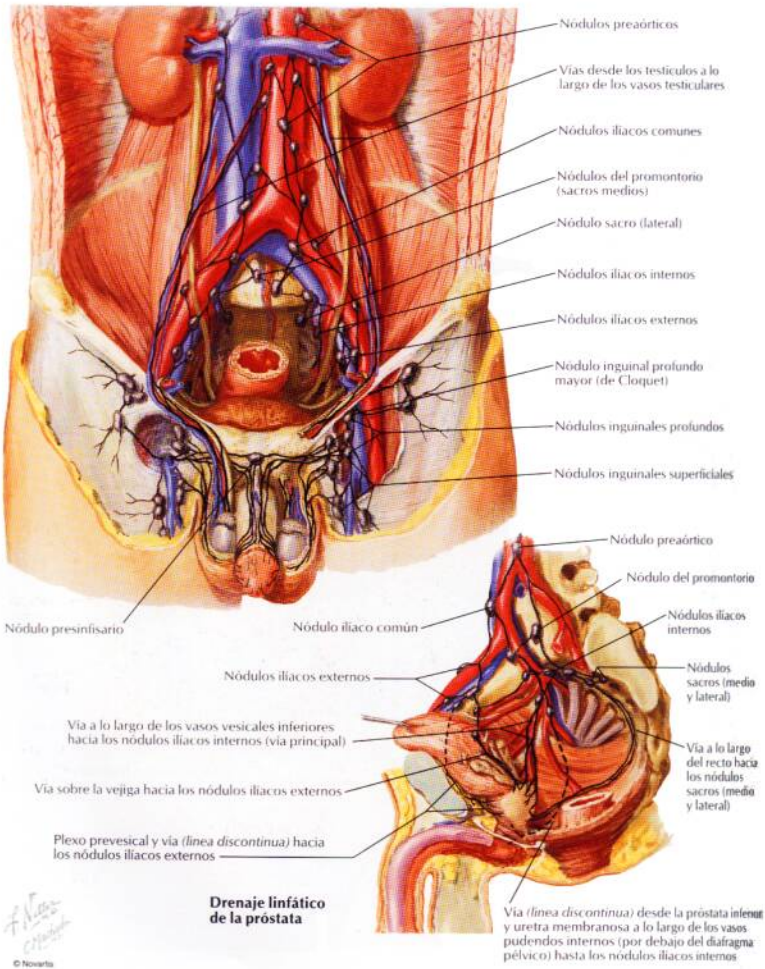

Drenaje linfático de la próstata

© Novartis

Nervios de los genitales externos: varón

VÉANSE TAMBIÉN LÁMINAS 152, 300

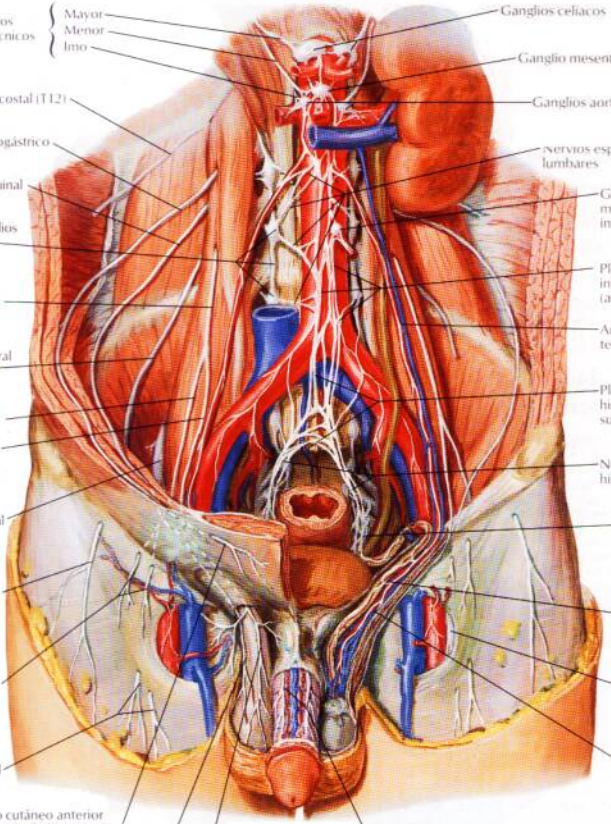

© Novartis

Nervios de las vísceras pélvicas: varón

VÉANSE TAMBIÉN LÁMINAS 152, 300

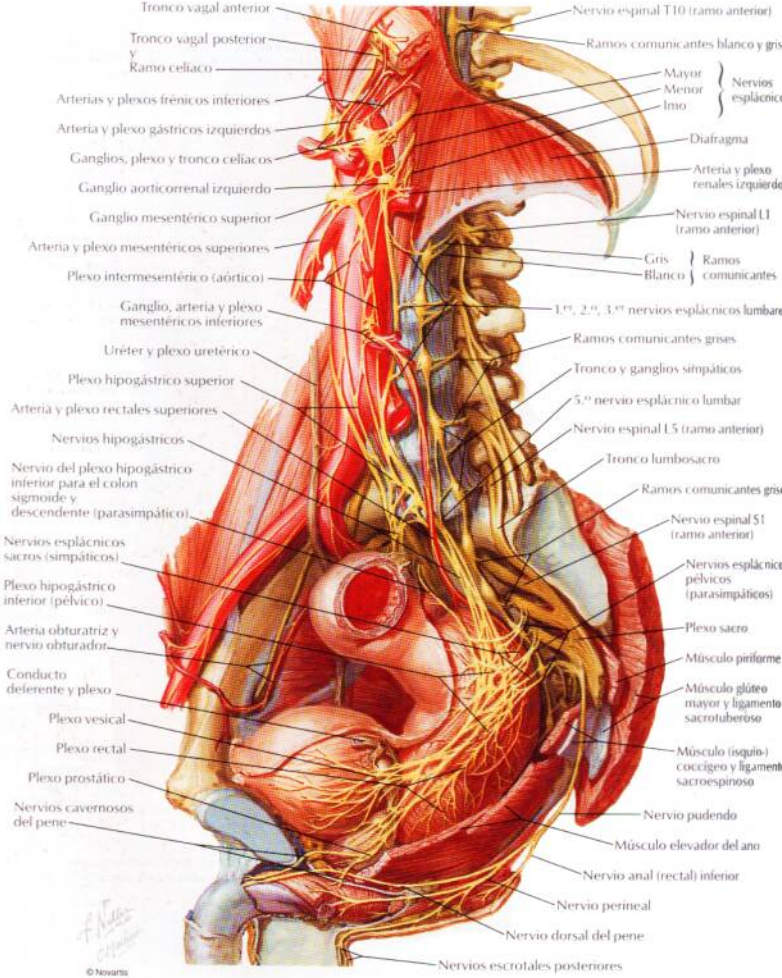

© Novartis

Nervios del periné: varón

VÉASE TAMBIÉN LÁMINA 387

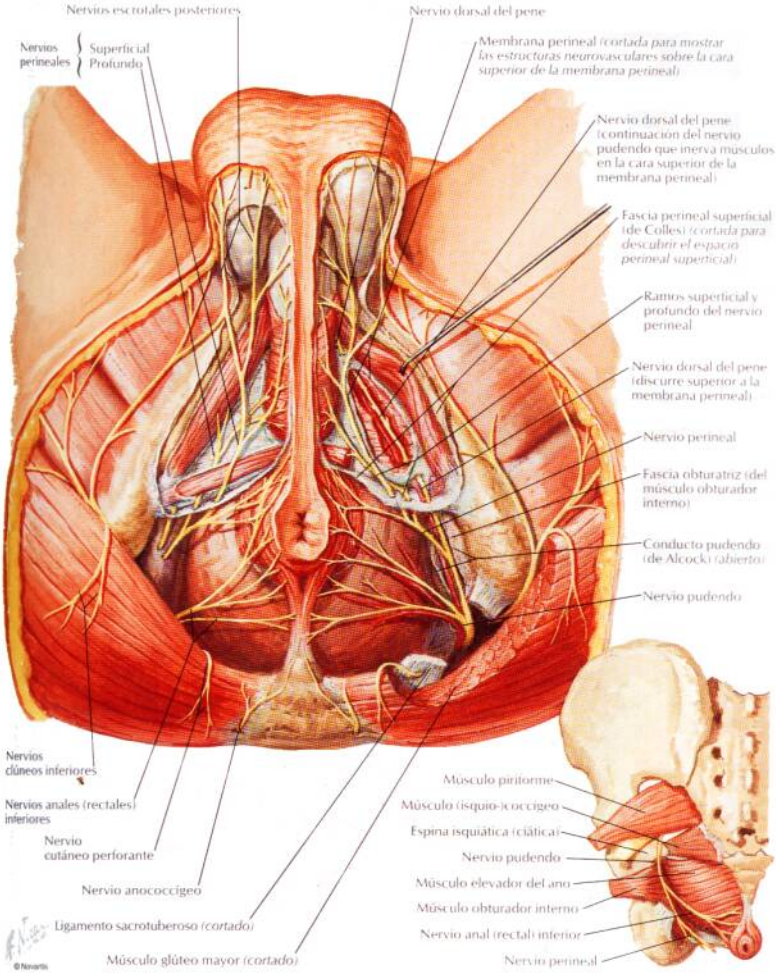

Nervios de las vísceras pélvicas: mujer

VÉANSE TAMBIÉN LÁMINAS 152, 300

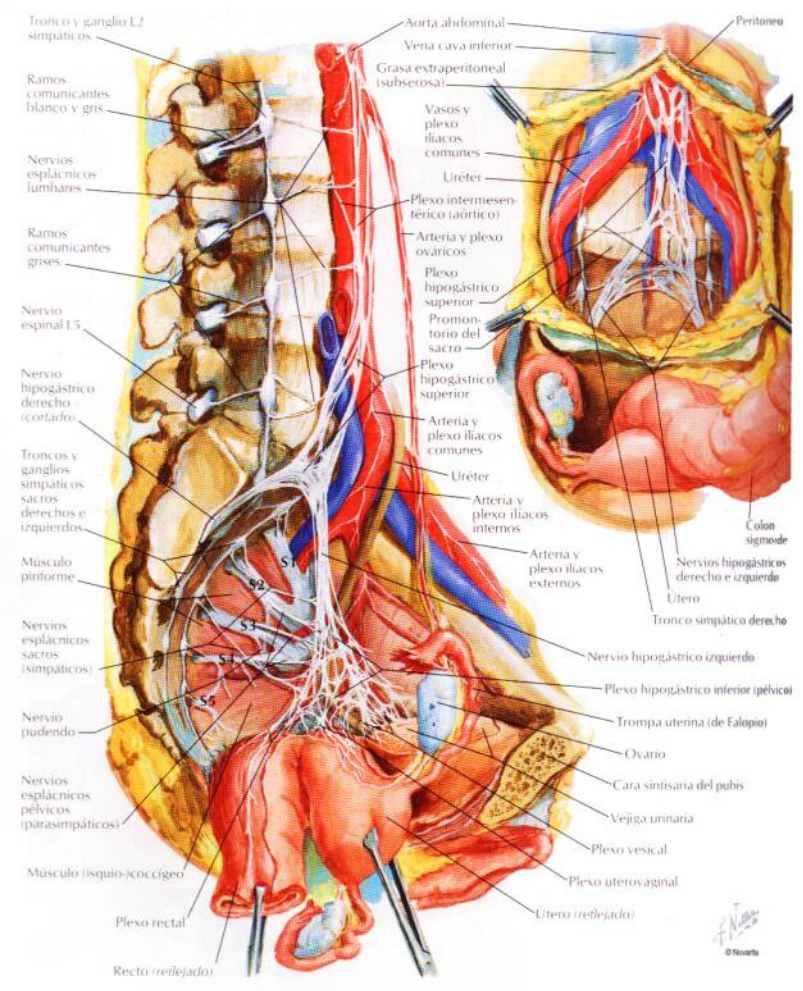

VÉASE TAMBIÉN LÁMINA 386

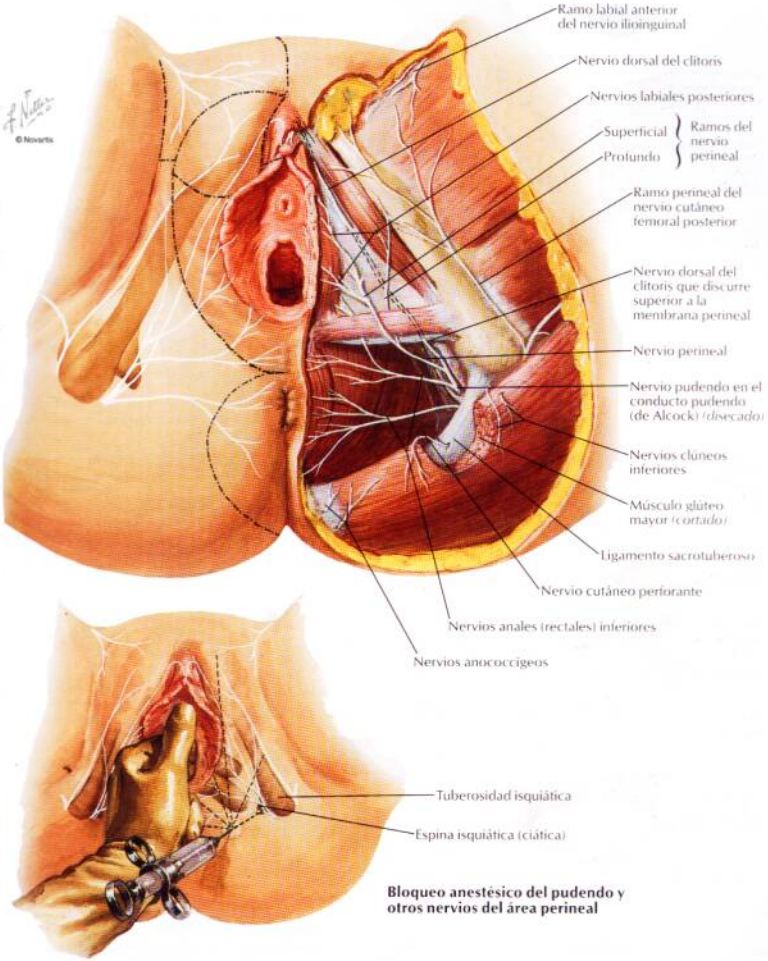

Bloqueo anestésico del pudendo y otros nervios del área perineal

Vías nerviosas en el parto

VÉASE TAMBIÉN LÁMINA 152

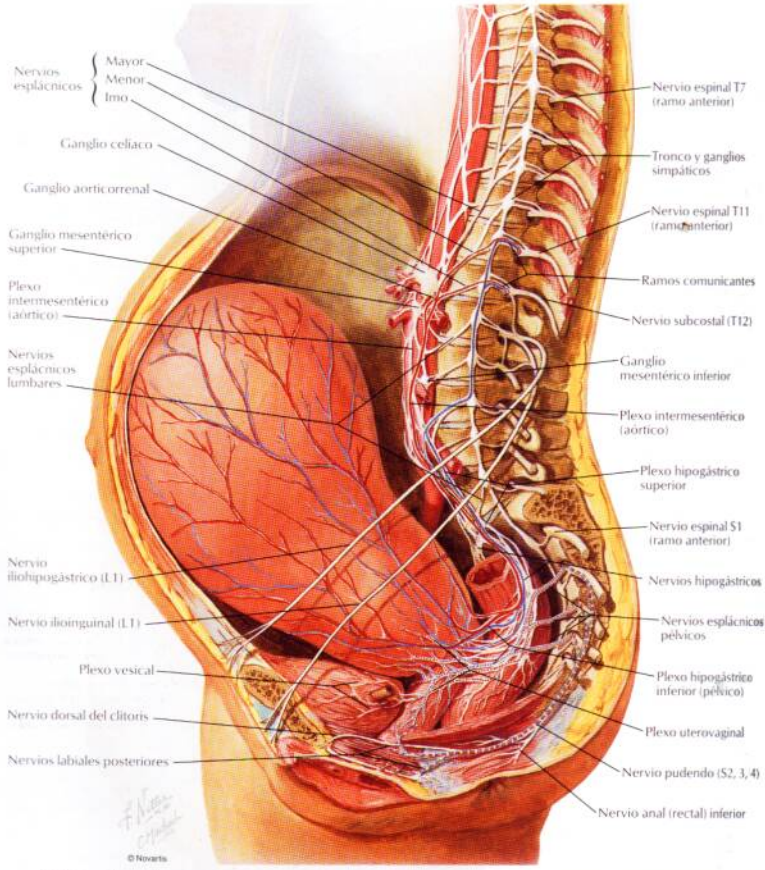

Las fibras sensitivas desde cuerpo y fondo del útero acompañan las fibras simpáticas vía plexos hipogástricos hacia T11, 12 (¿L1?)

Fibras motoras hacia el cuerpo y fondo del útero (simpáticas)

Las fibras sensitivas desde el cuello uterino y vagina superior acompañan los nervios esplácnicos pélvicos (parasimpáticos) hacia S2, 3, 4

Fibras motoras hacia el segmento uterino inferior, cuello y vagina superior (parasimpáticas)

Las fibras sensitivas desde la vagina inferior y periné acompañan las fibras somáticas vía nervio pudendo hacia S2, 3, 4

Fibras motoras hacia vagina inferior y periné vía nervio pudendo (somático)

Inervación de los órganos reproductores femeninos: esquema

VÉASE TAMBIÉN LÁMINA 153

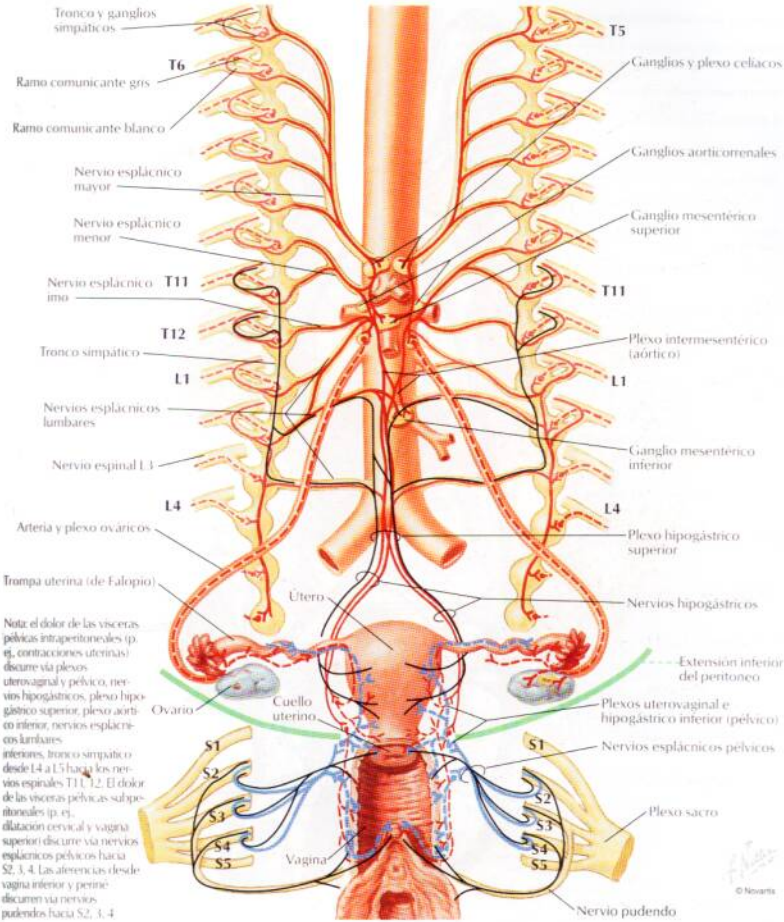

Inervación de los órganos reproductores masculinos: esquema

VÉASE TAMBIÉN LÁMINA 153

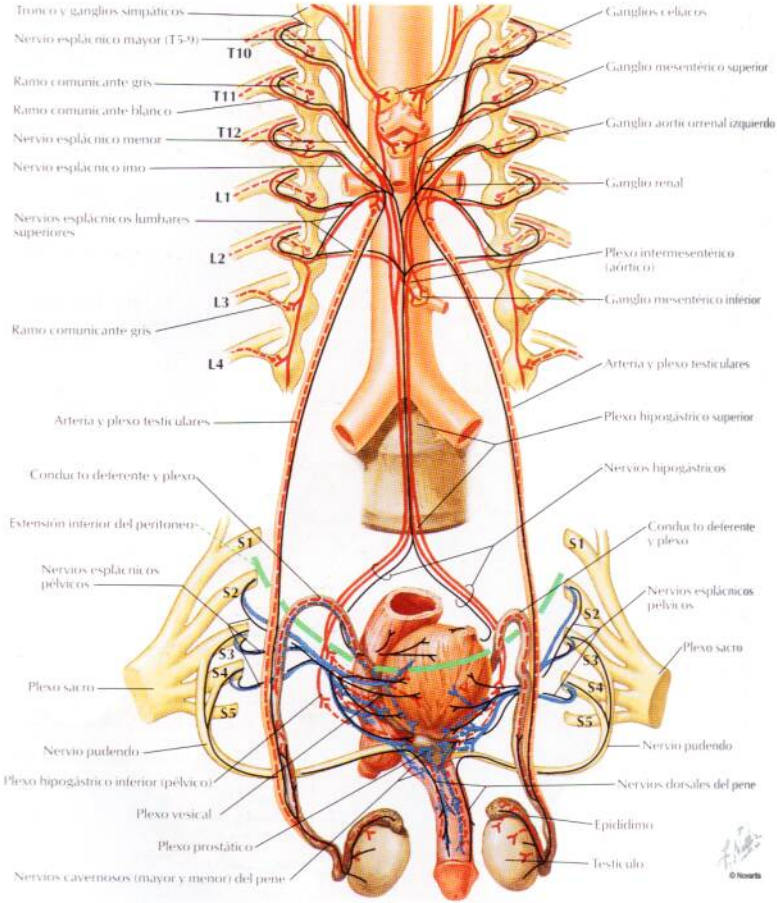

Fibras simpáticas { Presinápticas / Postsinápticas

Fibras parasimpáticas { Presinápticas / Postsinápticas

Fibras aferentes

Inervación de la vejiga urinaria y uréter inferior: esquema

VÉASE TAMBIÉN LÁMINA 153

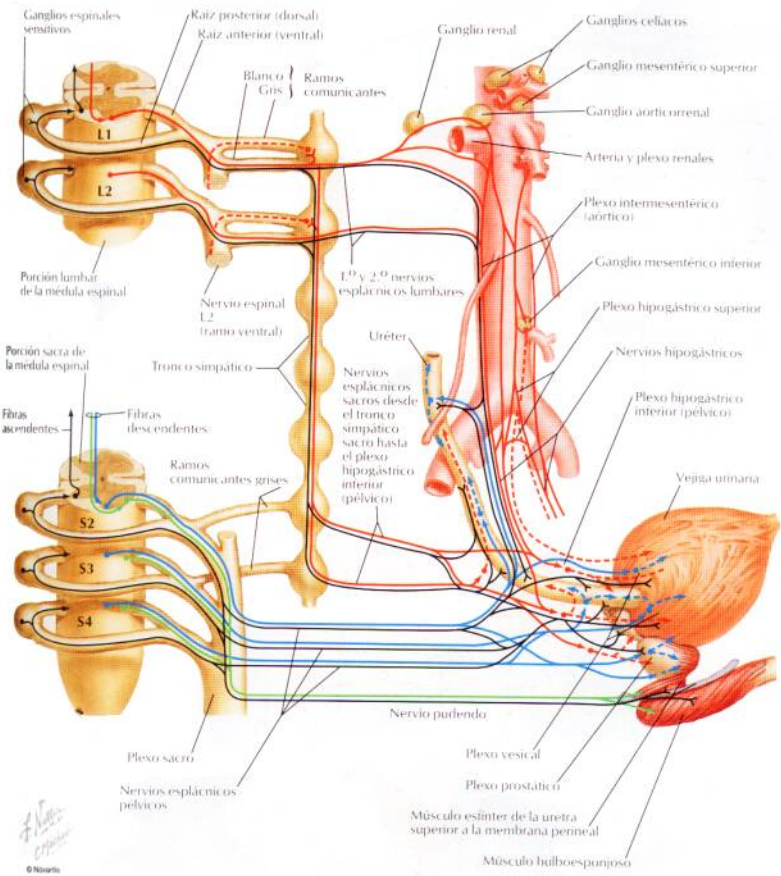

Estructuras homólogas de los genitales externos

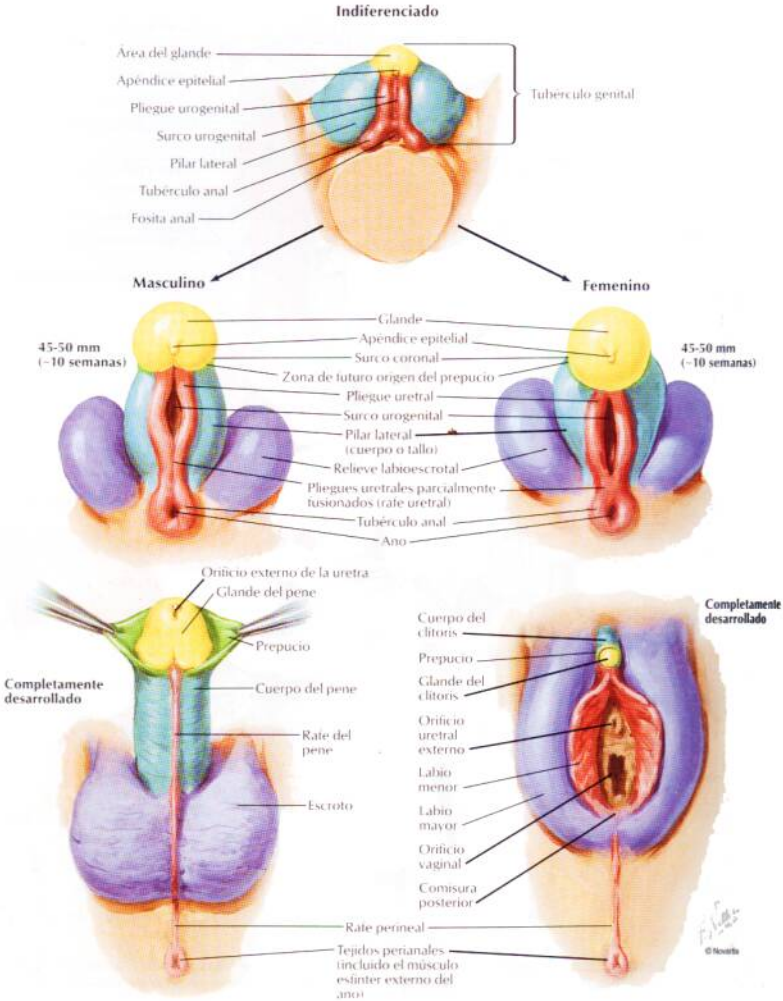

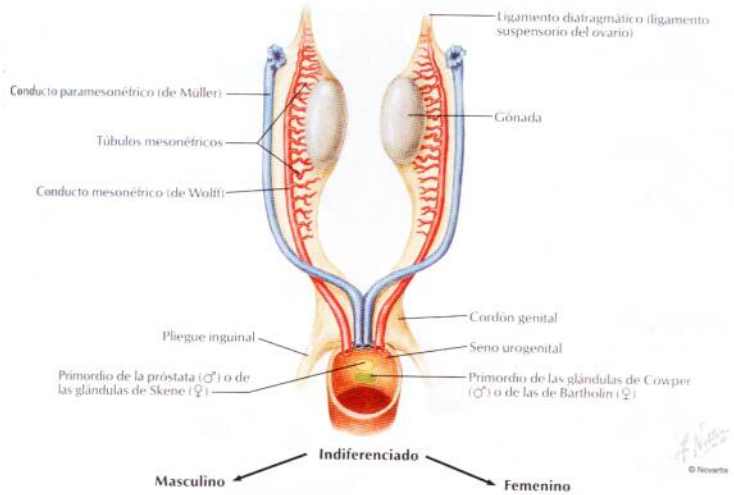
Ligamento diafragmático (ligamento suspensorio del ovario)
Conducto paramesonéfrico (de Müller)
Gónada
Túbulos mesonéfricos
Conducto mesonéfrico (de Wolff)
Cordón genital
Pliegue inguinal
Seno urogenital
Primordio de la próstata (♂) o de las glándulas de Skene (♀)
Primordio de las glándulas de Cowper (♂) o de las de Bartholin (♀)
Indiferenciado
Masculino
Femenino
© Novartis

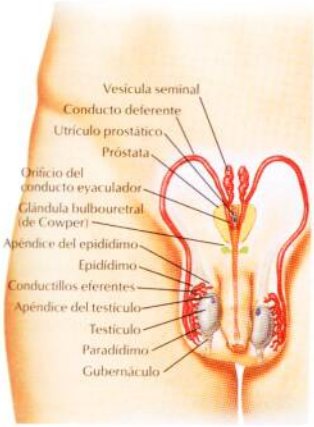
Vesícula seminal
Conducto deferente
Utrículo prostático
Próstata
Orificio del conducto eyaculador
Glándula bulbouretral (de Cowper)
Apéndice del epididimo
Epididimo
Conductillos eferentes
Apéndice del testículo
Testículo
Paradidimo
Gubernáculo

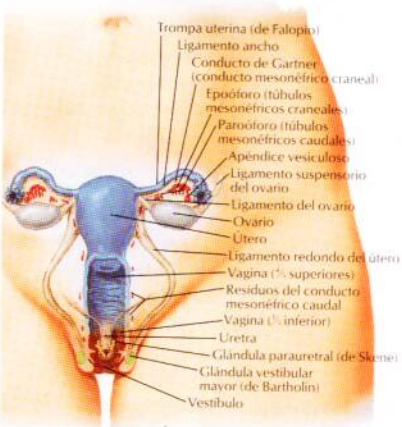
Trompa uterina (de Falopio)
Ligamento ancho
Conducto de Gartner (conducto mesonéfrico craneal)
Epoóforo (túbulos mesonéfricos craneales)
Paroóforo (túbulos mesonéfricos caudales)
Apéndice vesiculoso
Ligamento suspensorio del ovario
Ligamento del ovario
Ovario
Útero
Ligamento redondo del útero
Vagina (⅔ superiores)
Residuos del conducto mesonéfrico caudal
Vagina (⅓ inferior)
Uretra
Glándula parauretral (de Skene)
Glándula vestibular mayor (de Bartholin)
Vestíbulo

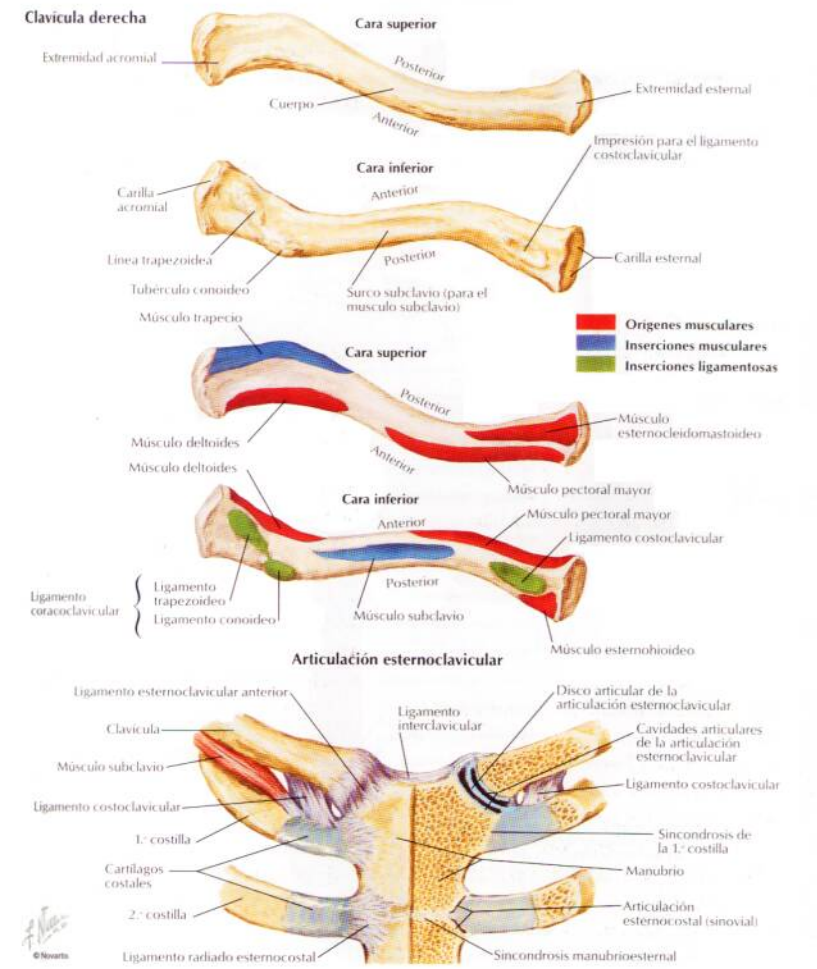
Clavícula derecha
Cara superior
Extremidad acromial
Posterior
Cuerpo
Anterior
Extremidad esternal
Impresión para el ligamento costoclavicular
Cara inferior
Carilla acromial
Anterior
Línea trapezoidea
Posterior
Carilla esternal
Tubérculo conoideo
Surco subclavio (para el músculo subclavio)
Músculo trapecio
Orígenes musculares
Inserciones musculares
Inserciones ligamentosas
Cara superior
Posterior
Músculo esternocleidomastoideo
Músculo deltoides
Anterior
Músculo deltoides
Músculo pectoral mayor
Cara inferior
Anterior
Músculo pectoral mayor
Ligamento costoclavicular
Ligamento coracoclavicular
Ligamento trapezoideo
Ligamento conoideo
Posterior
Músculo subclavio
Músculo esternohioideo
Articulación esternoclavicular
Ligamento esternoclavicular anterior
Disco articular de la articulación esternoclavicular
Ligamento interclavicular
Clavícula
Cavidades articulares de la articulación esternoclavicular
Músculo subclavio
Ligamento costoclavicular
Ligamento costoclavicular
1.ª costilla
Sincondrosis de la 1.ª costilla
Cartílagos costales
Manubrio
2.ª costilla
Articulación esternocostal (sinovial)
Ligamento radiado esternocostal
Sincondrosis manubrioesternal
© Novartis

Húmero y escápula: visiones anteriores

VÉASE TAMBIÉN LÁMINA 170

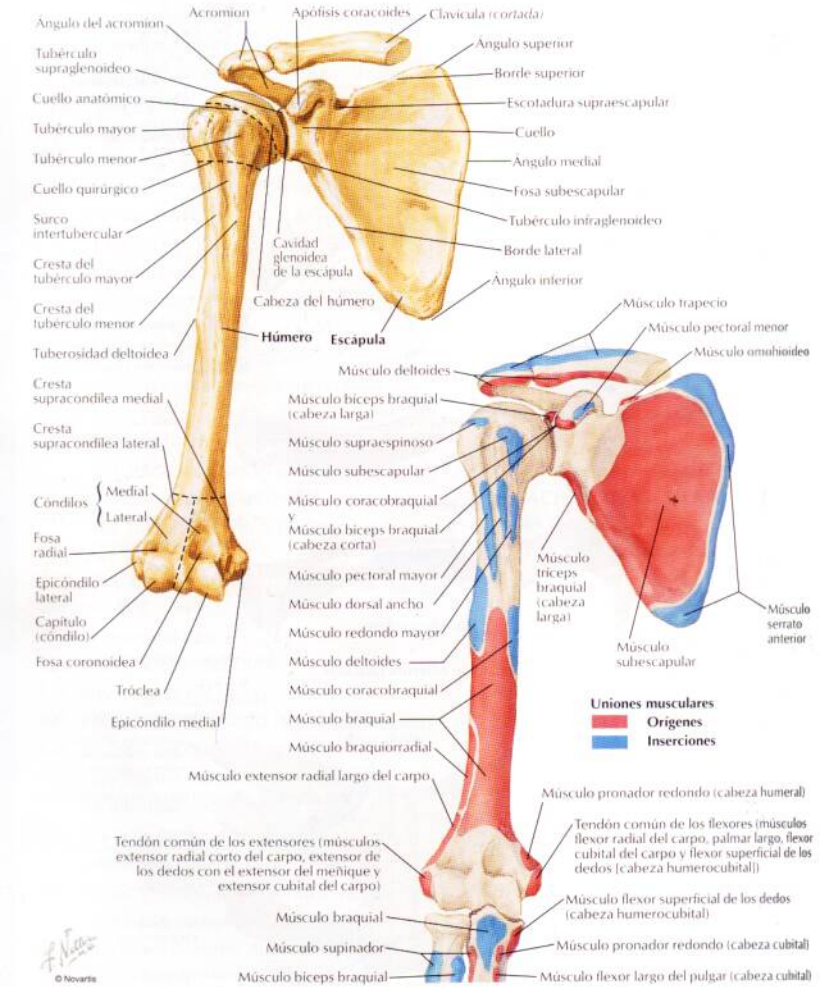

Húmero y escápula: visiones posteriores

VÉASE TAMBIÉN LÁMINA 170

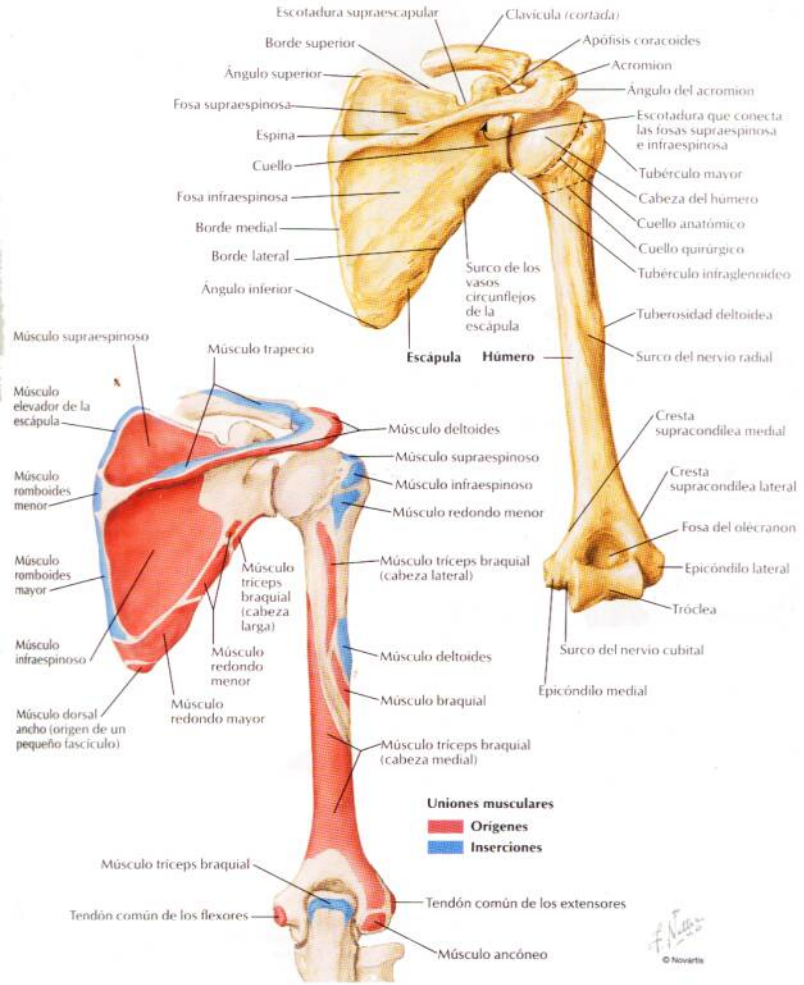

Articulación del hombro (glenohumeral)

Visión anterior

Cápsula de la articulación acromioclavicular (que incorpora el ligamento acromioclavicular)
Acromion
Ligamento coracoacromial
Tendón del supraespinoso *(cortado)*
Ligamento coracohumeral
Tubérculo mayor y Tubérculo menor del húmero
Ligamento humeral transverso
Vaina tendinosa intertubercular (comunica con la cavidad sinovial)
Tendón del subescapular *(cortado)*
Tendón del biceps braquial (cabeza larga)
Ligamentos capsulares
Clavicula
Ligamento trapezoideo
Ligamento conoideo
Ligamento coraco-clavicular
Ligamento transverso superior de la escápula y escotadura supraescapular
Apófisis coracoides
Comunicaciones de la bolsa subtendinosa del subescapular
Línea discontinua que indica la posición de la bolsa subtendinosa del subescapular

Visión anterior

Músculo deltoides *(reflejado)*
Ligamento capsular
Músculo supraespinoso
Bolsa subdeltoidea fusionada con la bolsa subacromial
Músculo subescapular

© Novartis

Acromion
Tendón del supraespinoso (fusionado a la cápsula)
Bolsa subdeltoidea
Tendón del infraespinoso (fusionado a la cápsula)
Cavidad glenoidea (cartílago)
Tendón del redondo menor (fusionado a la cápsula)
Membrana sinovial *(borde de corte)*
Orificios de la bolsa subtendinosa del subescapular
Ligamento coracoacromial
Apófisis coracoides
Ligamento coracohumeral
Tendón del biceps braquial (cabeza larga)
Ligamento glenohumeral superior
Tendón del subescapular (fusionado a la cápsula)
Ligamento glenohumeral medio
Ligamento glenohumeral inferior

Articulación abierta: visión lateral

Bolsa subdeltoidea
Tendón del supraespinoso
Ligamento capsular
Membrana sinovial
Acromion
Articulación acromio-clavicular
Músculo deltoides
Cavidad glenoidea de la escápula
Rodete glenoideo
Receso axilar

Sección coronal a través de la articulación

VÉANSE TAMBIÉN LÁMINAS 22, 160, 174, 175, 177, 178

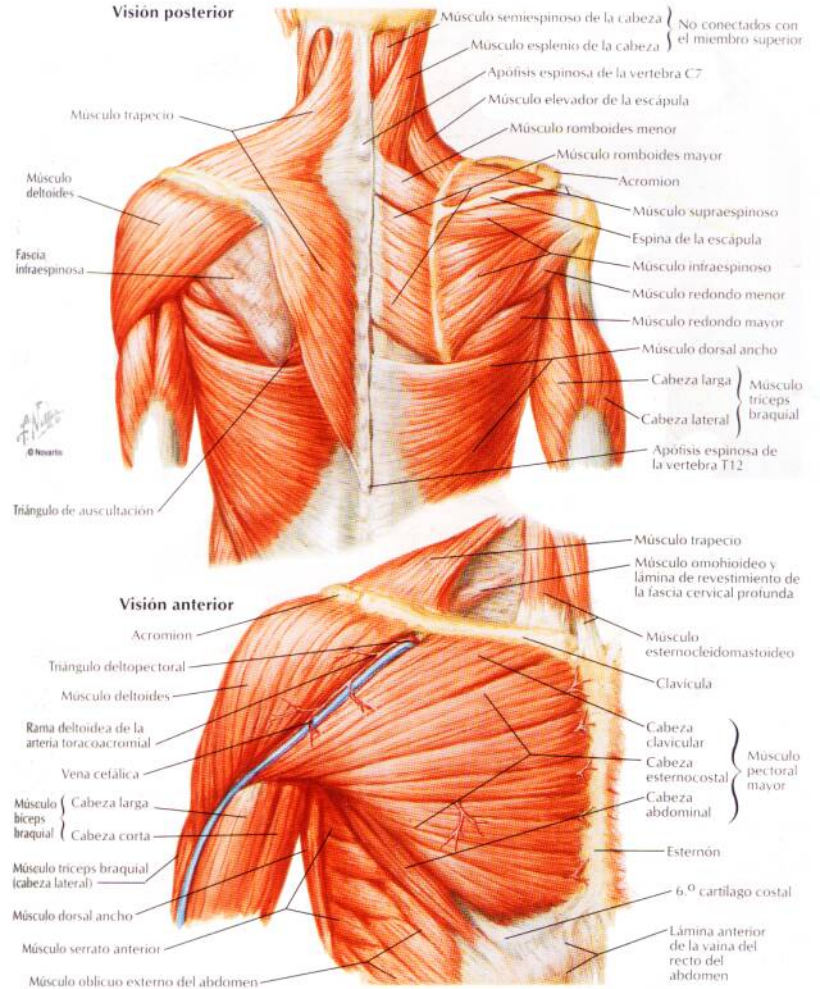

Músculos del manguito rotador

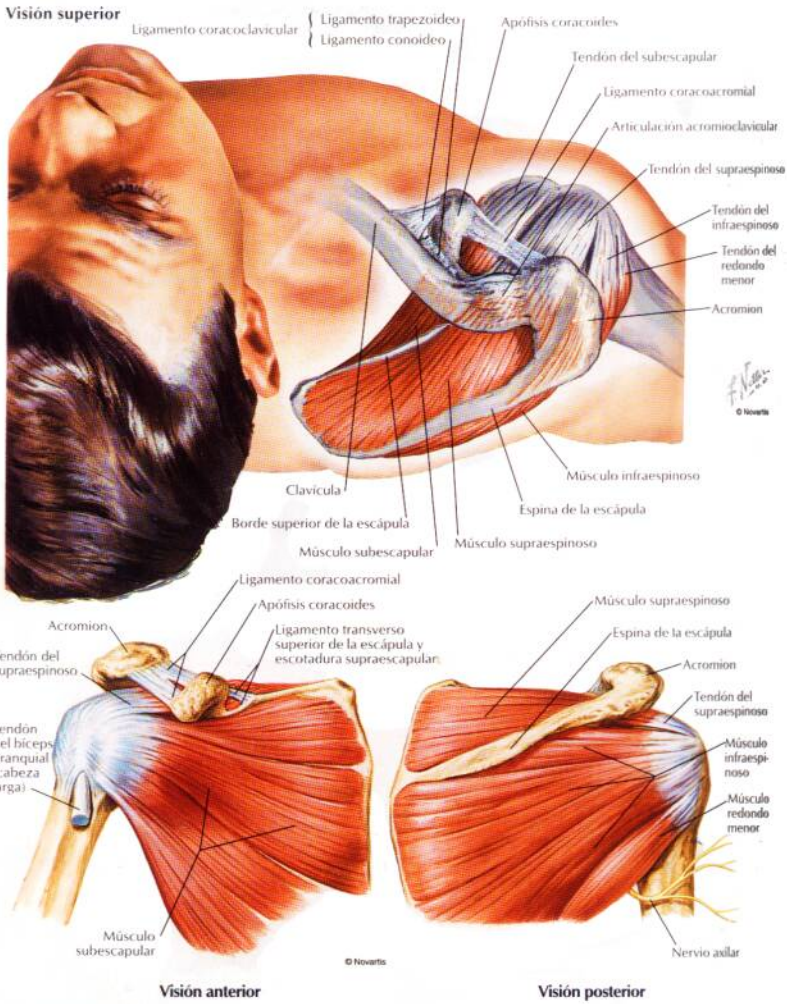

Disección escapulohumeral

VÉASE TAMBIÉN LÁMINA 446

Visión anterior

Ligamento coracoacromial
Apófisis coracoides
Acromion
Arteria y nervio supraescapulares
Tendón del supraespinoso
Ligamento transverso superior de la escápula y escotadura supraescapular
Tubérculo mayor del húmero
Tendón del subescapular
Tendón del pectoral menor *(cortado)*
Vaina tendinosa intertubercular
Arteria circunfleja humeral anterior
Tendones del biceps braquial (cabeza corta) y del coracobraquial *(cortados)*
Tendón del biceps braquial (cabeza larga) *(cortado)*
Músculo subescapular
Nervio axilar y arteria circunfleja humeral posterior
Arteria subescapular
Espacio cuadrangular
Nervio subescapular inferior (para el músculo redondo mayor)
Nervio radial
Arteria circunfleja de la escápula
Músculo bíceps braquial { Cabeza larga / Cabeza corta
Arteria y nervio toracodorsales (para el dorsal ancho)
Músculo coracobraquial
Músculo subescapular
Espacio triangular
Músculo redondo mayor
Músculo dorsal ancho

Visión posterior

Arteria y nervio supraescapulares
Acromion
Tendón del infraespinoso *(reflejado)*
Ligamento transverso superior y escotadura supraescapular
Cápsula articular del hombro
Músculo deltoides *(reflejado)*
Músculo supraespinoso *(cortado)*
Músculo redondo menor
Espina de la escápula
Espacio cuadrangular que da paso al nervio axilar y la arteria circunfleja humeral posterior
Músculo infraespinoso *(cortado)*
Espacio triangular con arteria circunfleja de la escápula profunda al espacio
Nervio cutáneo braquial lateral superior
Músculo redondo mayor
Arteria braquial profunda y Nervio radial visibles entre Cabeza lateral y Cabeza corta del músculo tríceps braquial

©Novartis

Arteria axilar y anastomosis alrededor de la escápula

VÉANSE TAMBIÉN LÁMINAS 28, 409

Visión anterior

Arteria transversa del cuello
Arteria supraescapular
Acromion y plexo acromial
Arteria dorsal de la escápula
Apófisis coracoides
Arteria circunfleja humeral anterior
Arteria circunfleja humeral posterior
Arteria subescapular
Arteria circunfleja de la escápula
Arteria braquial
Arteria toracodorsal
Arteria torácica lateral
Arteria tiroidea inferior
Tronco tirocervical
Arteria subclavia
Músculo escaleno anterior
Clavícula *(cortada)*
Arteria torácica superior
Arteria toracoacromial
Rama clavicular
Rama acromial
Rama deltoidea
Rama pectoral

1, 2, 3 indican las porciones 1.ª, 2.ª y 3.ª de la arteria axilar

Músculo omohioideo (vientre inferior)
Arteria supraescapular
Músculo elevador de la escápula
Arteria dorsal de la escápula
Músculo supraespinoso *(cortado)*
Ligamento transverso superior y escotadura de la escápula
Espina de la escápula
Músculo infraespinoso *(cortado)*
Músculo redondo menor *(cortado)*
Músculo redondo mayor
Rama acromial de la arteria toracoacromial
Acromion y plexo acromial
Rama infraespinosa de la arteria supraescapular
Arteria circunfleja humeral posterior (en el espacio cuadrangular) y ramas ascendente y descendente
Arteria circunfleja de la escápula (en el espacio triangular)
Cabeza lateral } Músculo tríceps braquial
Cabeza larga } Músculo tríceps braquial

Visión posterior

VÉASE TAMBIÉN LÁMINA 174

Arteria toracoacromial
Apófisis coracoides
Vena cefálica
Músculo deltoides
Músculo pectoral mayor *(cortado)*
Músculo bíceps braquial
Cabeza corta
Cabeza larga
Fascia *(borde de corte)* sobre los músculos coracobraquial y bíceps braquial

Músculo trapecio
Músculo omohioideo recubierto por la fascia de los músculos infrahioideos
Clavícula
Fascia de revestimiento del músculo subclavio*
Ligamento costocoracoideo*
Ligamento costoclavicular
Membrana costocoracoidea*
Fascia de revestimiento del músculo pectoral menor*
Ligamento suspensorio de la axila*
Músculo pectoral mayor y fascia pectoral (2 láminas)
Fascia del dorsal ancho
Fascia del serrato anterior
Fascia axilar (porción anterior)

**Visión anterior*

**Componentes de la fascia clavipectoral*

Sección parasagital oblicua de la axila

Músculo trapecio
Plexo braquial { Fascículo lateral, Fascículo posterior, Fascículo medial }
Músculo supraespinoso
Escápula { Espina, Cuerpo }
Músculo infraespinoso
Músculo subescapular
Músculo redondo menor
Músculo redondo mayor
Músculo dorsal ancho
Nódulos linfáticos axilares { Centrales, Pectorales (anteriores) }

Músculo omohioideo
Clavícula
Músculo subclavio
Ligamento costocoracoideo
Arteria toracoacromial y vena cefálica
Membrana costocoracoidea
Nervio pectoral lateral
Arteria y vena axilares
Músculo pectoral mayor y su fascia
Músculo pectoral menor
Nervio pectoral medial
Ligamento suspensorio de la axila
Fascia axilar (fenestrada)

Axila (disección): visión anterior

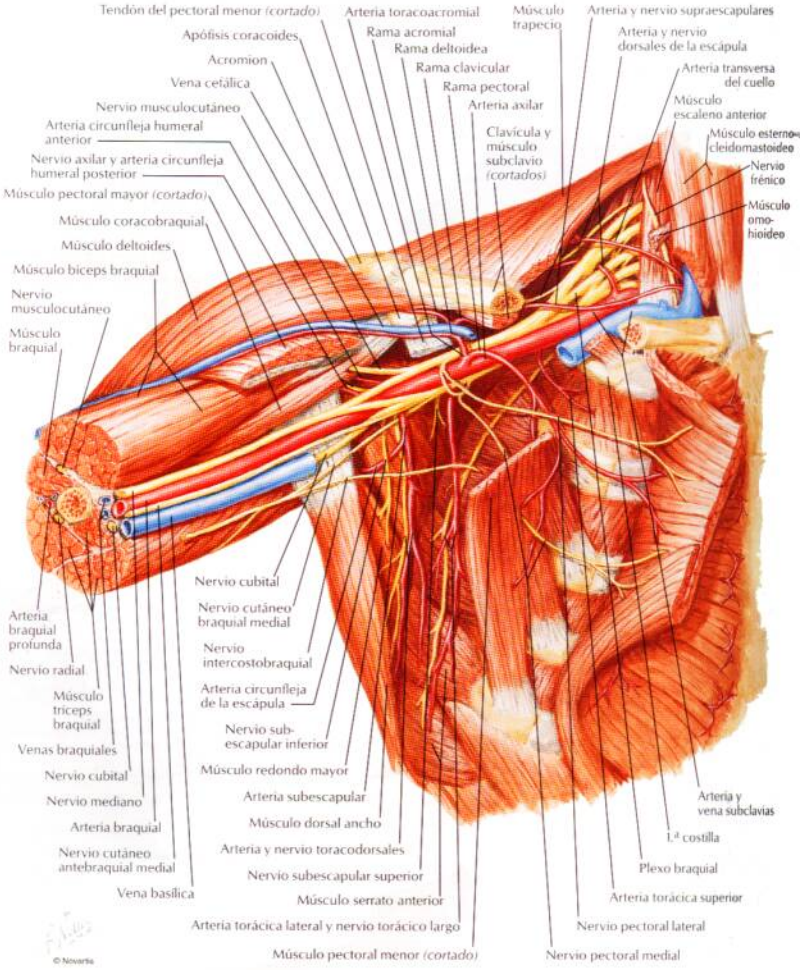

© Novartis

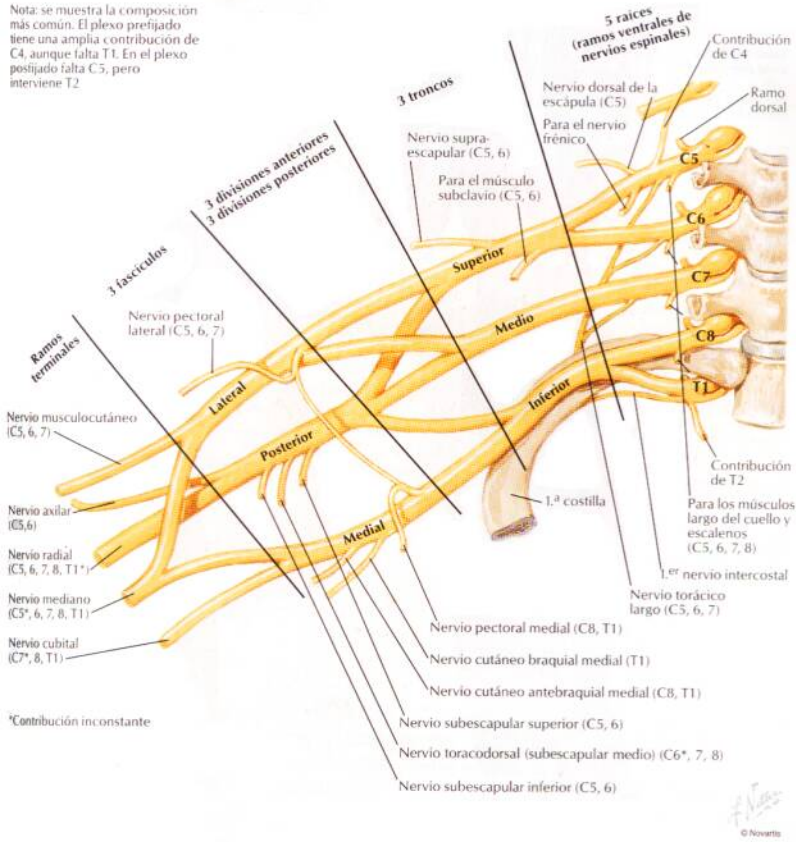
Nota: se muestra la composición más común. El plexo prefijado tiene una amplia contribución de C4, aunque falta T1. En el plexo postijado falta C5, pero interviene T2
5 raíces (ramos ventrales de nervios espinales)
Contribución de C4
Ramo dorsal
Nervio dorsal de la escápula (C5)
Para el nervio frénico
3 troncos
Nervio supra-escapular (C5, 6)
Para el músculo subclavio (C5, 6)
3 divisiones anteriores
3 divisiones posteriores
3 fascículos
Ramos terminales
Nervio pectoral lateral (C5, 6, 7)
Superior
Medio
Inferior
Lateral
Posterior
Medial
C5
C6
C7
C8
T1
Nervio musculocutáneo (C5, 6, 7)
Nervio axilar (C5,6)
Nervio radial (C5, 6, 7, 8, T1*)
Nervio mediano (C5*, 6, 7, 8, T1)
Nervio cubital (C7*, 8, T1)
Contribución de T2
1.ª costilla
Para los músculos largo del cuello y escalenos (C5, 6, 7, 8)
1.er nervio intercostal
Nervio torácico largo (C5, 6, 7)
Nervio pectoral medial (C8, T1)
Nervio cutáneo braquial medial (T1)
Nervio cutáneo antebraquial medial (C8, T1)
Nervio subescapular superior (C5, 6)
Nervio toracodorsal (subescapular medio) (C6*, 7, 8)
Nervio subescapular inferior (C5, 6)
*Contribución inconstante
© Novartis

Músculos del brazo: visiones anteriores

VÉASE TAMBIÉN LÁMINA 443

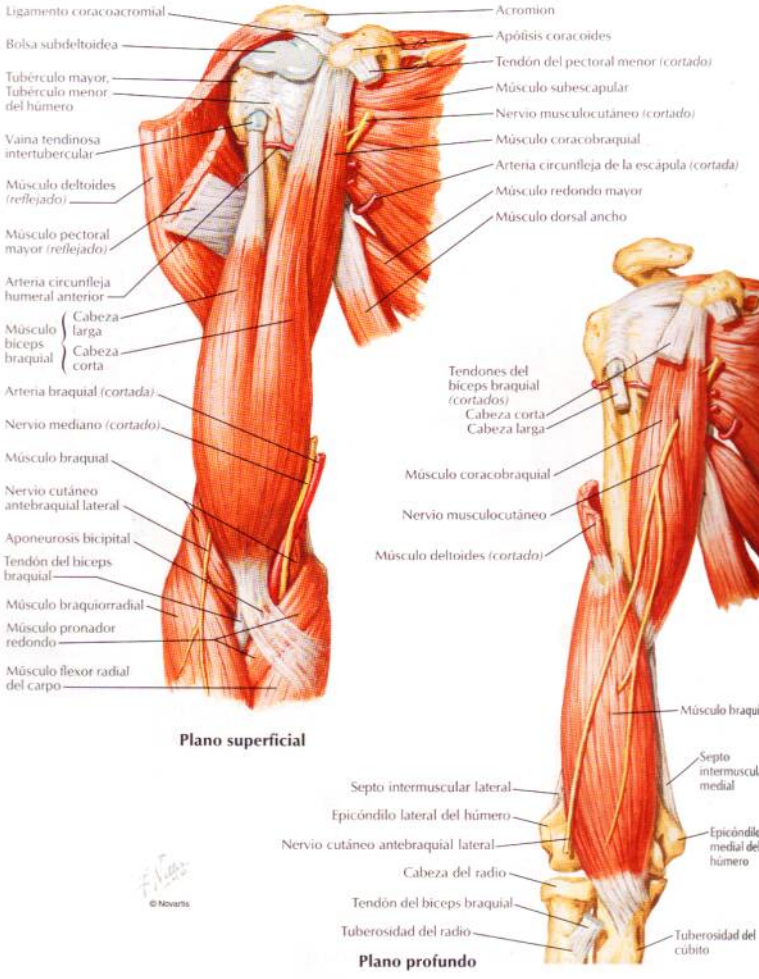

© Novartis

Músculos del brazo: visiones posteriores

VÉASE TAMBIEN LAMINA 450

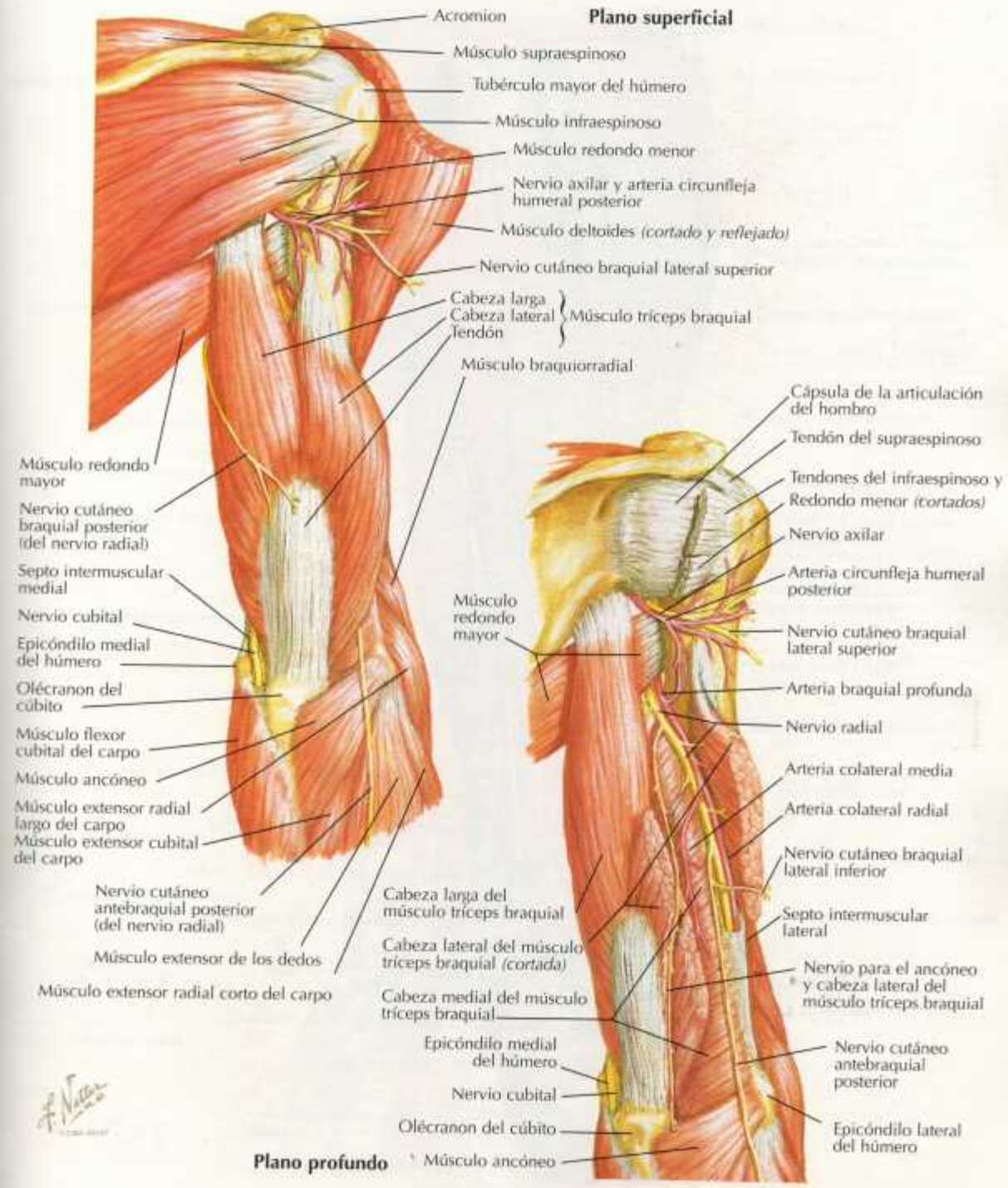

Arteria braquial in situ

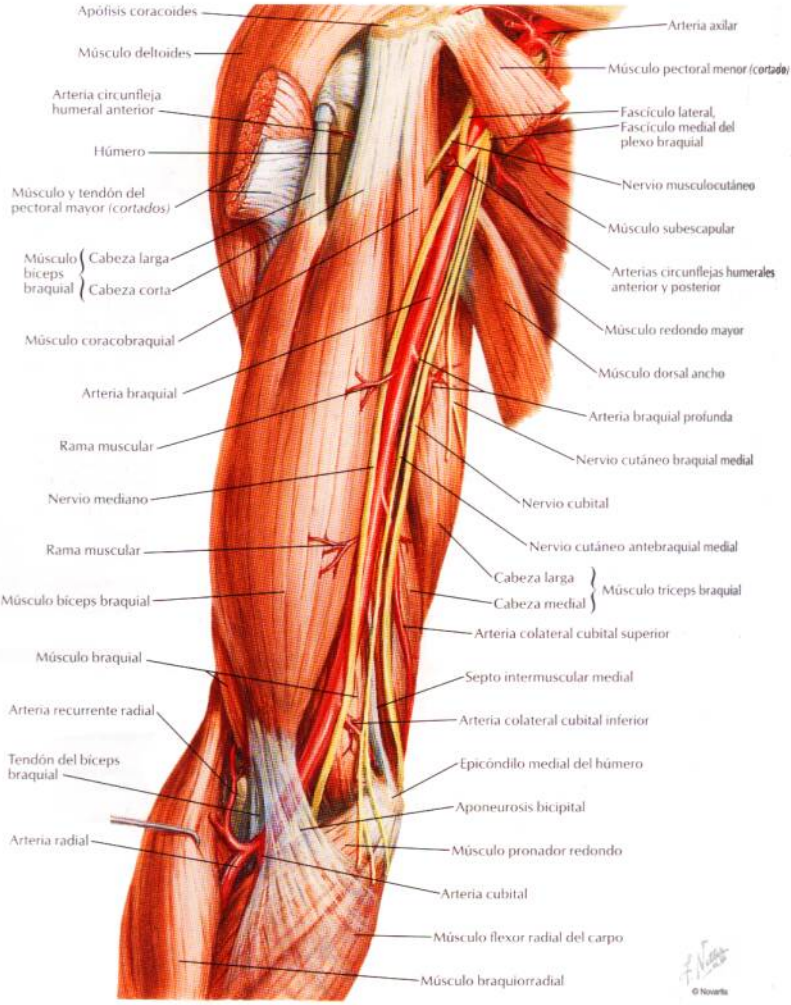

Arteria braquial y anastomosis alrededor del codo

VÉASE TAMBIÉN LÁMINA 398

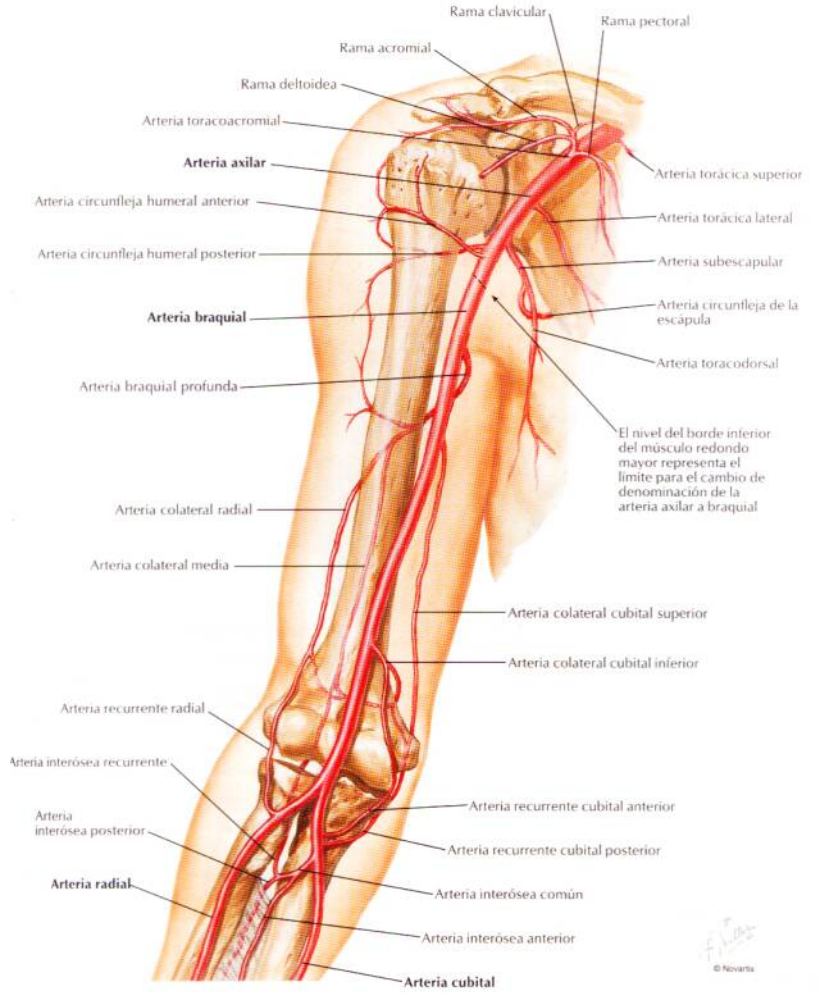

Brazo: secciones transversales seriadas

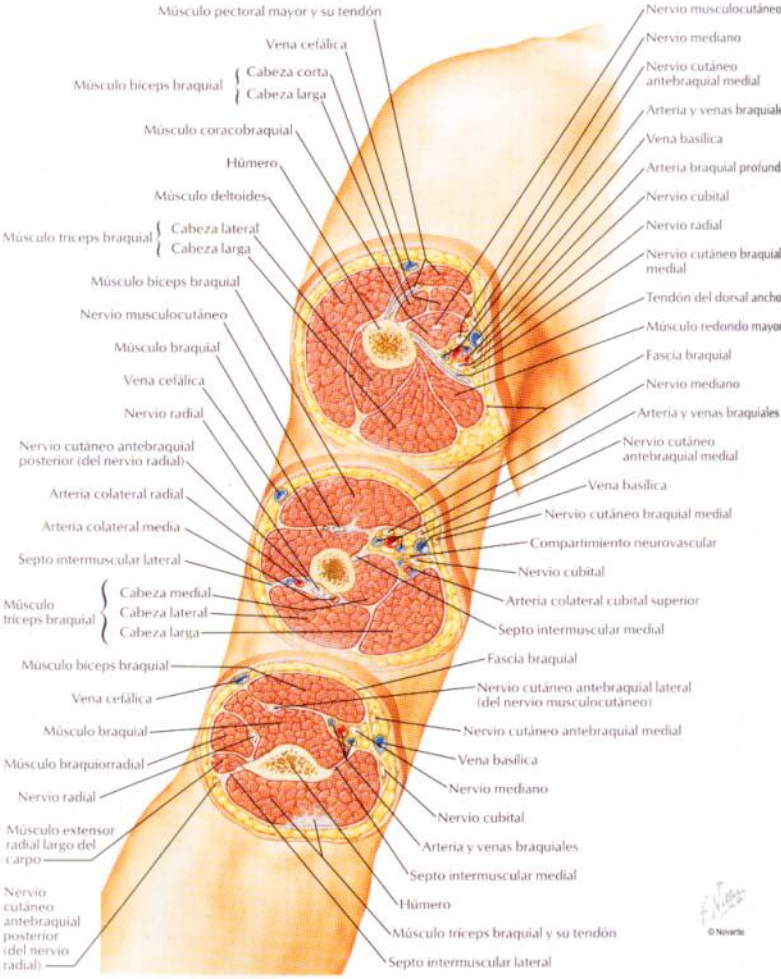

Codo derecho

En extensión: visión anterior

En extensión: visión posterior

En extensión: visión lateral

En extensión: visión medial

En flexión de 90°: visión lateral

En flexión de 90°: visión medial

Ligamentos del codo

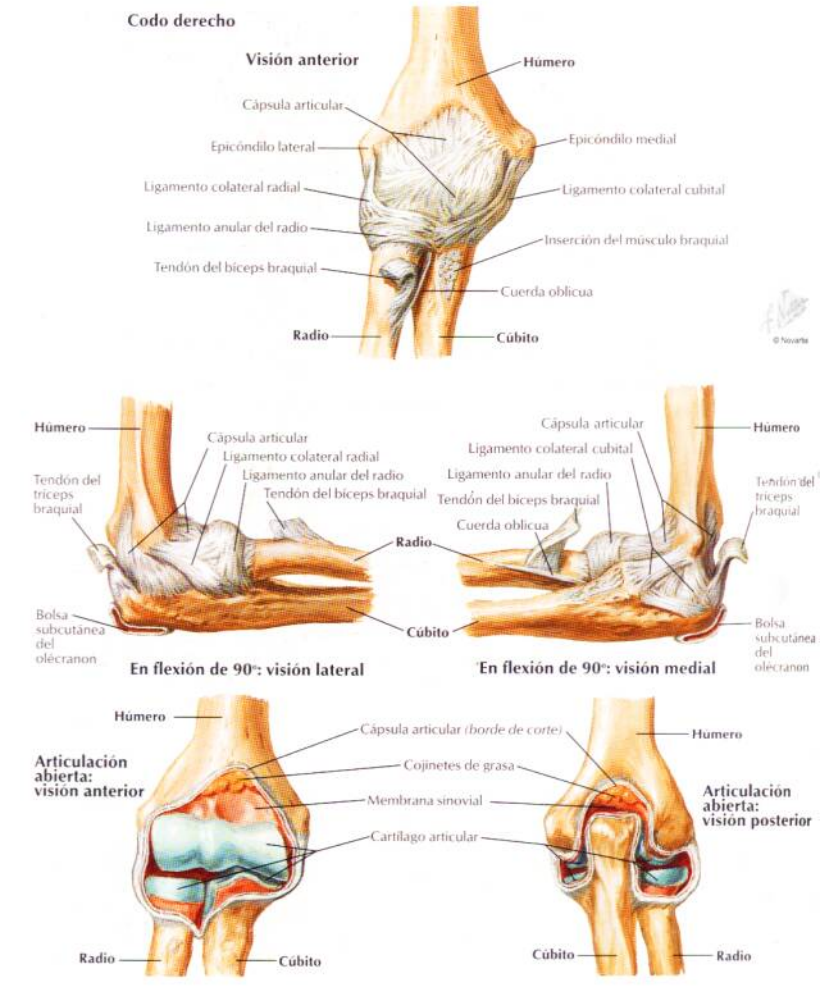

Radio y cúbito derechos en supinación: visión anterior

Cabeza
Cuello
Tuberosidad del radio
Radio
Cara anterior
Borde anterior
Borde interóseo
Membrana interósea
Apófisis estiloides

Olécranon
Escotadura troclear
Apófisis coronoides
Escotadura radial del cúbito
Tuberosidad del cúbito
Cuerda oblicua
Cúbito
Cara anterior
Borde anterior
Borde interóseo

Radio y cúbito derechos en pronación: visión anterior

Cuerda oblicua
Tuberosidad del cúbito
Radio
Cúbito
Cara lateral
Borde posterior
Cara posterior
Membrana interósea
Tubérculo dorsal
Surco para el músculo extensor largo del pulgar
Surco para los músculos extensores radiales largo y corto del carpo
Surco para los músculos extensores de los dedos y del índice
Área para los músculos extensor corto del pulgar y abductor largo del pulgar
Apófisis estiloides del cúbito
Apófisis estiloides

© Novartis

Cara articular carpiana

Sección coronal del radio que muestra como el espesor del hueso cortical del cuerpo se reduce a una delgada lámina sobre el hueso esponjoso del extremo distal

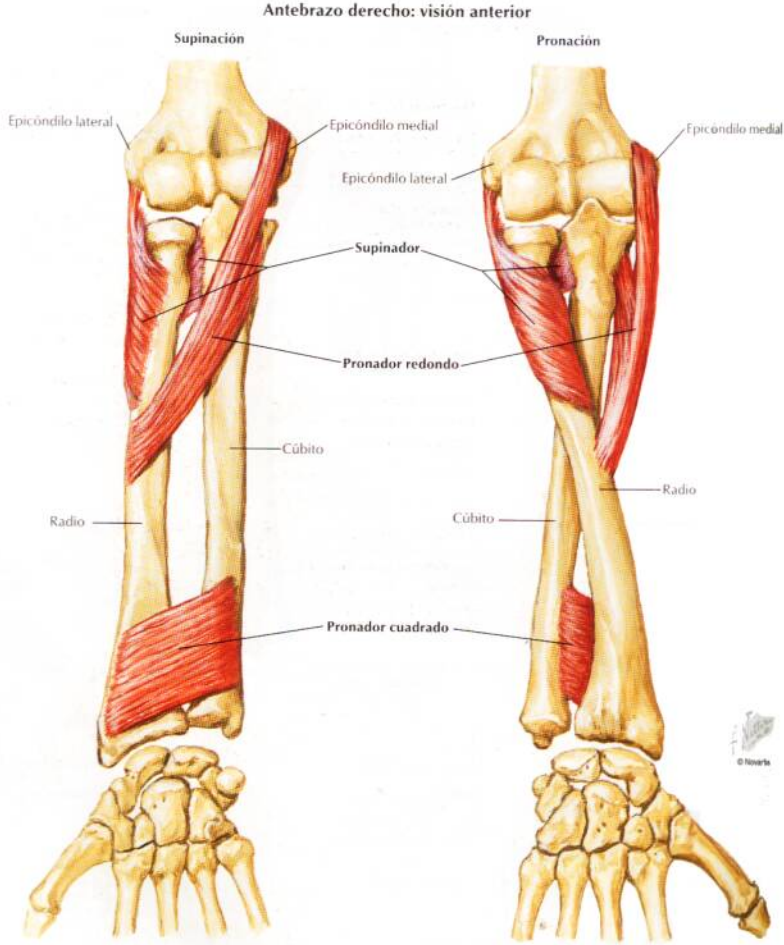
Antebrazo derecho: visión anterior
Supinación
Pronación
Epicóndilo lateral
Epicóndilo medial
Epicóndilo lateral
Epicóndilo medial
Supinador
Pronador redondo
Cúbito
Radio
Radio
Cúbito
Pronador cuadrado
© Novartis

Músculos individualizados del antebrazo: extensores del carpo y dedos

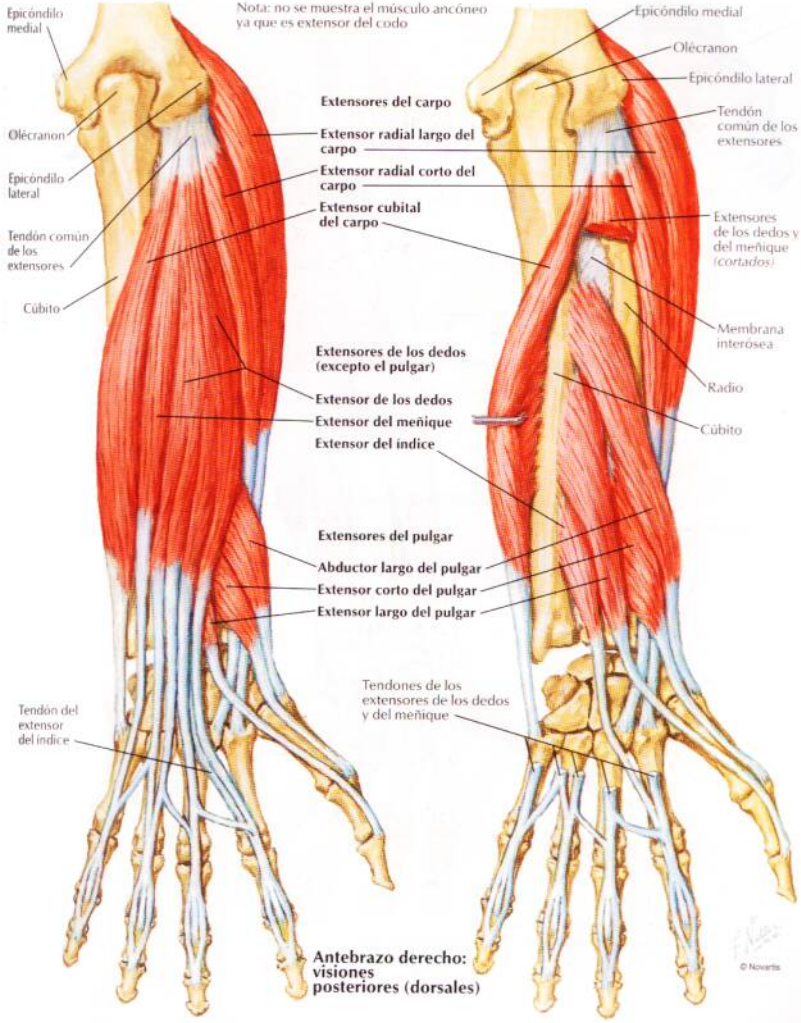

Músculos individualizados del antebrazo: flexores del carpo

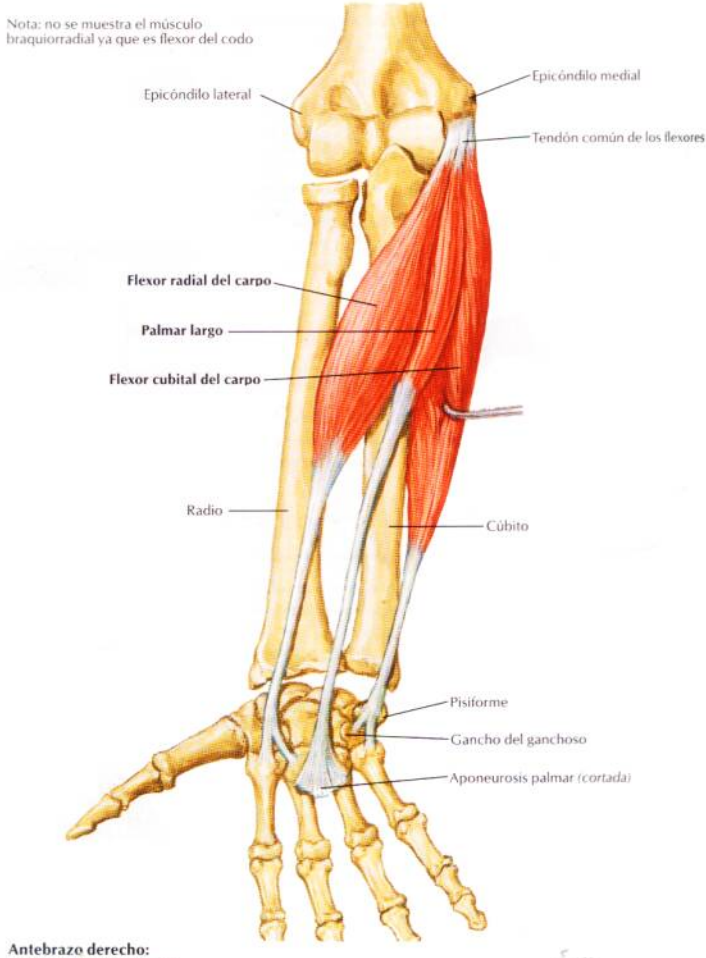

Antebrazo derecho: visión anterior (palmar)

© Novartis

Músculos individualizados del antebrazo: flexores de los dedos

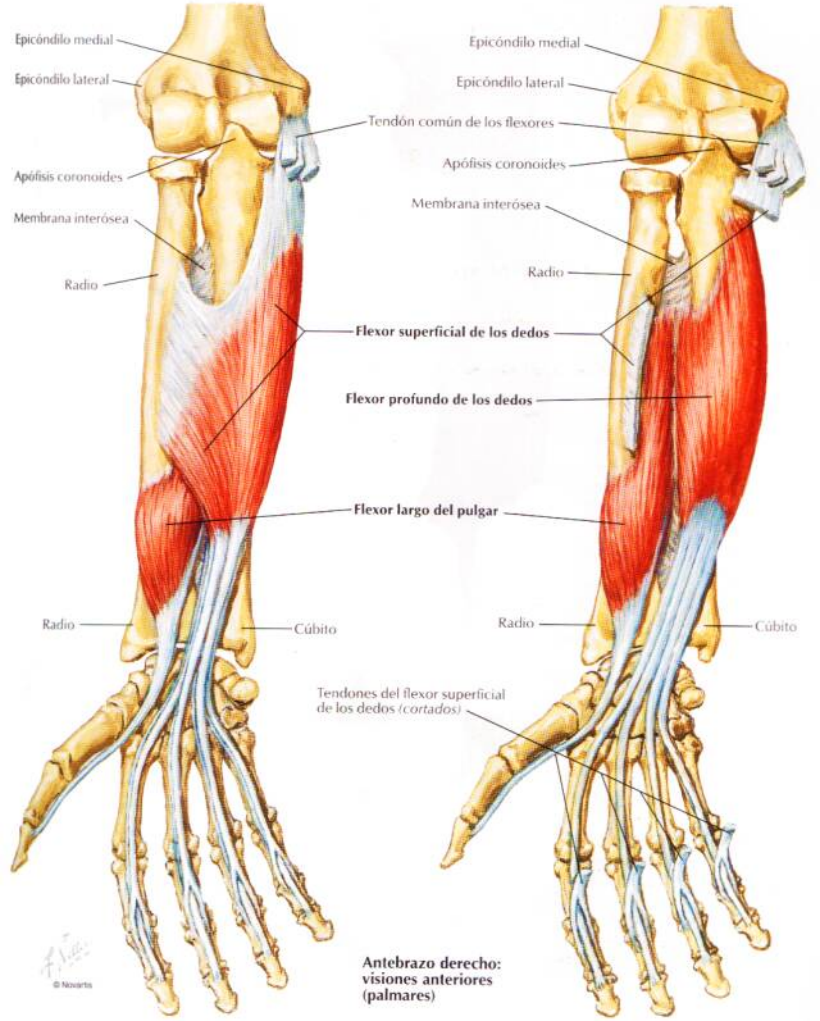

Antebrazo derecho: visiones anteriores (palmares)

Músculos del antebrazo (plano superficial): visión posterior

VÉANSE TAMBIÉN LÁMINAS 439, 447

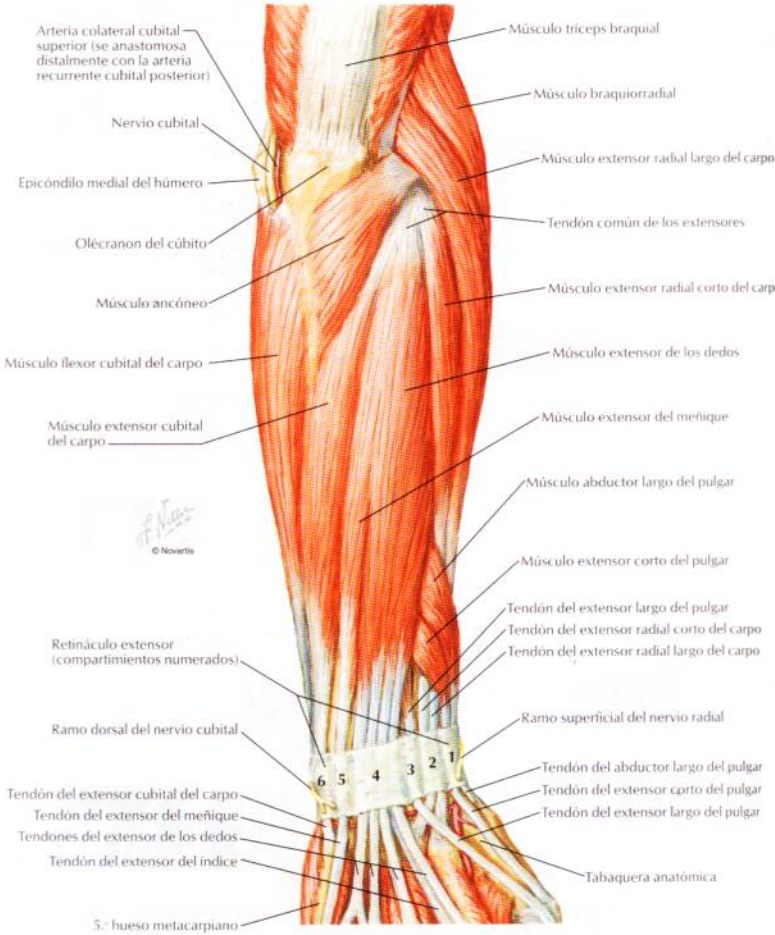

Músculos del antebrazo (plano profundo): visión posterior

VÉANSE TAMBIÉN LÁMINAS 439, 447

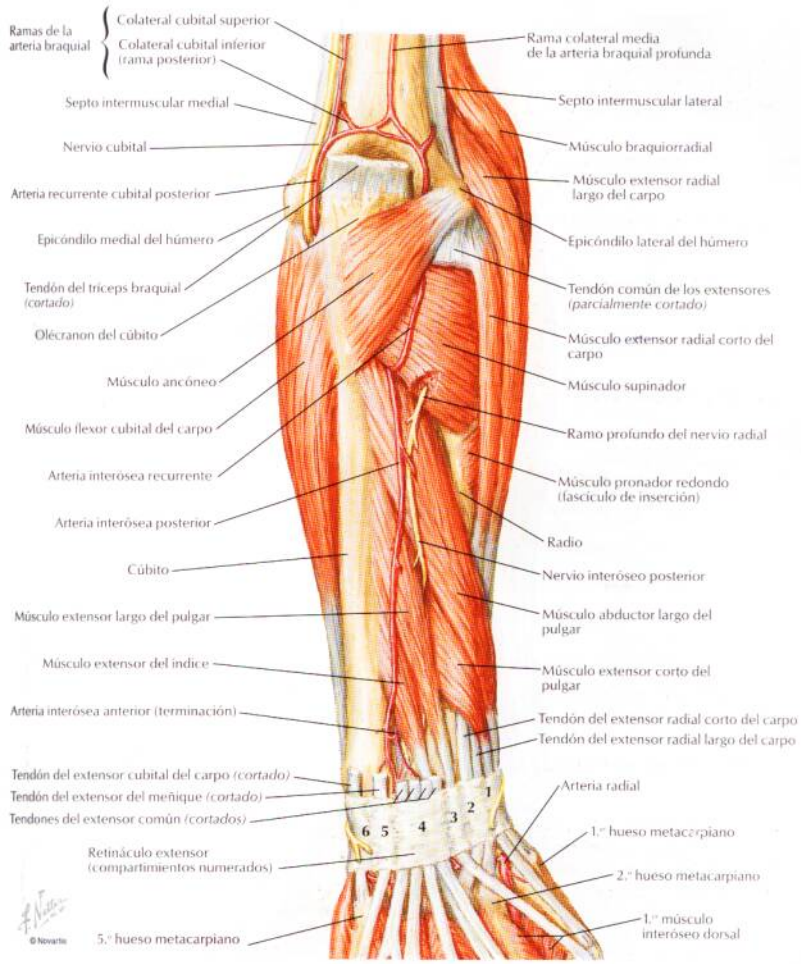

Músculos del antebrazo (plano superficial): visión anterior

VÉANSE TAMBIÉN LÁMINAS 444, 445

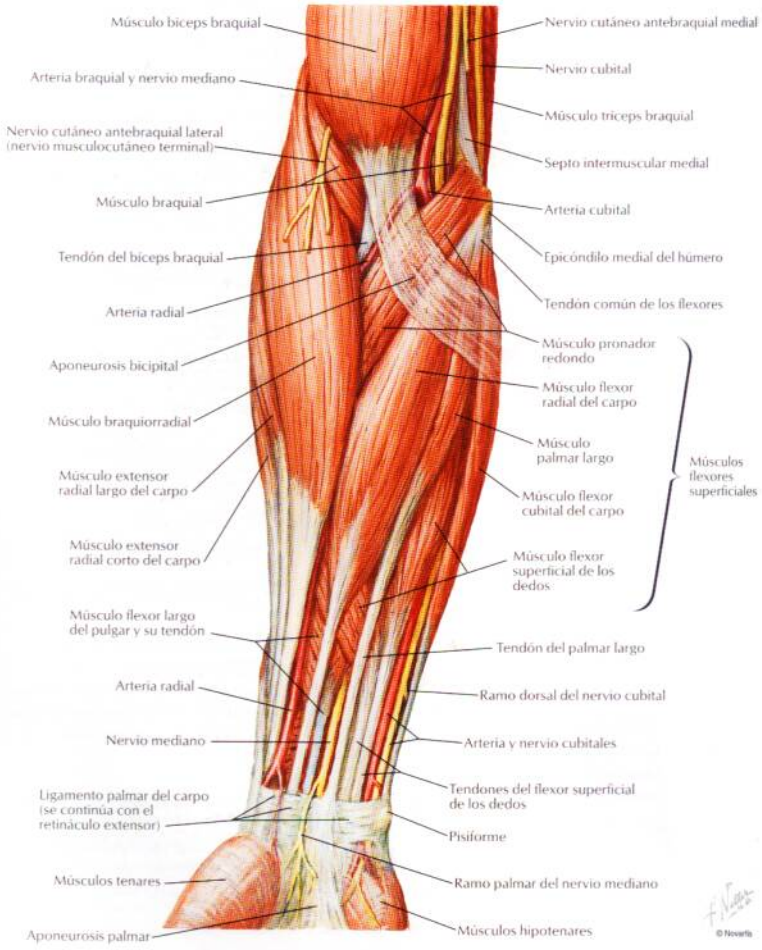

Músculos del antebrazo (plano intermedio): visión anterior

VÉANSE TAMBIÉN LÁMINAS 444, 445

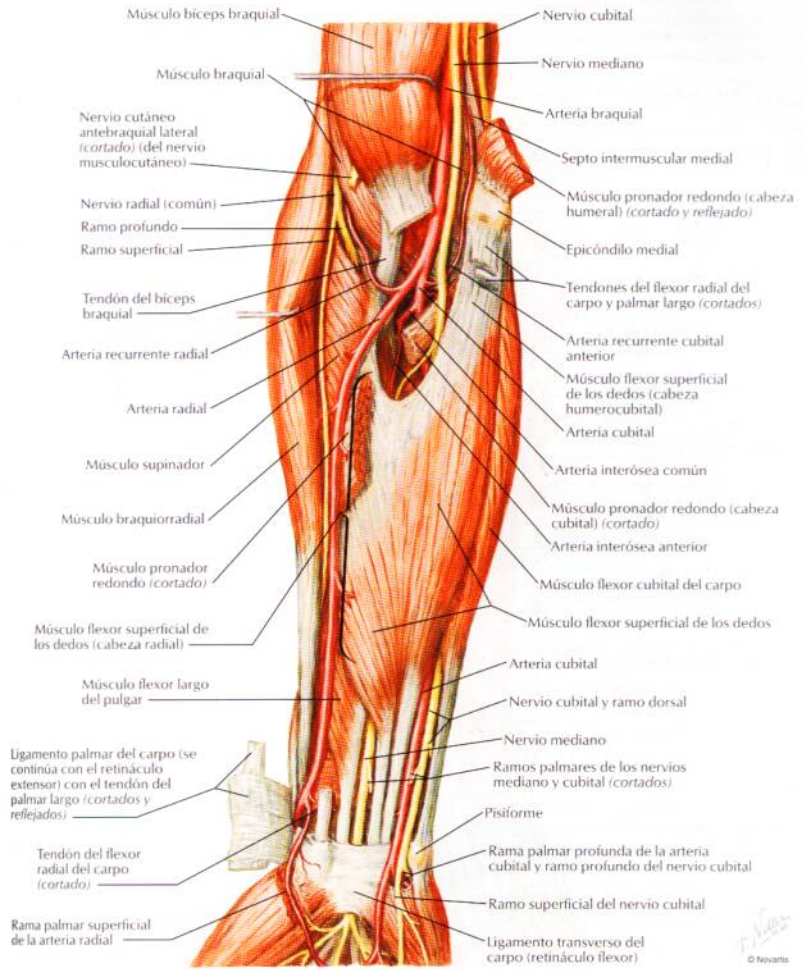

Inserciones de los músculos del antebrazo: visión anterior

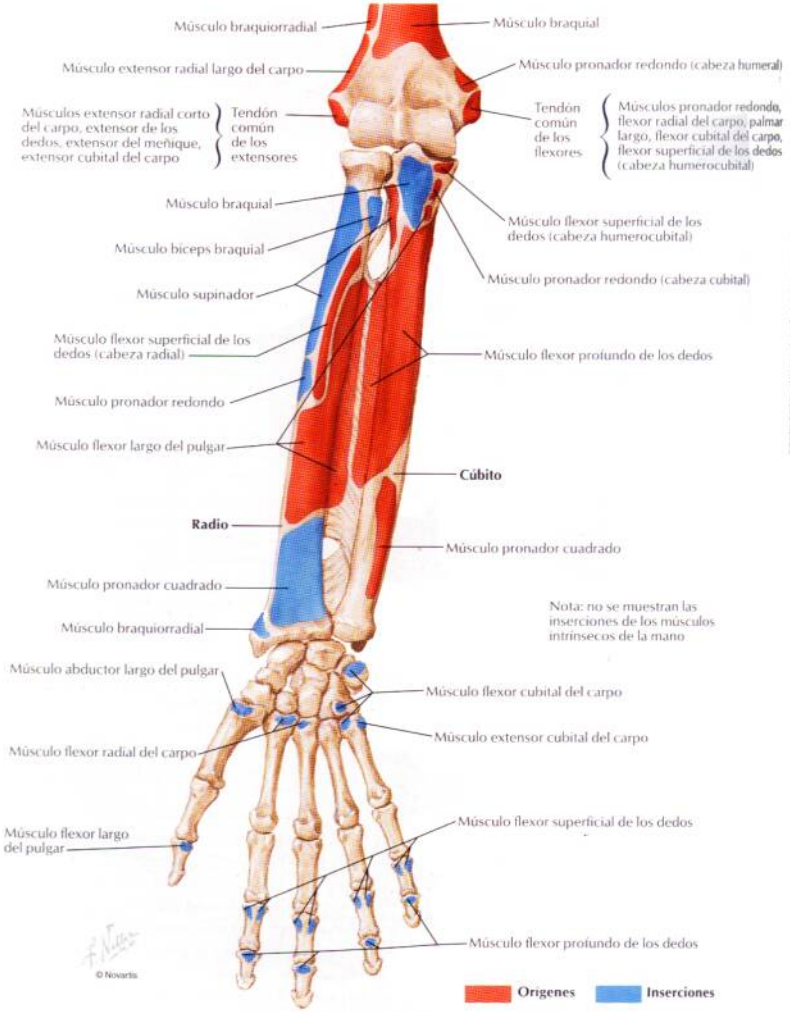

Inserciones de los músculos del antebrazo: visión posterior

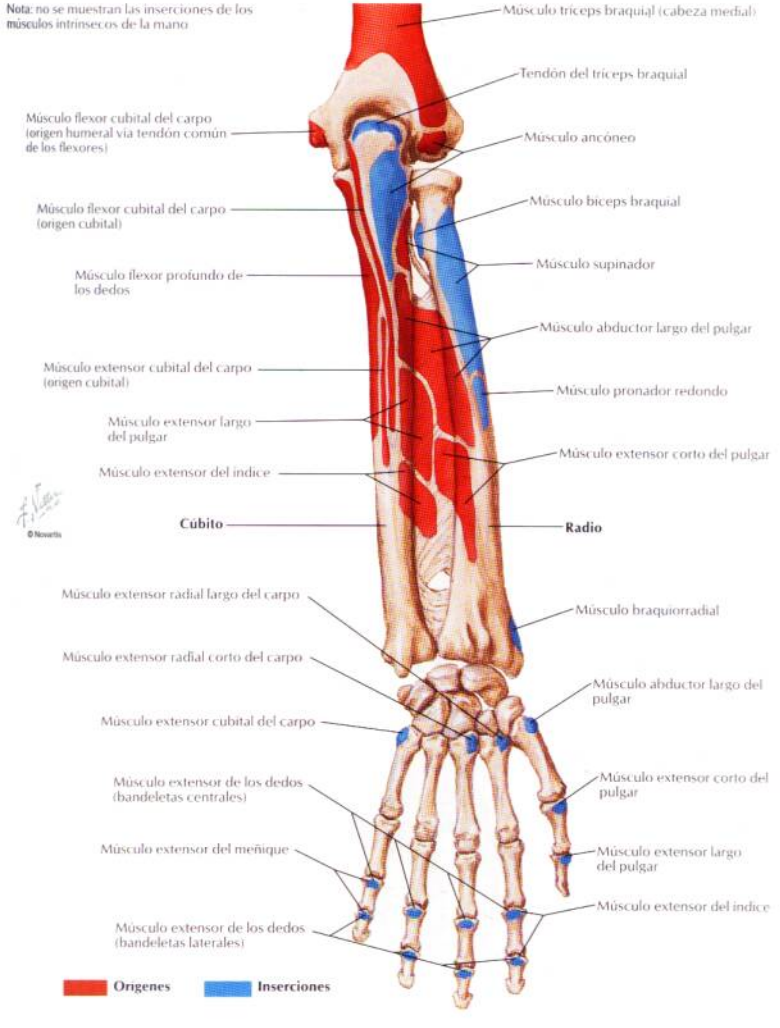

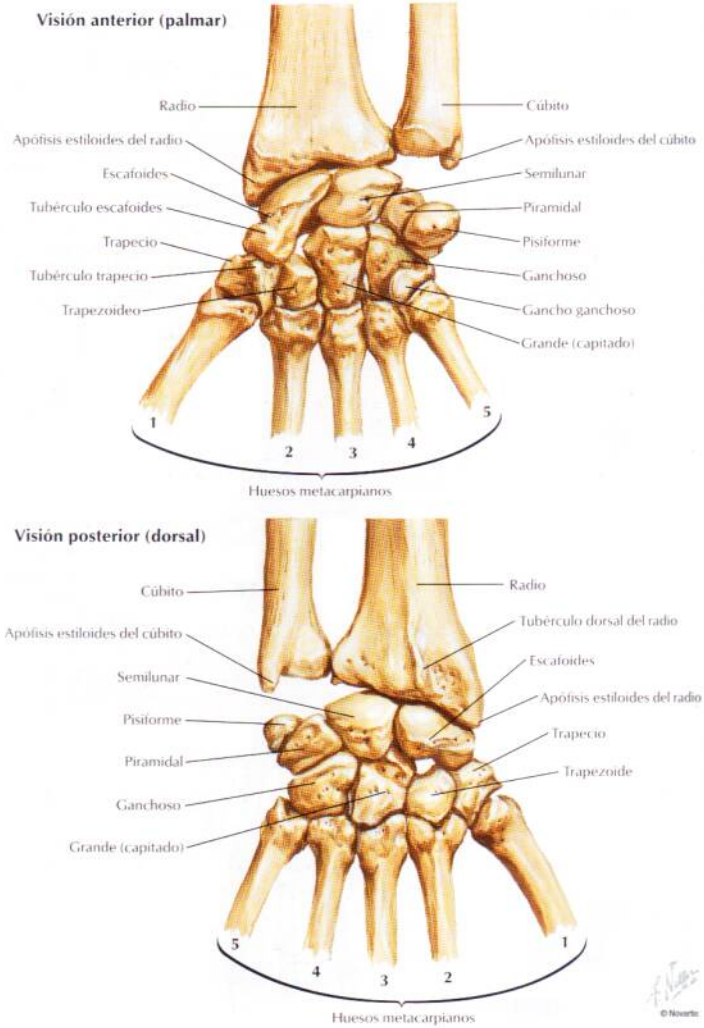
Visión anterior (palmar)
Radio
Cúbito
Apófisis estiloides del radio
Apófisis estiloides del cúbito
Escafoides
Semilunar
Tubérculo escafoides
Piramidal
Trapecio
Pisiforme
Tubérculo trapecio
Ganchoso
Trapezoideo
Gancho ganchoso
Grande (capitado)
1
2
3
4
5
Huesos metacarpianos
Visión posterior (dorsal)
Cúbito
Radio
Apófisis estiloides del cúbito
Tubérculo dorsal del radio
Escafoides
Semilunar
Apófisis estiloides del radio
Pisiforme
Trapecio
Piramidal
Trapezoide
Ganchoso
Grande (capitado)
5
4
3
2
1
Huesos metacarpianos
© Novartis

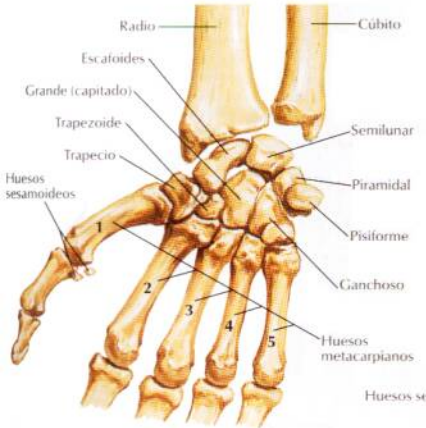

Posición de los huesos del carpo con la mano en abducción: visión anterior (palmar)

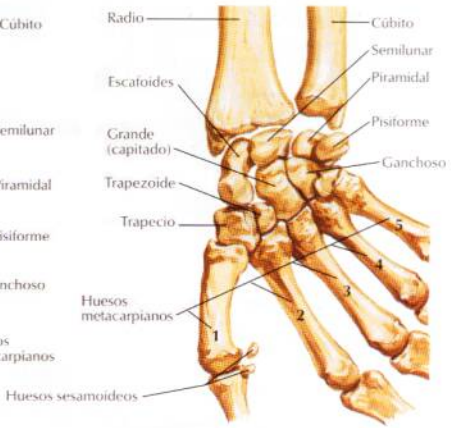

Posición de los huesos del carpo con la mano en aducción: visión anterior (palmar)

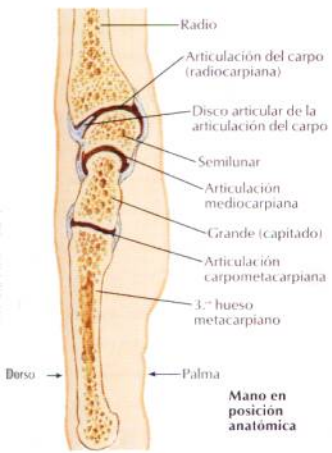

Secciones sagitales a través del carpo y dedo medio (índice)

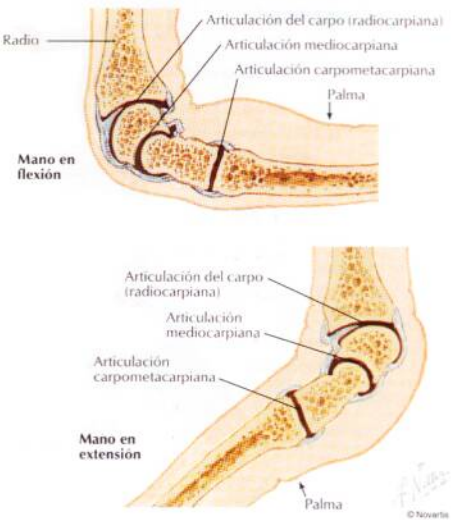

© Novartis

Túnel carpiano: visión palmar

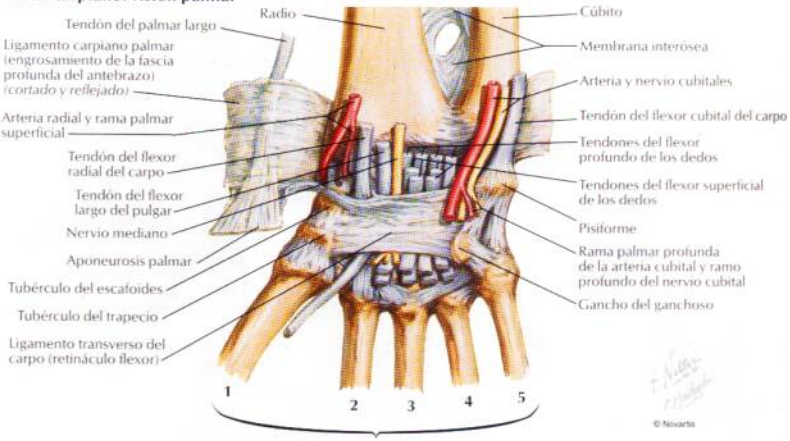

Retináculo flexor extirpado: visión palmar

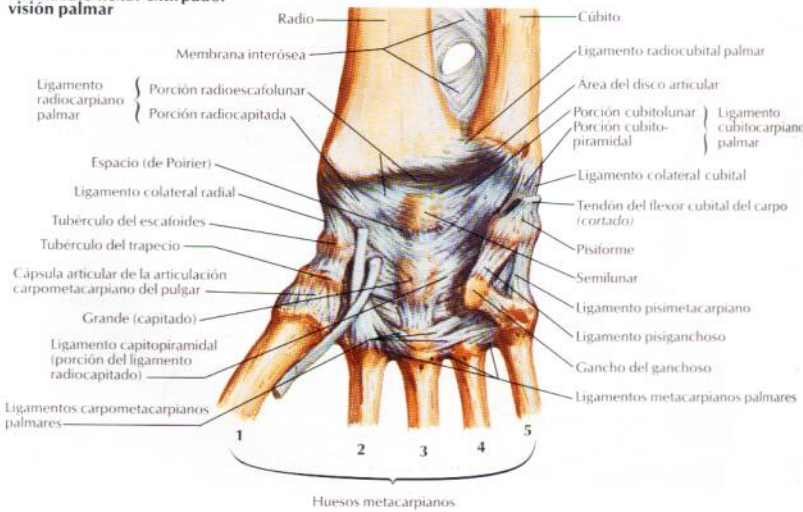

Visión posterior (dorsal)

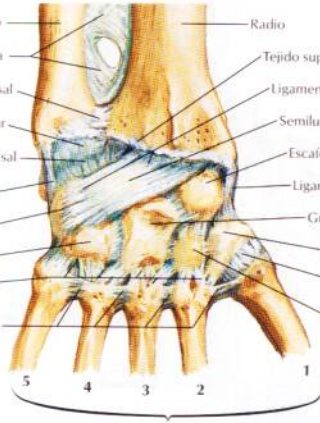

Nota: ligamentos dorsales más débiles que los ligamentos palmares

Sección coronal: visión dorsal

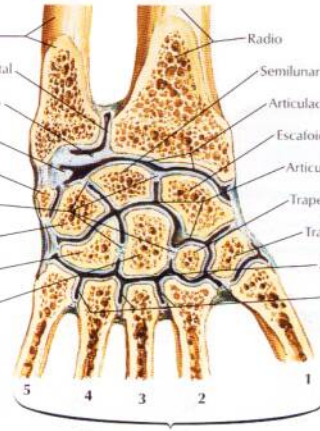

© Novartis

Huesos del carpo y mano

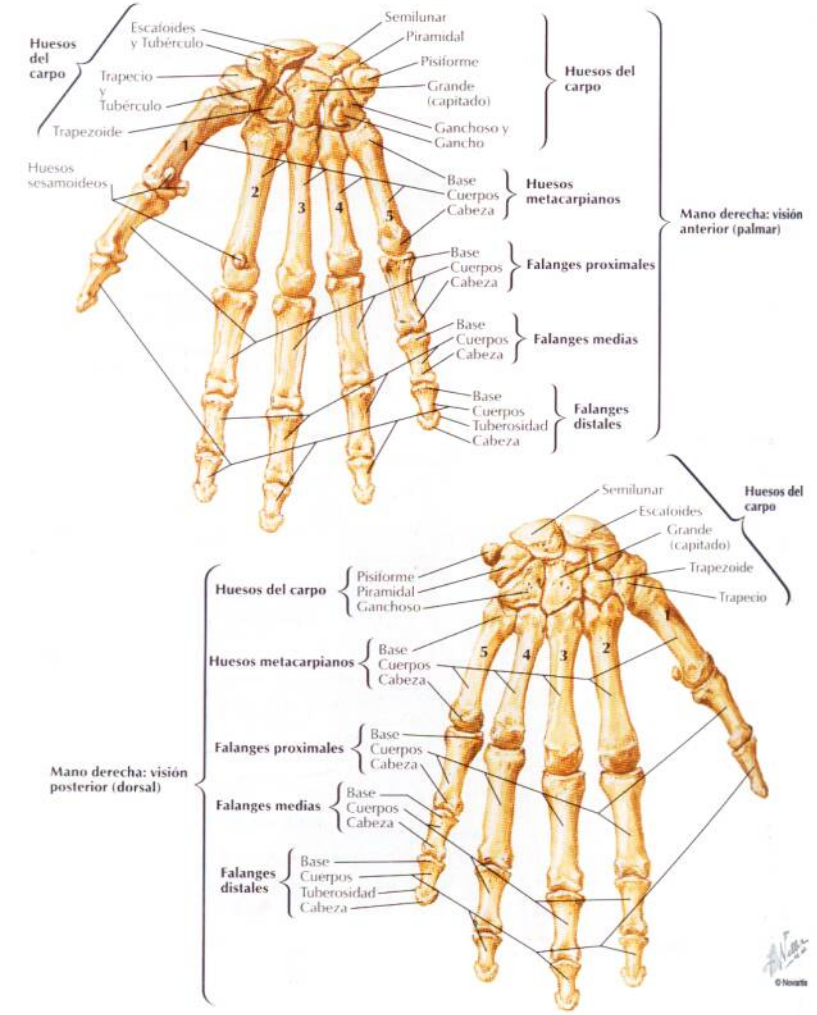

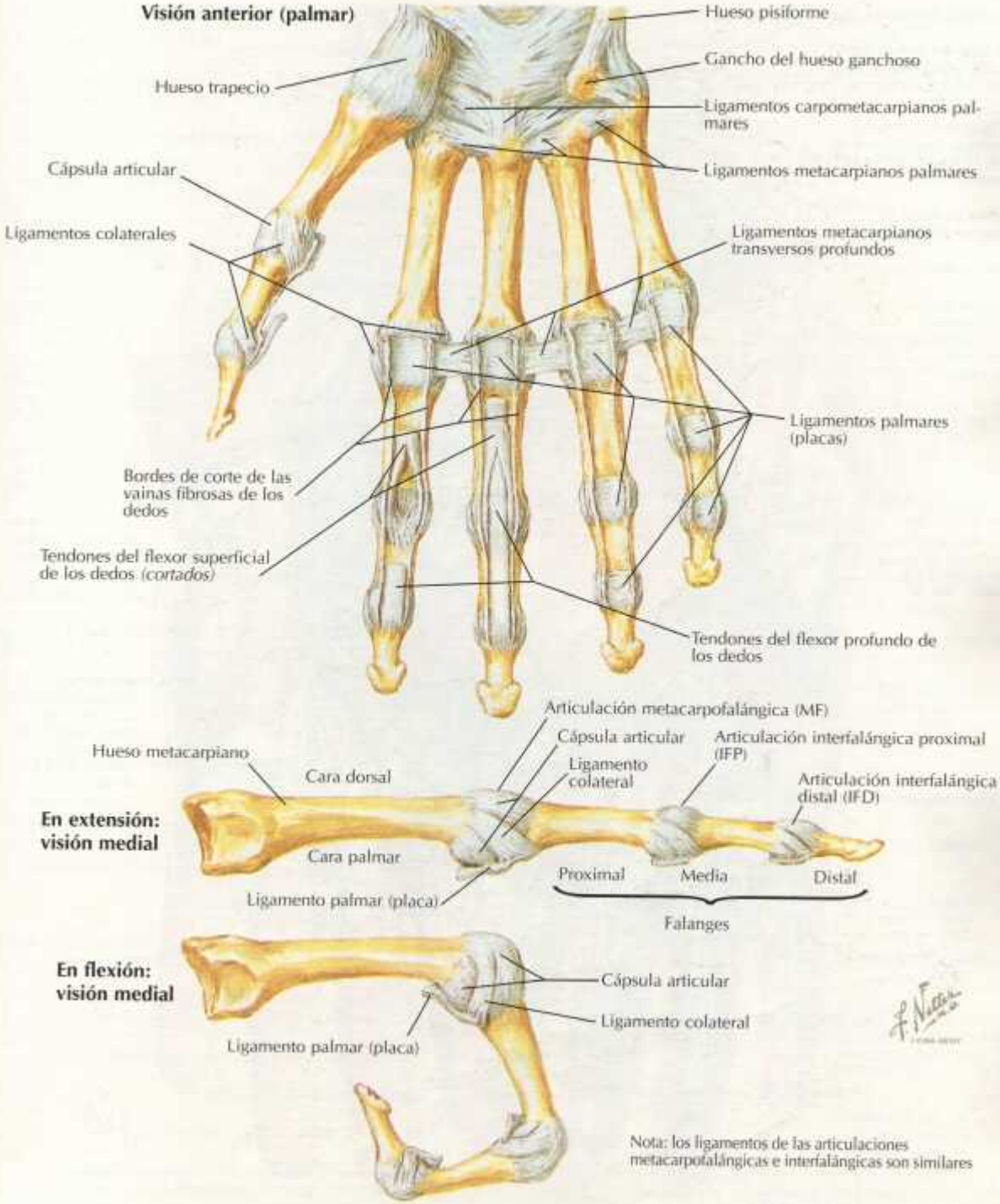
Visión anterior (palmar)
Hueso pisiforme
Gancho del hueso ganchoso
Hueso trapecio
Ligamentos carpometacarpianos palmares
Ligamentos metacarpianos palmares
Cápsula articular
Ligamentos colaterales
Ligamentos metacarpianos transversos profundos
Ligamentos palmares (placas)
Bordes de corte de las vainas fibrosas de los dedos
Tendones del flexor superficial de los dedos (cortados)
Tendones del flexor profundo de los dedos
Articulación metacarpofalángica (MF)
Cápsula articular
Articulación interfalángica proximal (IFP)
Hueso metacarpiano
Ligamento colateral
Cara dorsal
Articulación interfalángica distal (IFD)
En extensión: visión medial
Cara palmar
Proximal
Media
Distal
Ligamento palmar (placa)
Falanges
En flexión: visión medial
Cápsula articular
Ligamento colateral
Ligamento palmar (placa)
Nota: los ligamentos de las articulaciones metacarpofalángicas e interfalángicas son similares

Carpo y mano: disecciones palmares superficiales

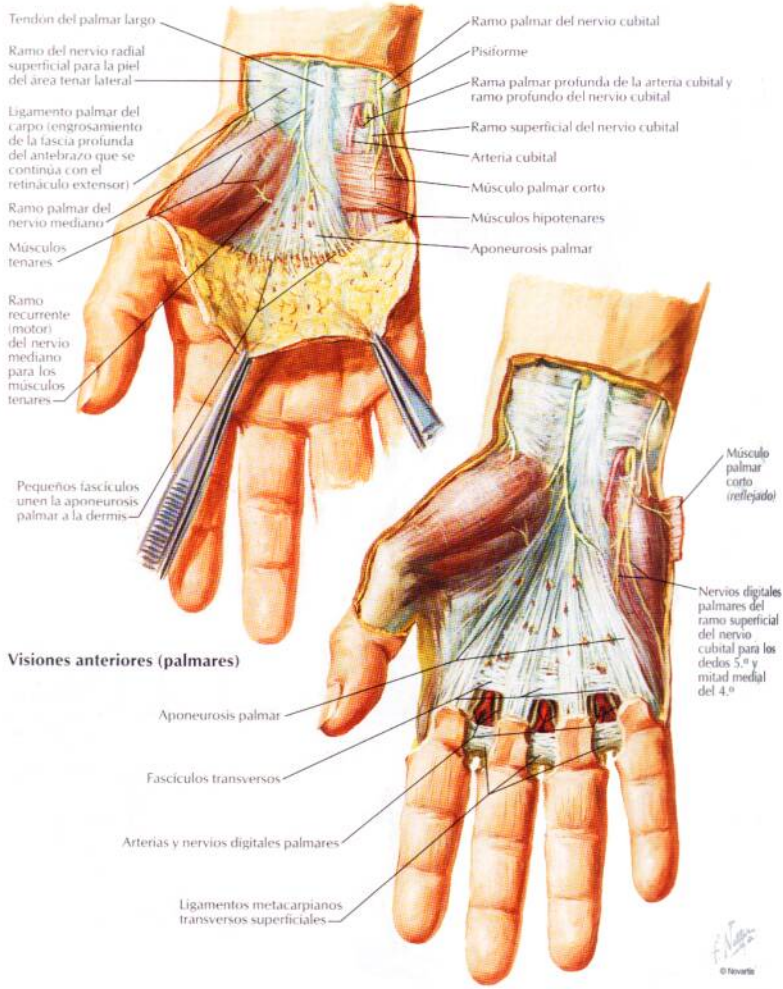

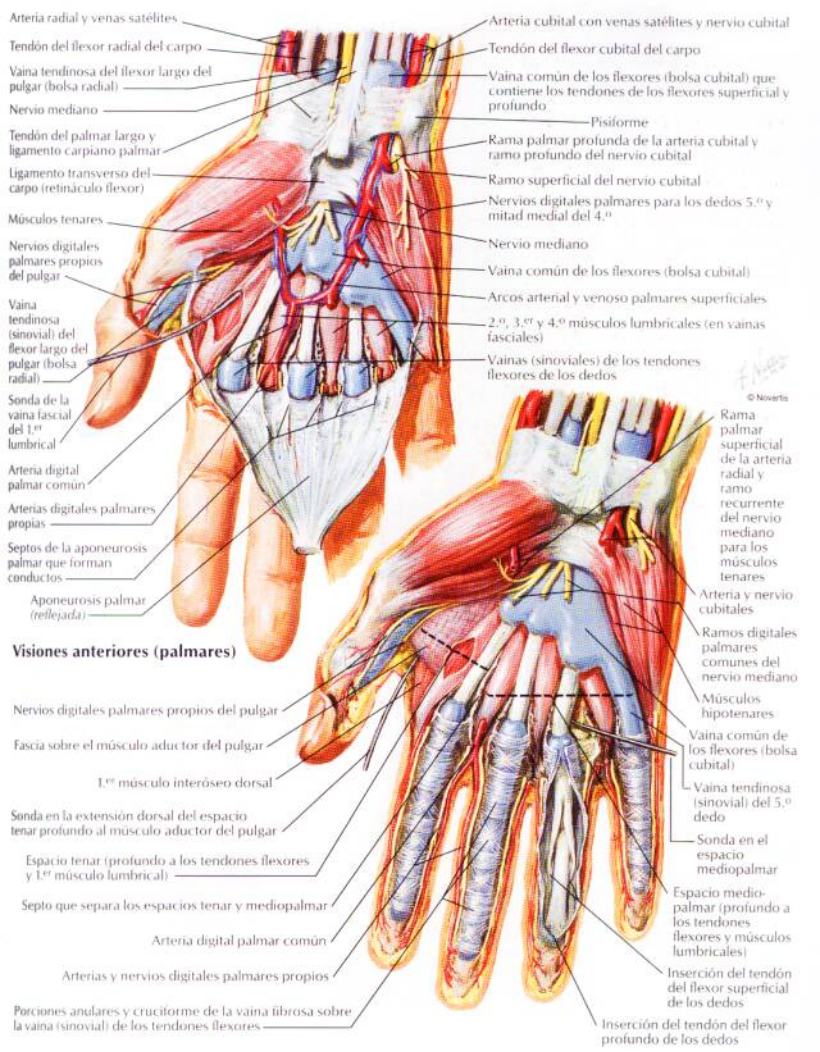
Arteria radial y venas satélites
Tendón del flexor radial del carpo
Vaina tendinosa del flexor largo del pulgar (bolsa radial)
Nervio mediano
Tendón del palmar largo y ligamento carpiano palmar
Ligamento transverso del carpo (retináculo flexor)
Músculos tenares
Nervios digitales palmares propios del pulgar
Vaina tendinosa (sinovial) del flexor largo del pulgar (bolsa radial)
Sonda de la vaina fascial del 1.er lumbrical
Arteria digital palmar común
Arterias digitales palmares propias
Septos de la aponeurosis palmar que forman conductos
Aponeurosis palmar (reflejada)
Arteria cubital con venas satélites y nervio cubital
Tendón del flexor cubital del carpo
Vaina común de los flexores (bolsa cubital) que contiene los tendones de los flexores superficial y profundo
Pisiforme
Rama palmar profunda de la arteria cubital y ramo profundo del nervio cubital
Ramo superficial del nervio cubital
Nervios digitales palmares para los dedos 5.º y mitad medial del 4.º
Nervio mediano
Vaina común de los flexores (bolsa cubital)
Arcos arterial y venoso palmares superficiales
2.º, 3.er y 4.º músculos lumbricales (en vainas fasciales)
Vainas (sinoviales) de los tendones flexores de los dedos
© Novartis
Rama palmar superficial de la arteria radial y ramo recurrente del nervio mediano para los músculos tenares
Arteria y nervio cubitales
Ramos digitales palmares comunes del nervio mediano
Músculos hipotenares
Vaina común de los flexores (bolsa cubital)
Vaina tendinosa (sinovial) del 5.º dedo
Sonda en el espacio mediopalmar
Espacio mediopalmar (profundo a los tendones flexores y músculos lumbricales)
Inserción del tendón del flexor superficial de los dedos
Inserción del tendón del flexor profundo de los dedos
Visiones anteriores (palmares)
Nervios digitales palmares propios del pulgar
Fascia sobre el músculo aductor del pulgar
1.er músculo interóseo dorsal
Sonda en la extensión dorsal del espacio tenar profundo al músculo aductor del pulgar
Espacio tenar (profundo a los tendones flexores y 1.er músculo lumbrical)
Septo que separa los espacios tenar y mediopalmar
Arteria digital palmar común
Arterias y nervios digitales palmares propios
Porciones anulares y cruciforme de la vaina fibrosa sobre la vaina (sinovial) de los tendones flexores

Visión palmar

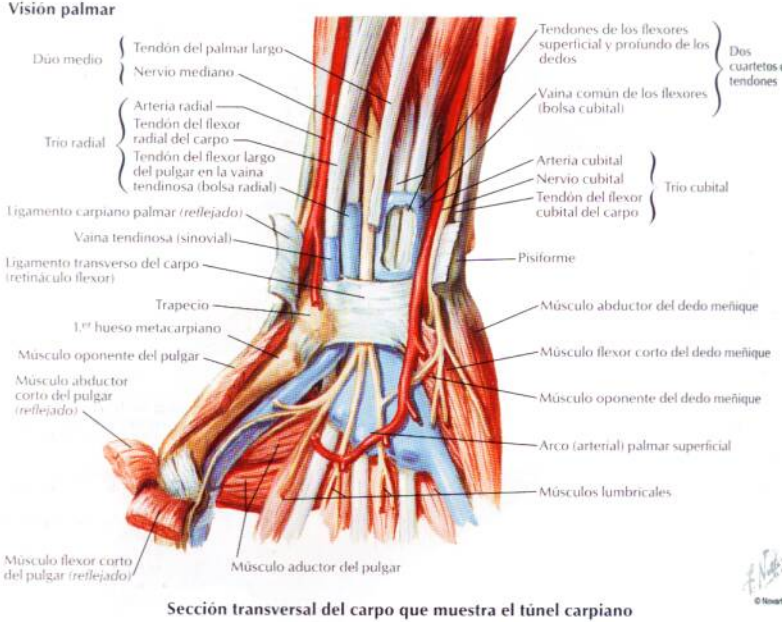

Sección transversal del carpo que muestra el túnel carpiano

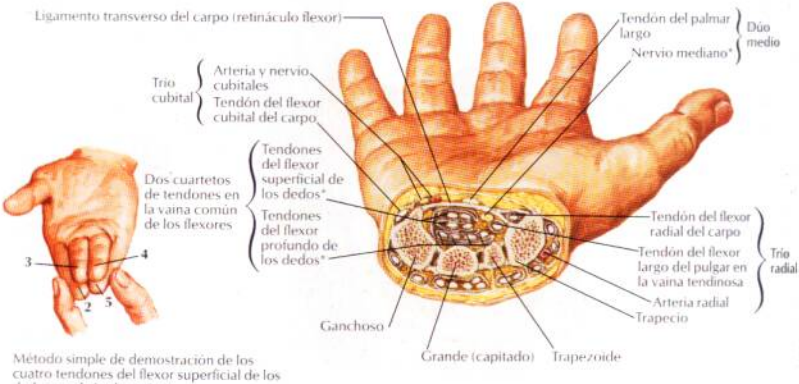

Método simple de demostración de los cuatro tendones del flexor superficial de los dedos en el túnel carpiano

*Contenido del tunel carpiano

Bolsas, espacios y vainas tendinosas de la mano

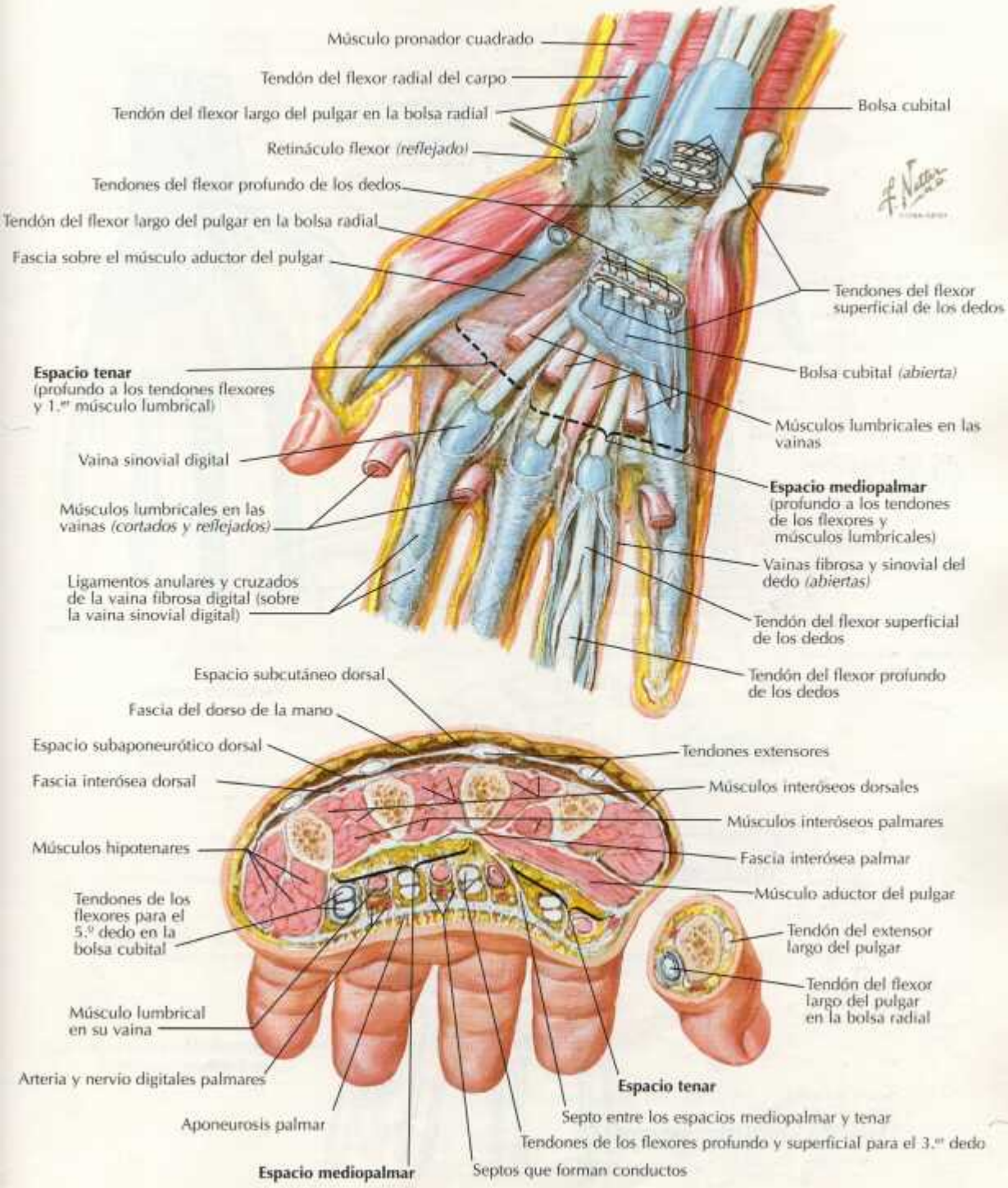

Músculos lumbricales y bolsas, espacios y vainas: esquema

Disposición usual

Vaina tendinosa del flexor largo del pulgar (bolsa radial)

Vaina común de los flexores (bolsa cubital)

Espacio tenar

Espacio mediopalmar

Músculos lumbricales (en vainas fasciales)

Vainas tendinosas sinoviales de los dedos

Variación común

Bolsa intermedia (comunicación entre la vaina común de los flexores [bolsa cubital] y la vaina tendinosa del flexor largo del pulgar [bolsa radial])

© Novartis

Músculos lumbricales: esquema

Tendones del flexor profundo de los dedos

1.er y 2.º músculos lumbricales (unipenniformes)

3.er y 4.º músculos lumbricales (bipenniformes)

Quiasma de Camper

Tendones del flexor superficial de los dedos *(cortados)*

Nota: los tendones de los flexores superficial y profundo de los dedos recubiertos de vainas sinoviales se sujetan sobre las falanges mediante vainas fibrosas compuestas de fuertes porciones anulares (A) y porciones cruciformes (C) (poleas) más débiles alternadas

A1 C1 A2 C2 A3 C3 A4 C4 A5

Tendones de los músculos flexor superficial y Flexor profundo de los dedos

Vaina tendinosa (sinovial)

Ligamentos (placas) palmares

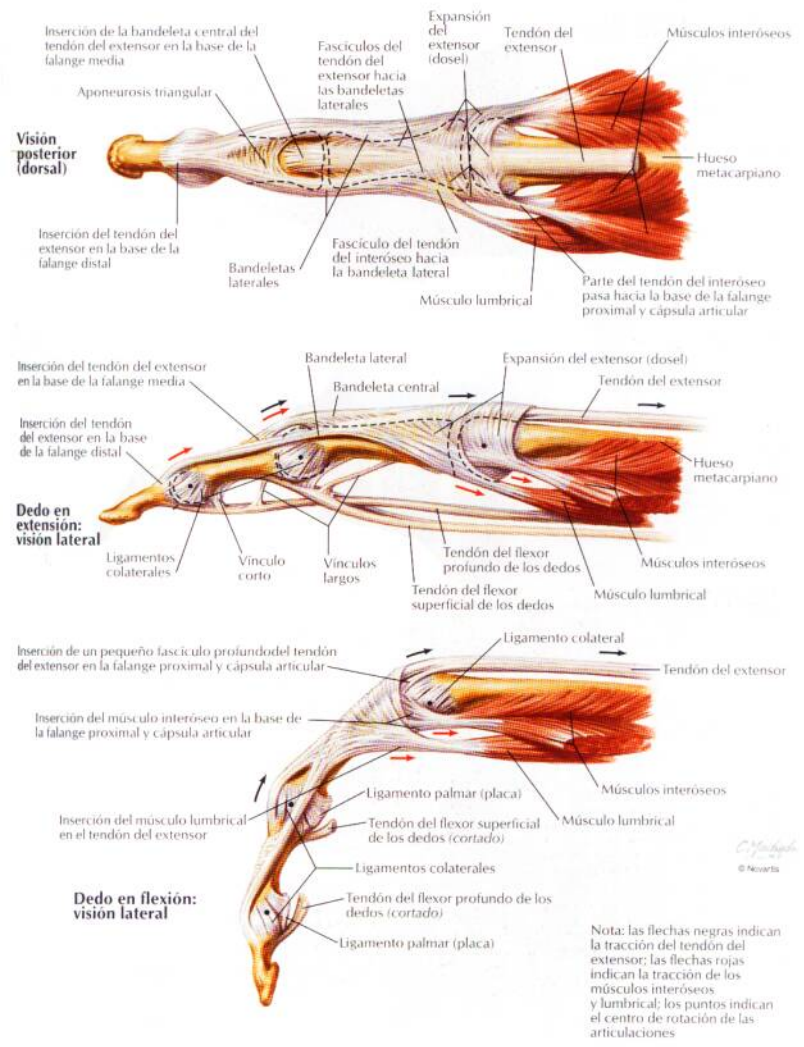
Inserción de la bandeleta central del tendón del extensor en la base de la falange media
Aponeurosis triangular
Fascículos del tendón del extensor hacia las bandeletas laterales
Expansión del extensor (dosel)
Tendón del extensor
Músculos interóseos
Visión posterior (dorsal)
Hueso metacarpiano
Inserción del tendón del extensor en la base de la falange distal
Bandeletas laterales
Fascículo del tendón del interóseo hacia la bandeleta lateral
Músculo lumbrical
Parte del tendón del interóseo pasa hacia la base de la falange proximal y cápsula articular
Inserción del tendón del extensor en la base de la falange media
Bandeleta lateral
Bandeleta central
Expansión del extensor (dosel)
Tendón del extensor
Inserción del tendón del extensor en la base de la falange distal
Hueso metacarpiano
Dedo en extensión: visión lateral
Ligamentos colaterales
Vínculo corto
Vínculos largos
Tendón del flexor profundo de los dedos
Tendón del flexor superficial de los dedos
Músculos interóseos
Músculo lumbrical
Inserción de un pequeño fascículo profundodel tendón del extensor en la falange proximal y cápsula articular
Ligamento colateral
Tendón del extensor
Inserción del músculo interóseo en la base de la falange proximal y cápsula articular
Músculos interóseos
Ligamento palmar (placa)
Inserción del músculo lumbrical en el tendón del extensor
Tendón del flexor superficial de los dedos (cortado)
Músculo lumbrical
Ligamentos colaterales
© Novartis
Dedo en flexión: visión lateral
Tendón del flexor profundo de los dedos (cortado)
Ligamento palmar (placa)
Nota: las flechas negras indican la tracción del tendón del extensor; las flechas rojas indican la tracción de los músculos interóseos y lumbrical; los puntos indican el centro de rotación de las articulaciones

Músculos intrínsecos de la mano

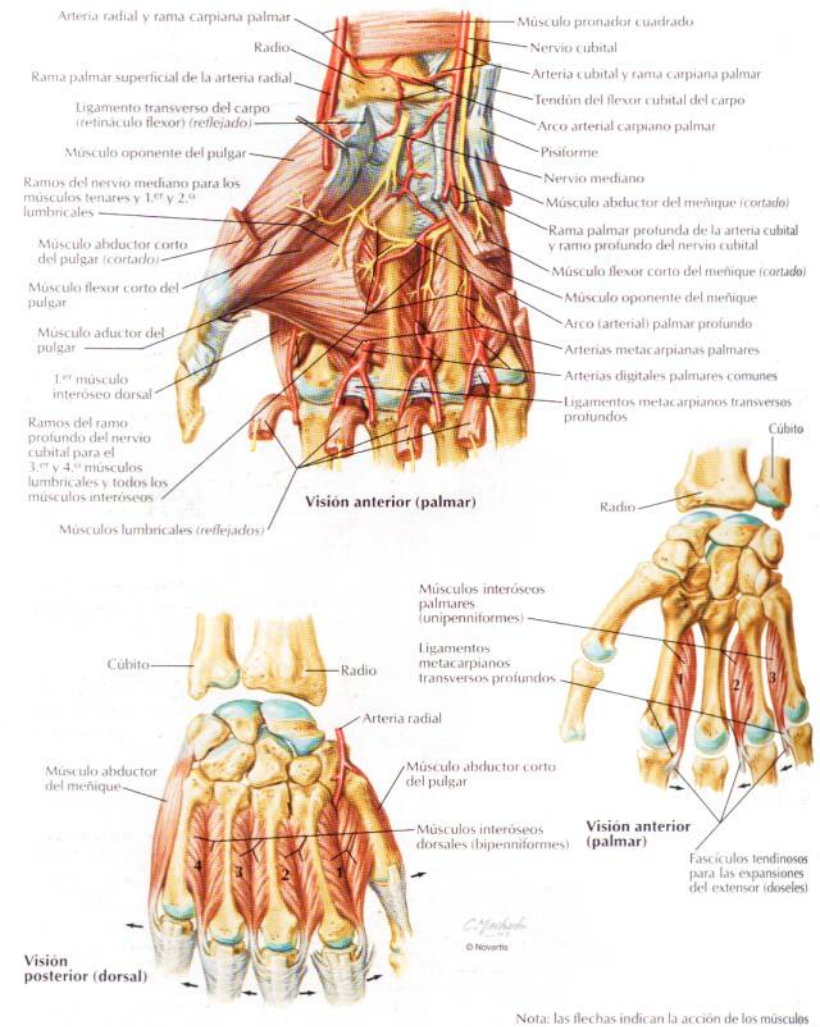

Nota: las flechas indican la acción de los músculos

Arterias y nervios de la mano: visiones palmares

Arteria radial
Nervio mediano y ramo palmar
Rama palmar superficial de la arteria radial
Músculo abductor corto del pulgar *(cortado)*
Músculo oponente del pulgar
Músculo flexor corto del pulgar
Ramo recurrente (motor) del nervio mediano para los músculos tenares
Nervios y arterias digitales propios del pulgar
Músculo aductor del pulgar
Ramos del nervio mediano para los músculos lumbricales 1.º y 2.º
Tendones flexores, vainas fibrosas y sinoviales

Arteria y nervio cubitales
Ligamento palmar del carpo (se continúa con el retináculo extensor)
Ligamento transverso del carpo (retináculo flexor)
Rama palmar profunda de la arteria cubital y ramo profundo del nervio cubital
Ramo superficial del nervio cubital
Vaina común de los flexores (bolsa cubital)
Arco (arterial) palmar superficial
Nervios y arterias digitales palmares comunes
Ramo comunicante del nervio mediano con el nervio cubital
Nervios y arterias digitales palmares propios
Ramos de nervios y arterias digitales palmares propios para el dorso de las falanges media y distal

© Novartis

Arteria radial
Nervio mediano
Rama palmar superficial de la arteria radial
Arco (arterial) palmar profundo
Arteria principal del pulgar
Arterias y nervios digitales propios del pulgar
Límite distal del arco palmar superficial
Arteria radial del índice
Arterias metacarpianas palmares
Arterias digitales palmares comunes
Arterias digitales palmares propias
Nervios digitales palmares propios del nervio mediano

Arteria y nervio cubitales
Ramas carpianas palmares de las arterias radial y cubital
Pisiforme
Rama palmar profunda de la arteria cubital y ramo profundo del nervio cubital
Ramos para los músculos hipotenares
Ramo superficial del nervio cubital
Gancho del ganchoso
Ramo palmar profundo del nervio cubital para los músculos 3.er y 4.º lumbricales, todos los interóseos, aductor del pulgar y cabeza profunda del flexor corto del pulgar
Ramo comunicante del nervio mediano con el nervio cubital
Nervios digitales palmares propios del nervio cubital

Visión lateral (radial)

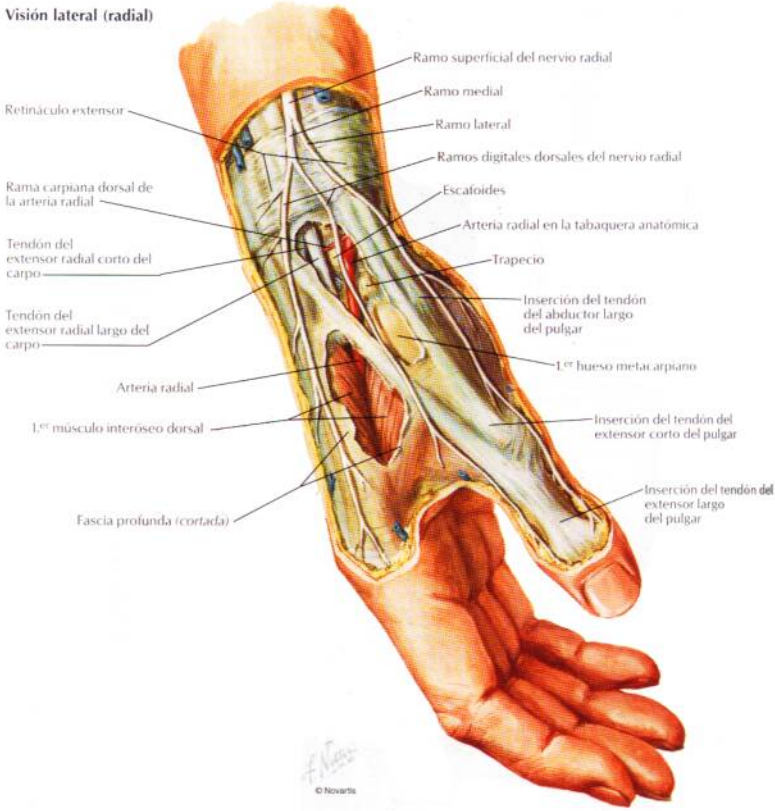

Visión posterior (dorsal)

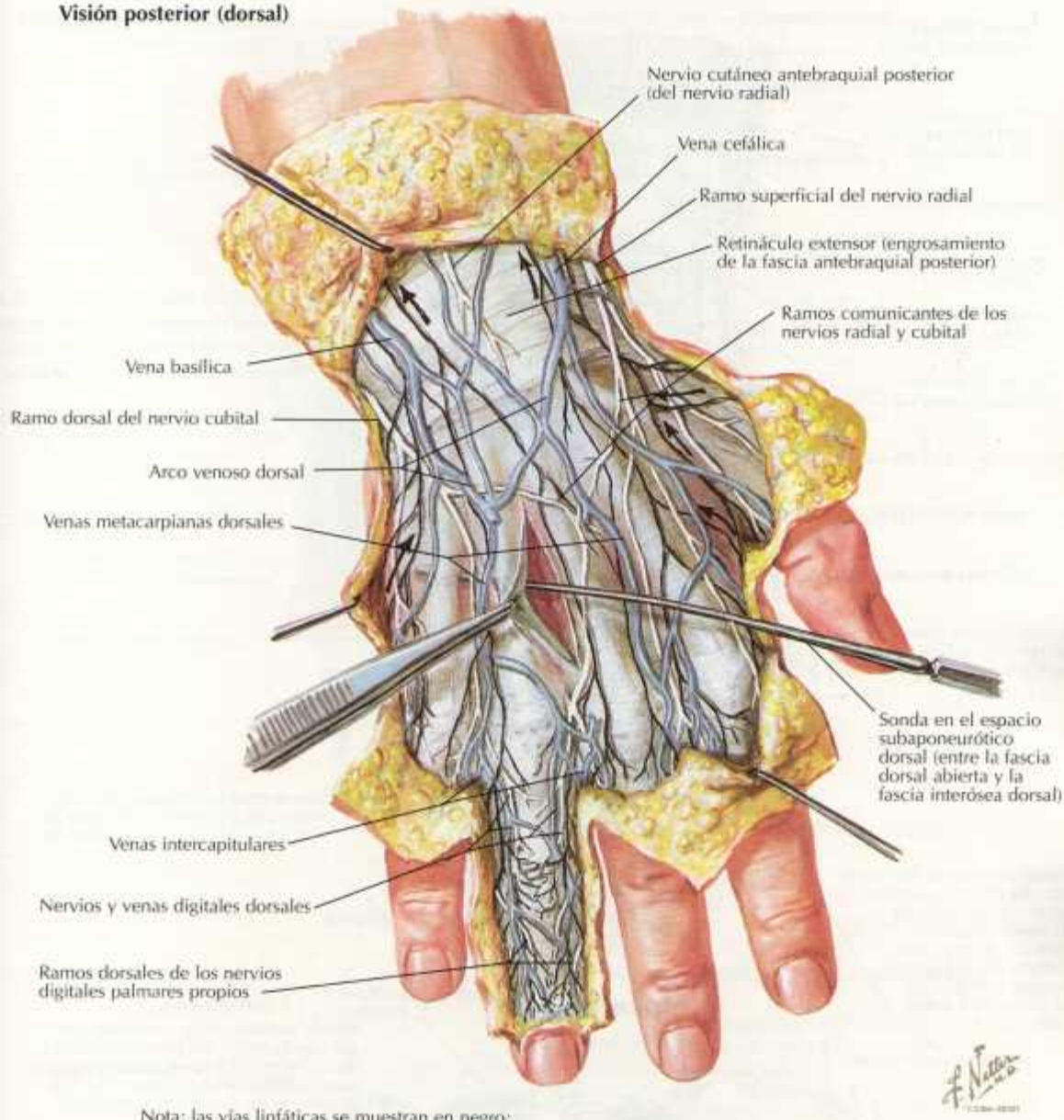

Nota: las vías linfáticas se muestran en negro; las flechas indican la dirección de drenaje

Carpo y mano: disección dorsal profunda

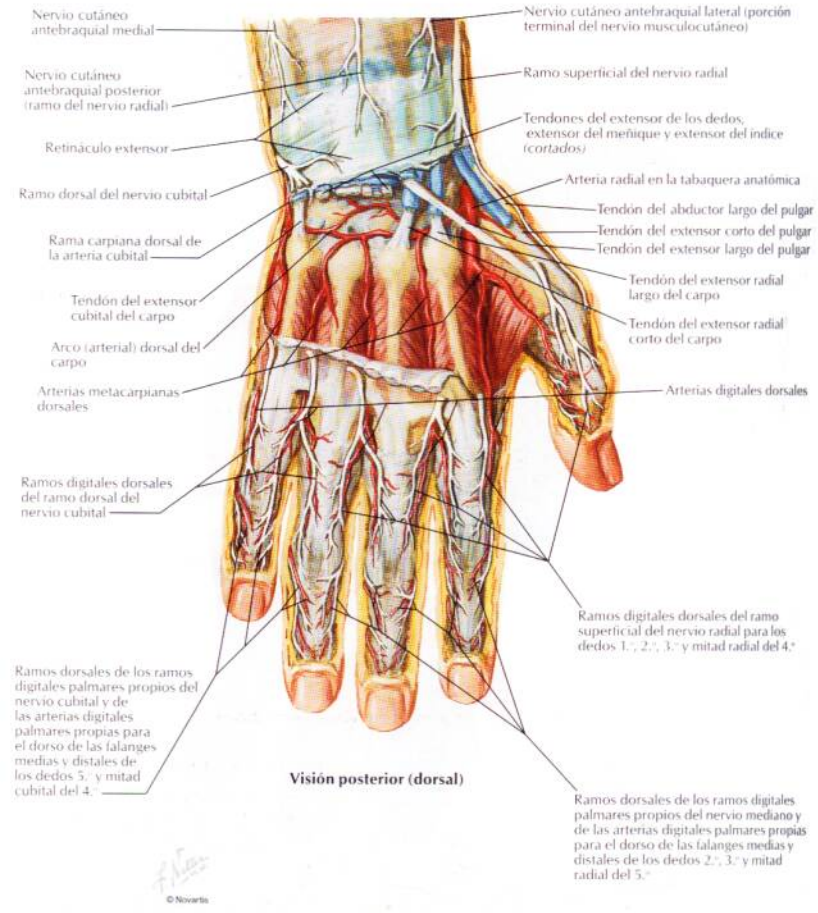

Visión posterior (dorsal)

Extensor cubital del carpo – **Compartimiento 6**

Extensor del meñique – **Compartimiento 5**

Extensor de los dedos
Extensor del índice } **Compartimiento 4**

Extensor largo del pulgar – **Compartimiento 3**

Extensor radial corto del carpo
Extensor radial largo del carpo } **Compartimiento 2**

Abductor largo del pulgar
Extensor corto del pulgar } **Compartimiento 1**

Plano de la sección transversal de la figura inferior

Retináculo extensor

Arteria radial en la tabaquera anatómica

Músculo abductor del meñique

Músculos interóseos dorsales

Conexiones intertendinosas

© Novartis

Fibras transversas de las expansiones dorsales (doseles)

Sección transversal de la porción más distal del antebrazo

Retináculo extensor

Extensor largo del pulgar – **Compartimiento 3**

Compartimiento 4 { Extensores de los dedos y del índice

Extensor radial corto del carpo
Extensor radial largo del carpo } **Compartimiento 2**

Compartimiento 5 { Extensor del meñique

Compartimiento 6 { Extensor cubital del carpo

Extensor corto del pulgar
Abductor largo del pulgar } **Compartimiento 1**

6 5 4 3 2 1

Cúbito

Radio

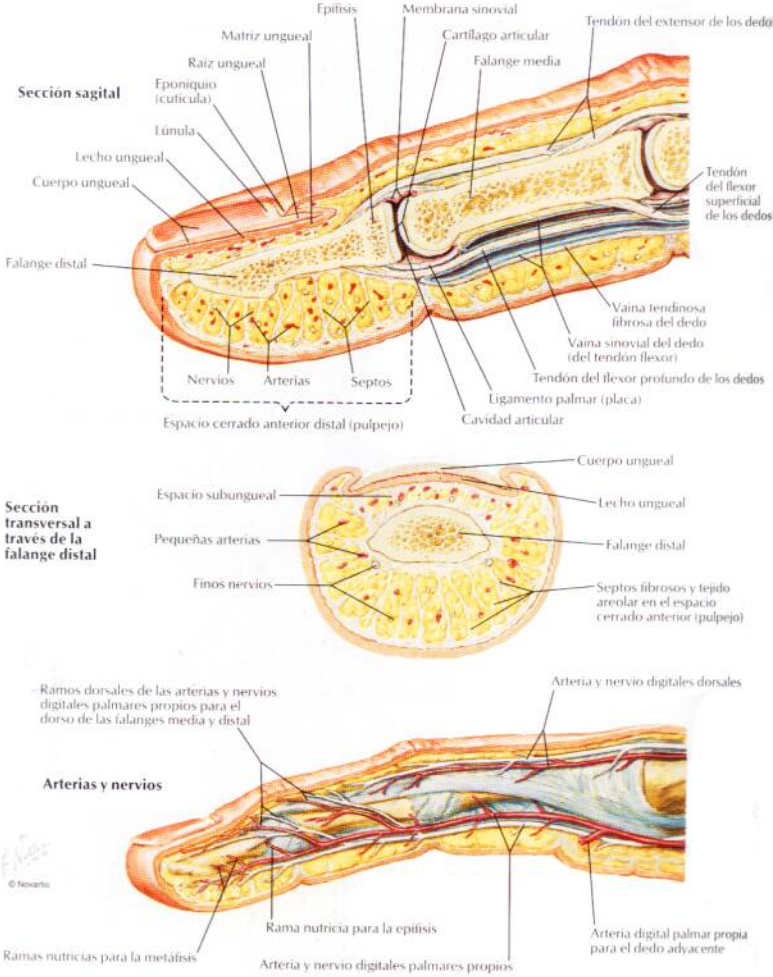
Sección sagital
Epifisis
Membrana sinovial
Tendón del extensor de los dedos
Matriz ungueal
Cartílago articular
Raíz ungueal
Falange media
Eponiquio (cuticula)
Lúnula
Lecho ungueal
Cuerpo ungueal
Tendón del flexor superficial de los dedos
Falange distal
Vaina tendinosa fibrosa del dedo
Vaina sinovial del dedo (del tendón flexor)
Nervios
Arterias
Septos
Tendón del flexor profundo de los dedos
Ligamento palmar (placa)
Espacio cerrado anterior distal (pulpejo)
Cavidad articular
Sección transversal a través de la falange distal
Cuerpo ungueal
Espacio subungueal
Lecho ungueal
Pequeñas arterias
Falange distal
Finos nervios
Septos fibrosos y tejido areolar en el espacio cerrado anterior (pulpejo)
Arterias y nervios
Ramos dorsales de las arterias y nervios digitales palmares propios para el dorso de las falanges media y distal
Arteria y nervio digitales dorsales
© Novartis
Rama nutricia para la epifisis
Ramas nutricias para la metáfisis
Arteria y nervio digitales palmares propios
Arteria digital palmar propia para el dedo adyacente

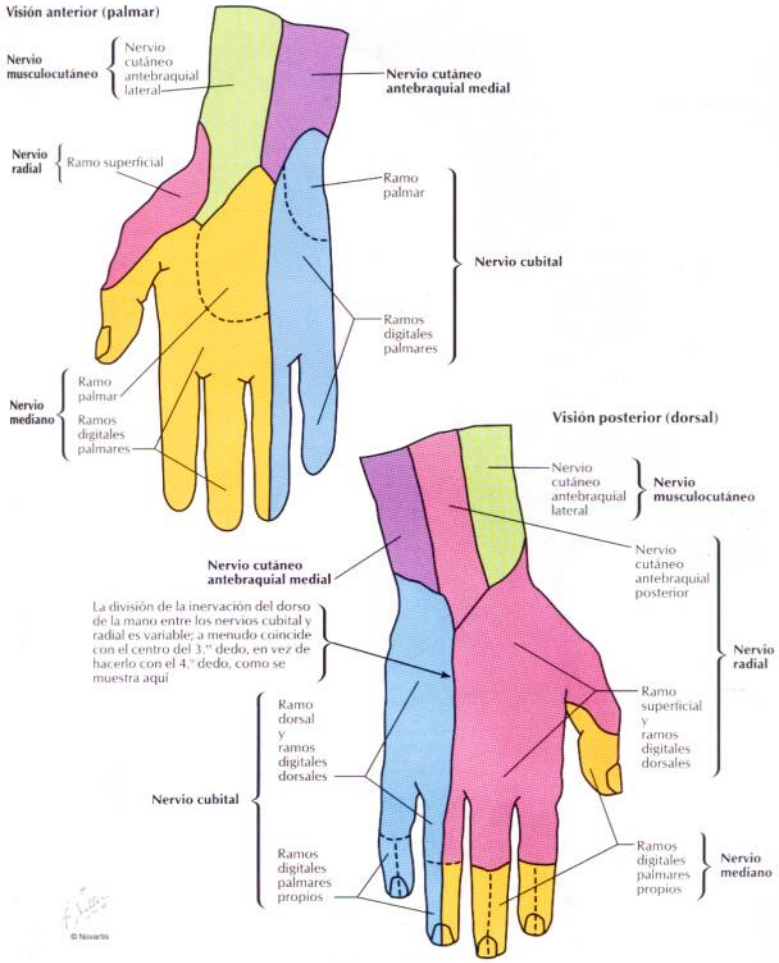
Visión anterior (palmar)
Nervio musculocutáneo
Nervio cutáneo antebraquial lateral
Nervio cutáneo antebraquial medial
Nervio radial
Ramo superficial
Ramo palmar
Nervio cubital
Ramos digitales palmares
Nervio mediano
Ramo palmar
Ramos digitales palmares
Visión posterior (dorsal)
Nervio cutáneo antebraquial lateral
Nervio musculocutáneo
Nervio cutáneo antebraquial posterior
Nervio cutáneo antebraquial medial
La división de la inervación del dorso de la mano entre los nervios cubital y radial es variable; a menudo coincide con el centro del 3.° dedo, en vez de hacerlo con el 4.° dedo, como se muestra aquí
Nervio radial
Ramo superficial y ramos digitales dorsales
Ramo dorsal y ramos digitales dorsales
Nervio cubital
Ramos digitales palmares propios
Ramos digitales palmares propios
Nervio mediano
© Novartis

Arterias y nervios del miembro superior

Visión anterior

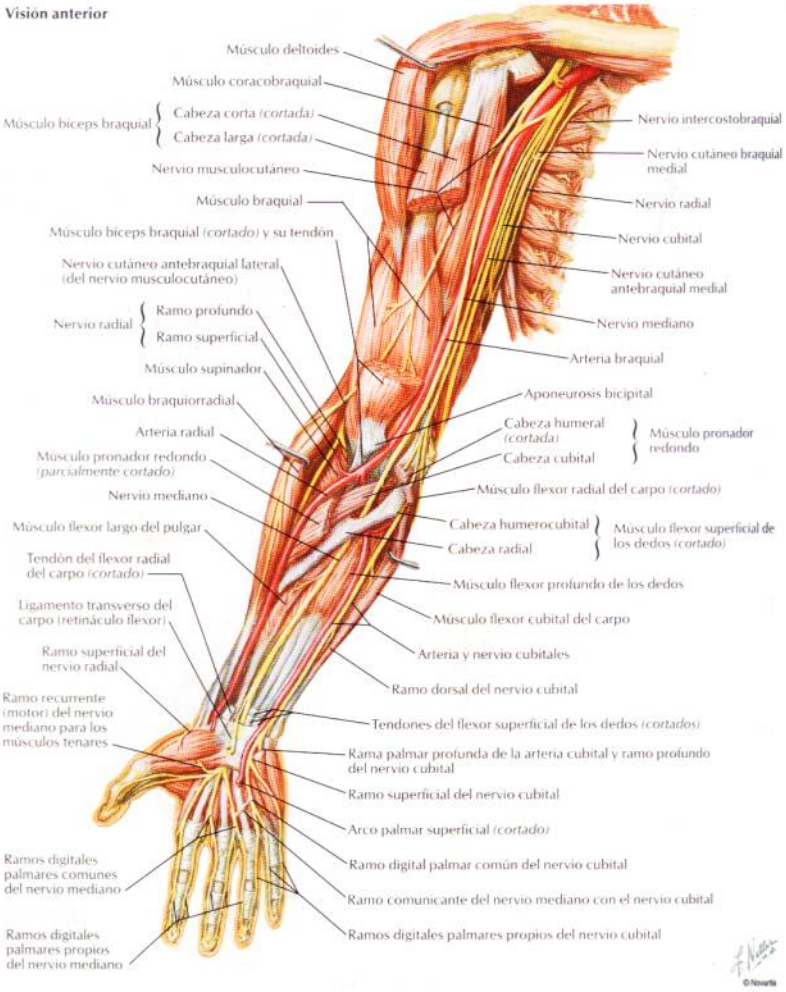

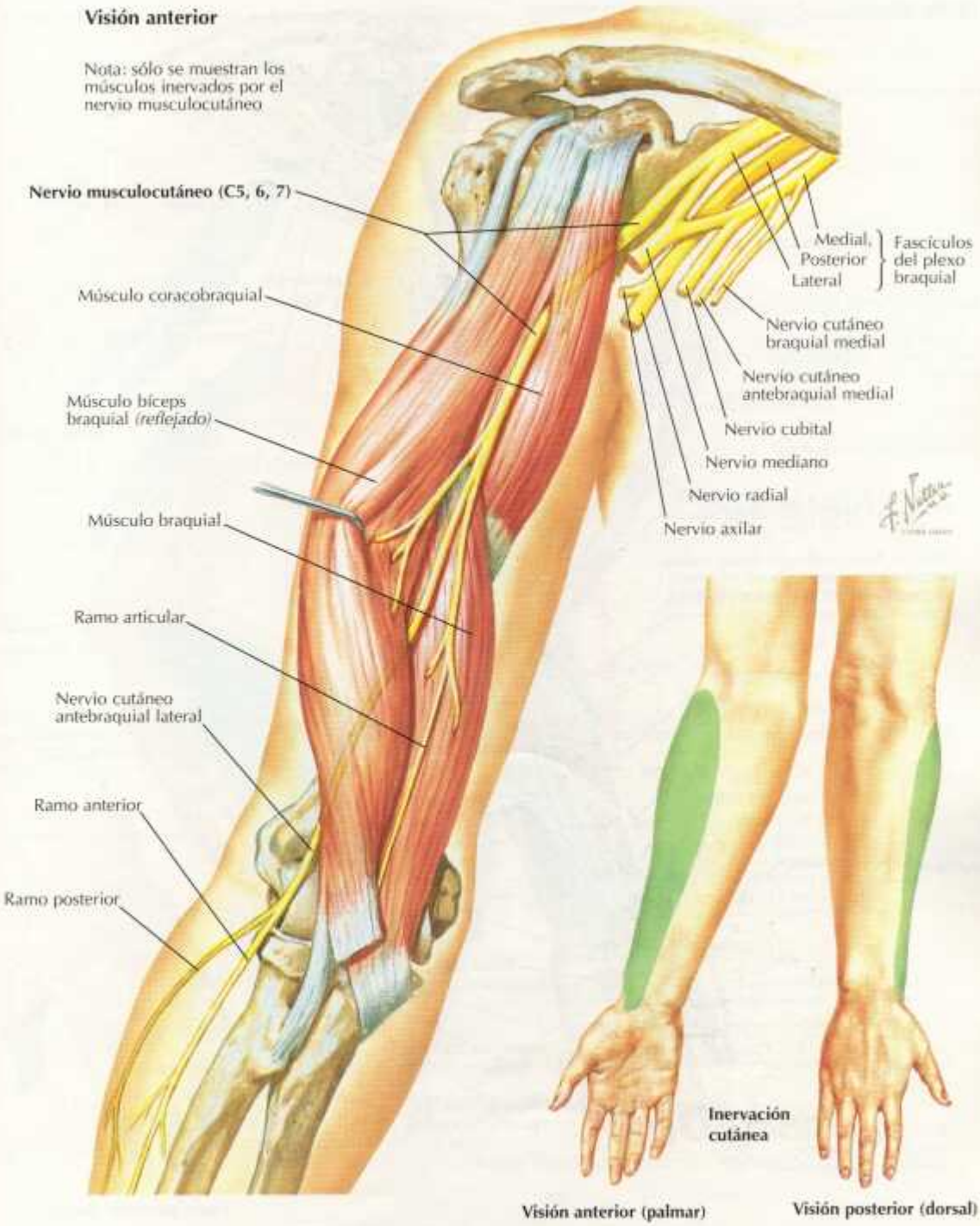
Visión anterior
Nota: sólo se muestran los músculos inervados por el nervio musculocutáneo
Nervio musculocutáneo (C5, 6, 7)
Músculo coracobraquial
Músculo bíceps braquial (reflejado)
Músculo braquial
Ramo articular
Nervio cutáneo antebraquial lateral
Ramo anterior
Ramo posterior
Medial,
Posterior
Lateral
Fascículos del plexo braquial
Nervio cutáneo braquial medial
Nervio cutáneo antebraquial medial
Nervio cubital
Nervio mediano
Nervio radial
Nervio axilar
Inervación cutánea
Visión anterior (palmar)
Visión posterior (dorsal)

Nervio mediano

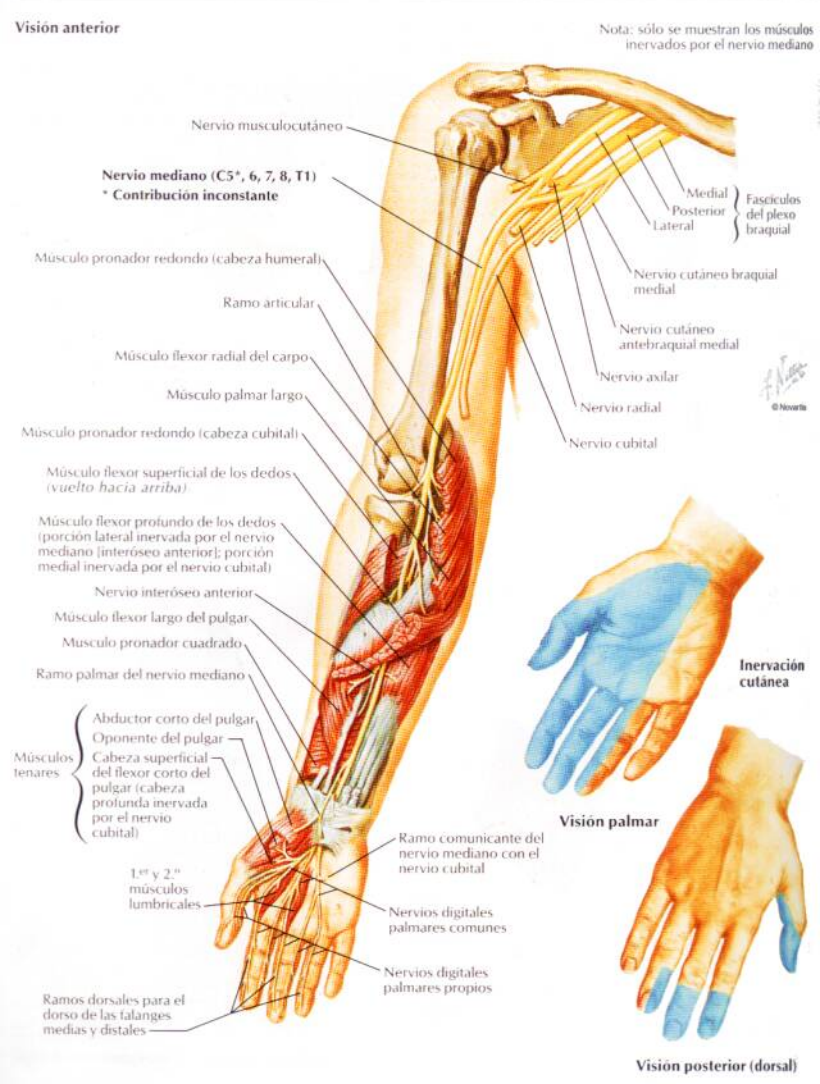

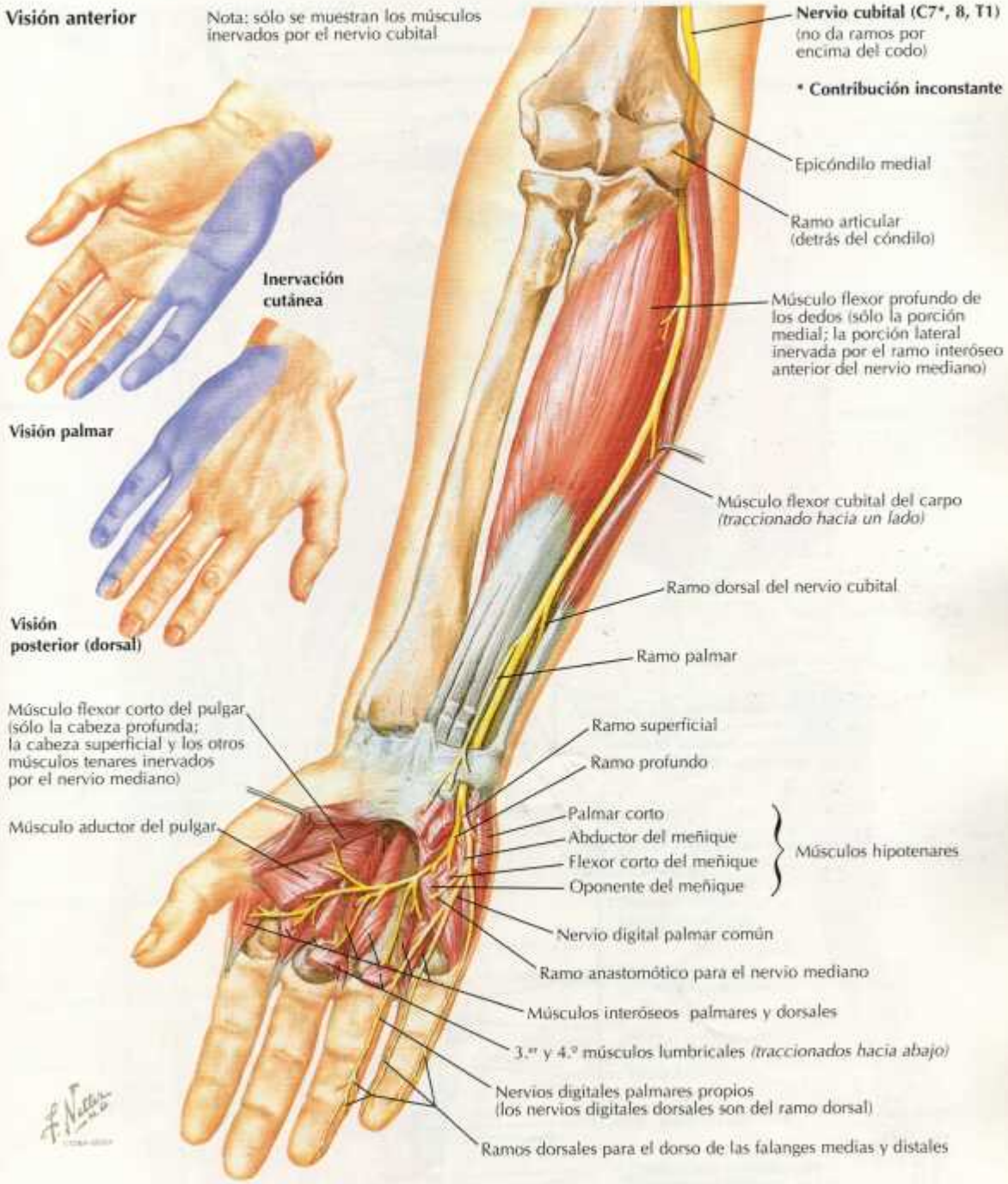
Visión anterior
Nota: sólo se muestran los músculos inervados por el nervio cubital
Nervio cubital (C7*, 8, T1)
(no da ramos por encima del codo)
* Contribución inconstante
Epicóndilo medial
Ramo articular (detrás del cóndilo)
Inervación cutánea
Músculo flexor profundo de los dedos (sólo la porción medial; la porción lateral inervada por el ramo interóseo anterior del nervio mediano)
Visión palmar
Músculo flexor cubital del carpo (traccionado hacia un lado)
Ramo dorsal del nervio cubital
Visión posterior (dorsal)
Ramo palmar
Músculo flexor corto del pulgar (sólo la cabeza profunda; la cabeza superficial y los otros músculos tenares inervados por el nervio mediano)
Ramo superficial
Ramo profundo
Músculo aductor del pulgar
Palmar corto
Abductor del meñique
Flexor corto del meñique
Oponente del meñique
Músculos hipotenares
Nervio digital palmar común
Ramo anastomótico para el nervio mediano
Músculos interóseos palmares y dorsales
3.er y 4.º músculos lumbricales (traccionados hacia abajo)
Nervios digitales palmares propios (los nervios digitales dorsales son del ramo dorsal)
Ramos dorsales para el dorso de las falanges medias y distales

Nervio radial en el brazo y nervios posteriores del hombro

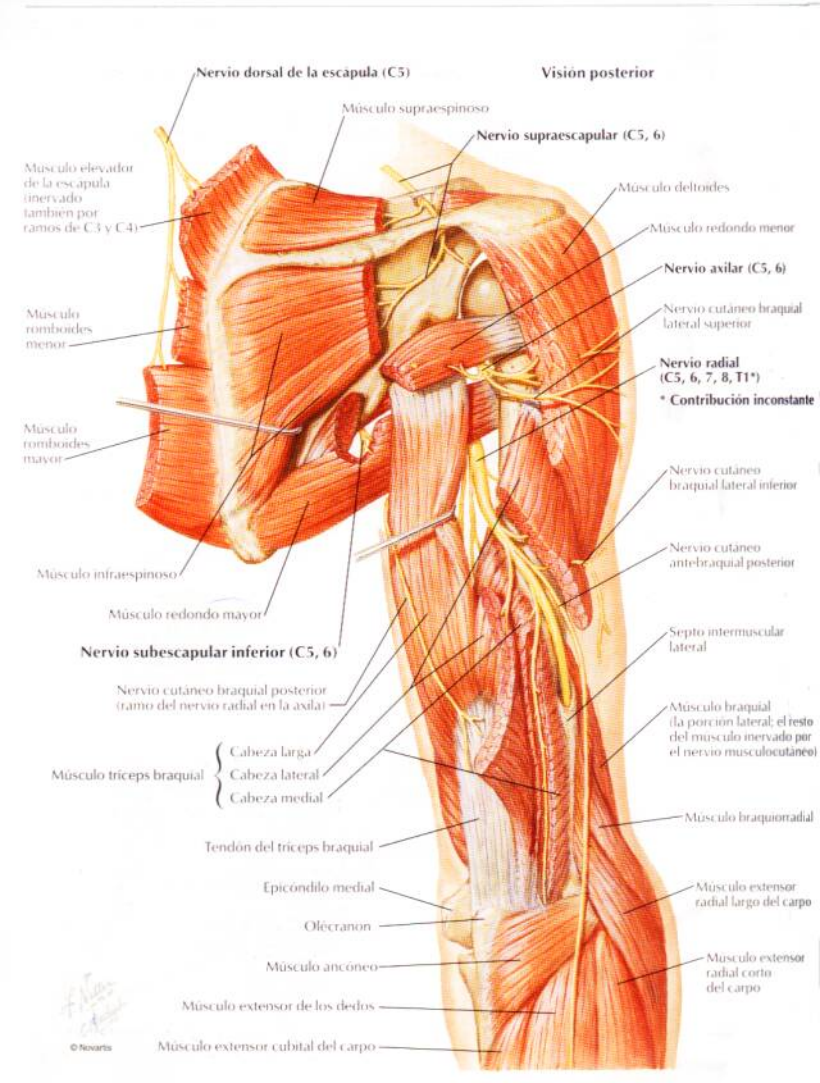

Nervio radial en el antebrazo

VÉASE TAMBIÉN LÁMINA 440

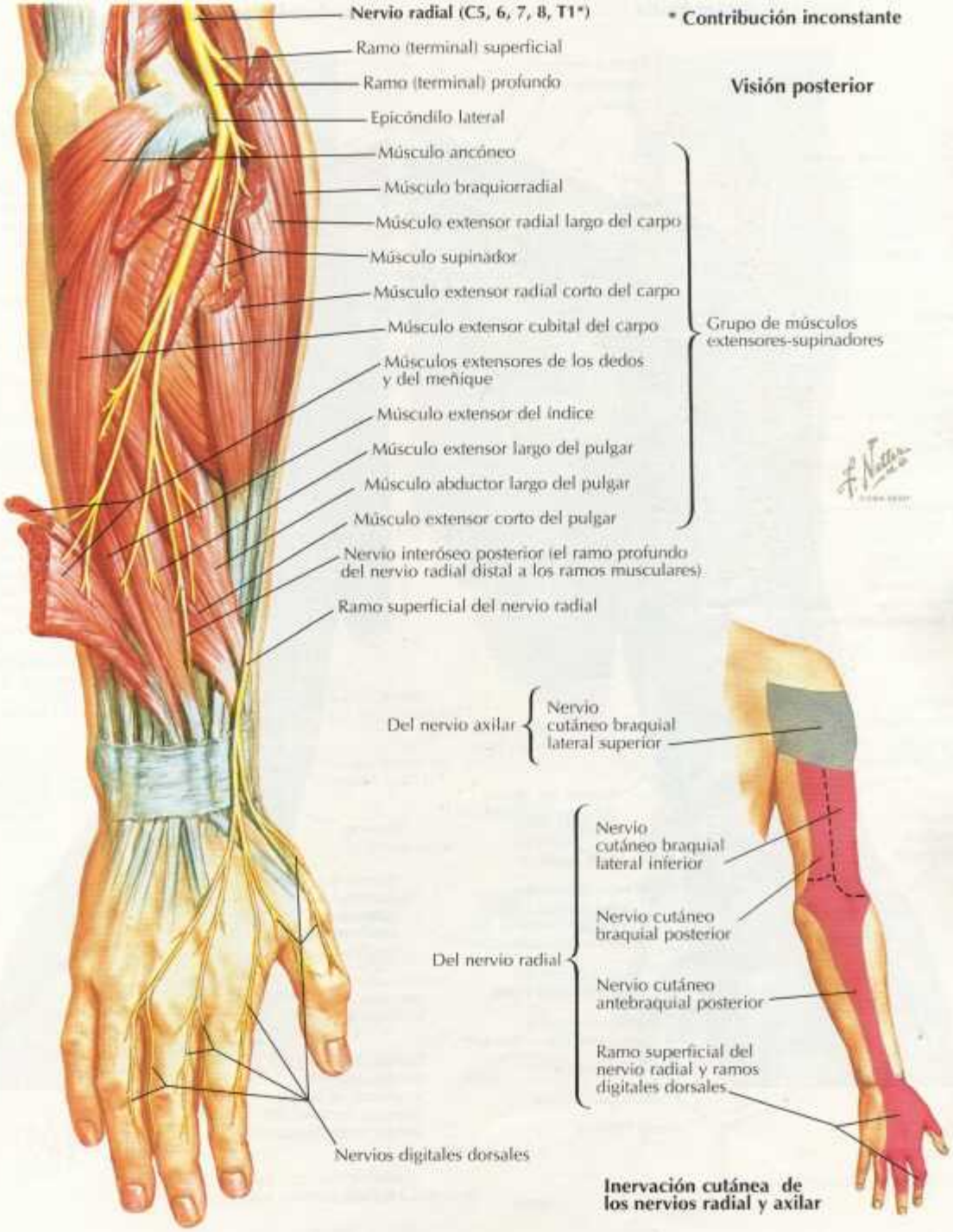

Nervios cutáneos y venas superficiales del hombro y brazo

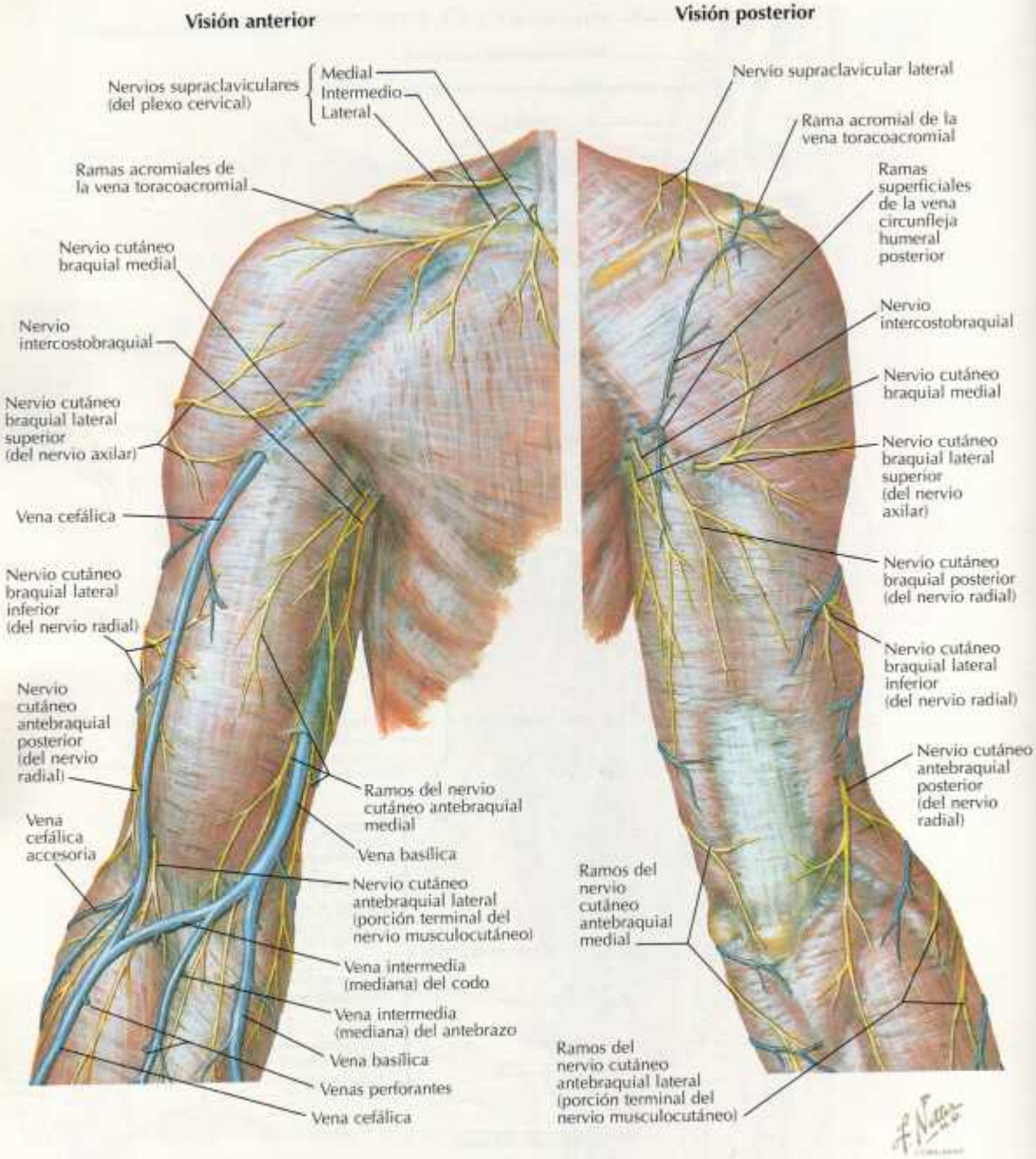

Nervios cutáneos y venas superficiales del antebrazo

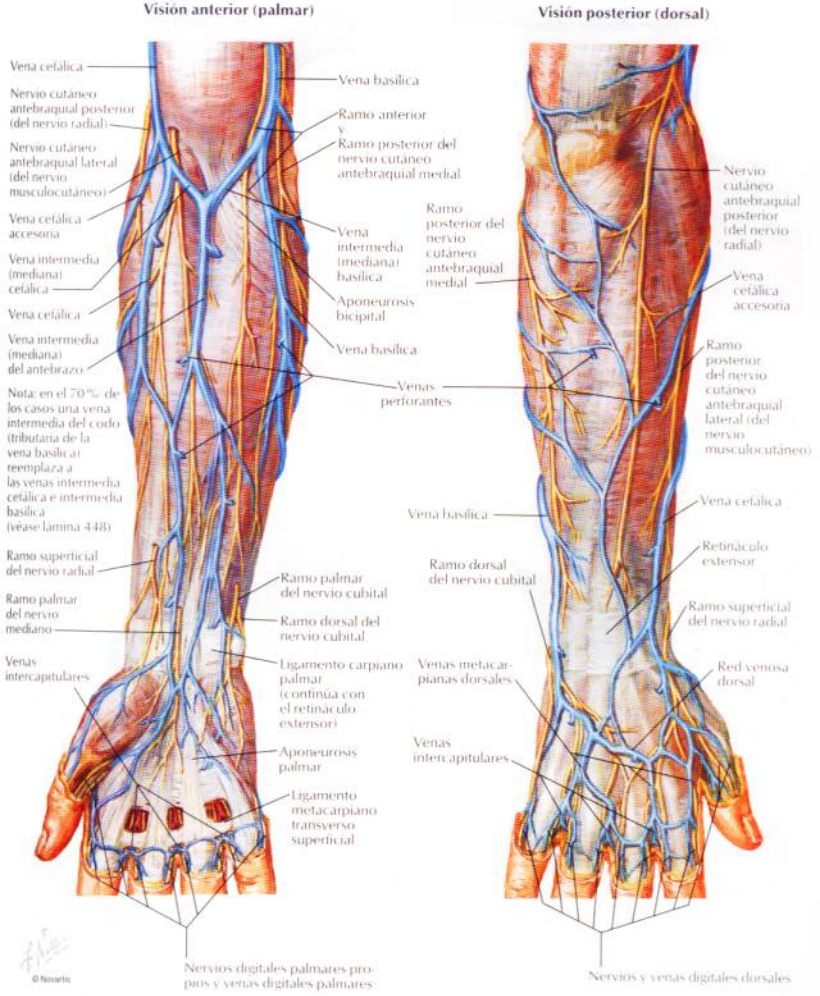

Inervación cutánea del miembro superior

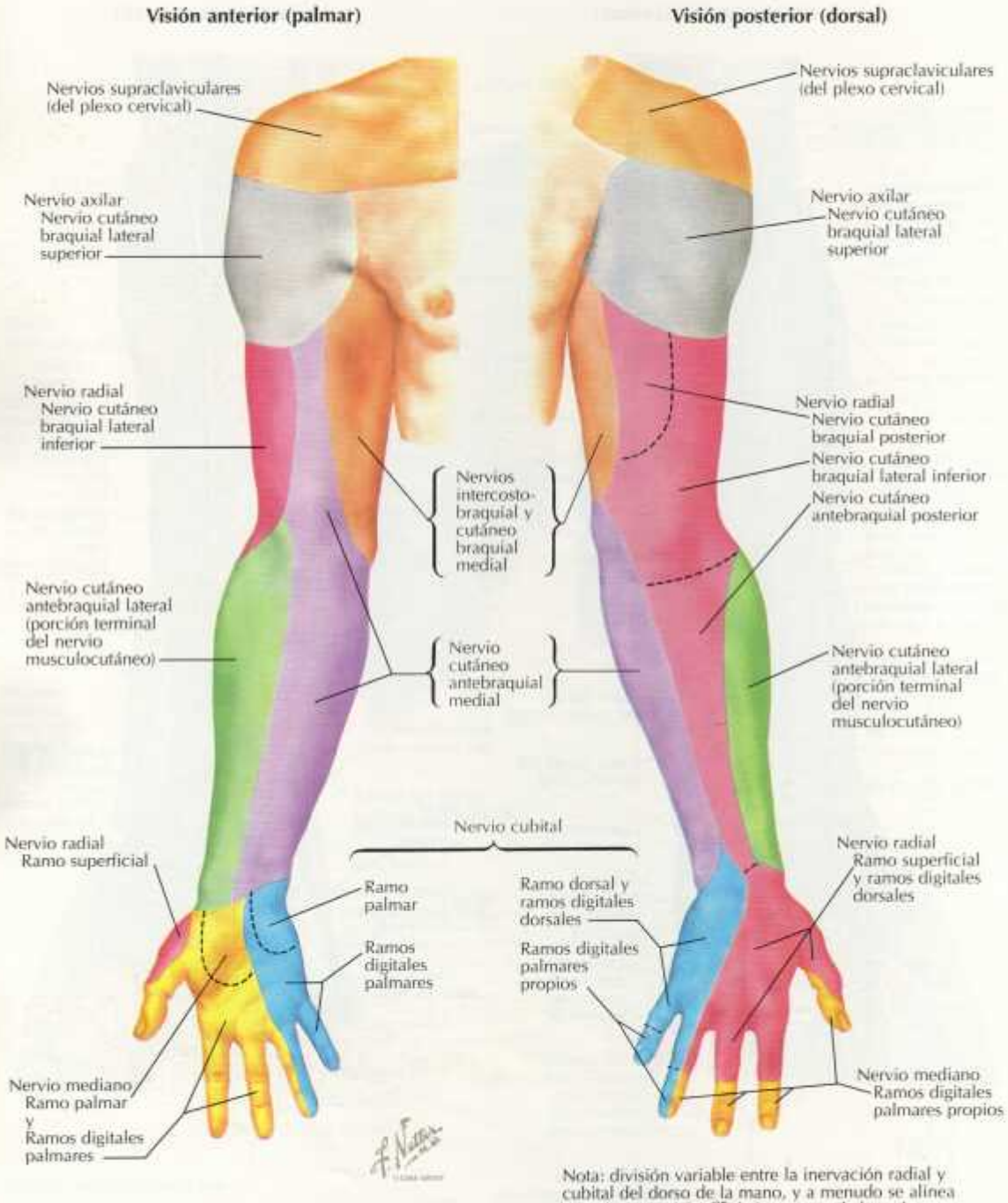

Nota: división variable entre la inervación radial y cubital del dorso de la mano, y a menudo se alinea con el centro del 3.er dedo, en vez de hacerlo con el 4.º, como se muestra aquí

Nota: marcaje esquemático de dermatomas mostrados como segmentos definidos. De hecho hay un considerable solapamiento entre dermatomas adyacentes

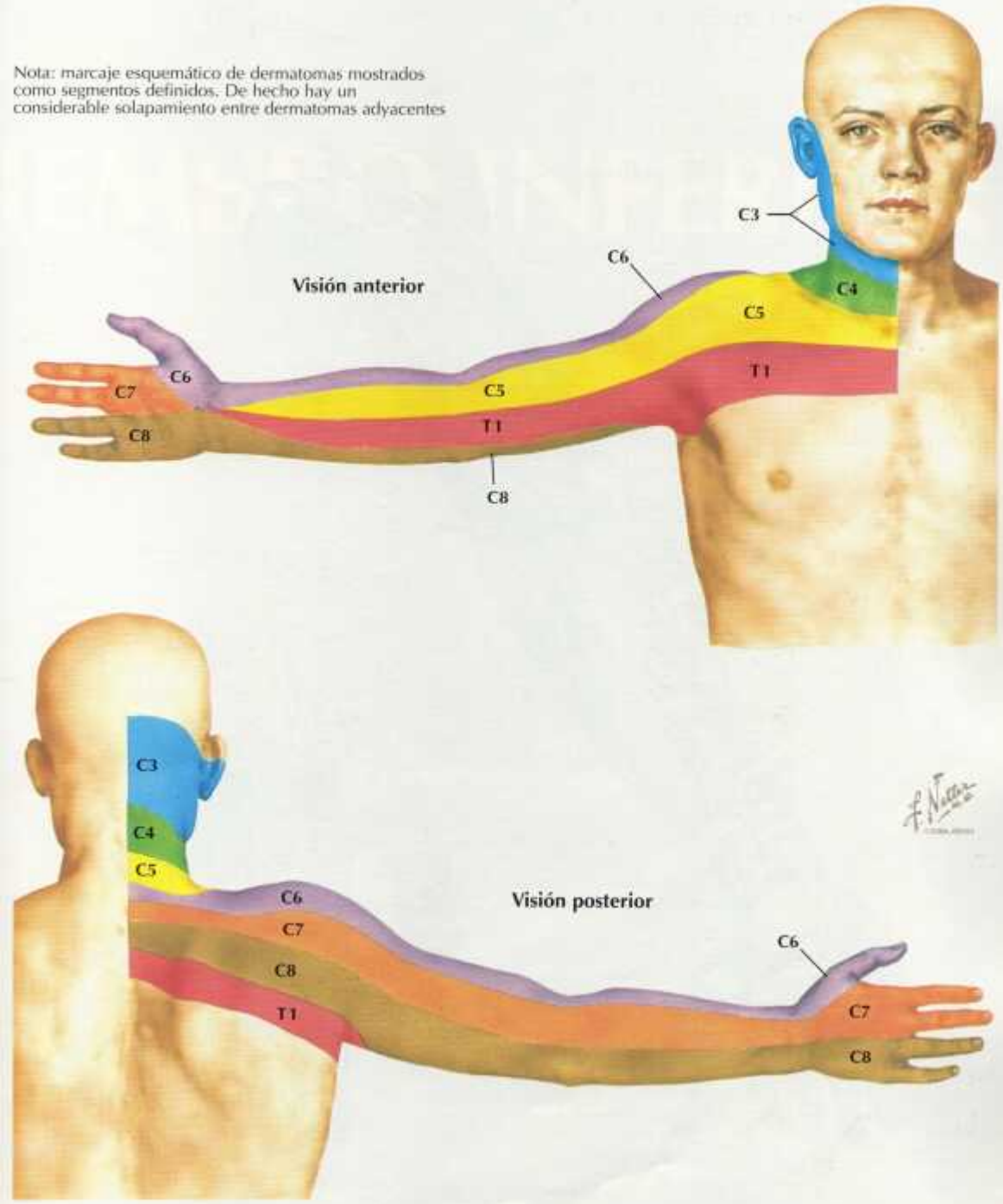

Vasos y nódulos linfáticos del miembro superior

VÉANSE TAMBIÉN LÁMINAS 169, 441

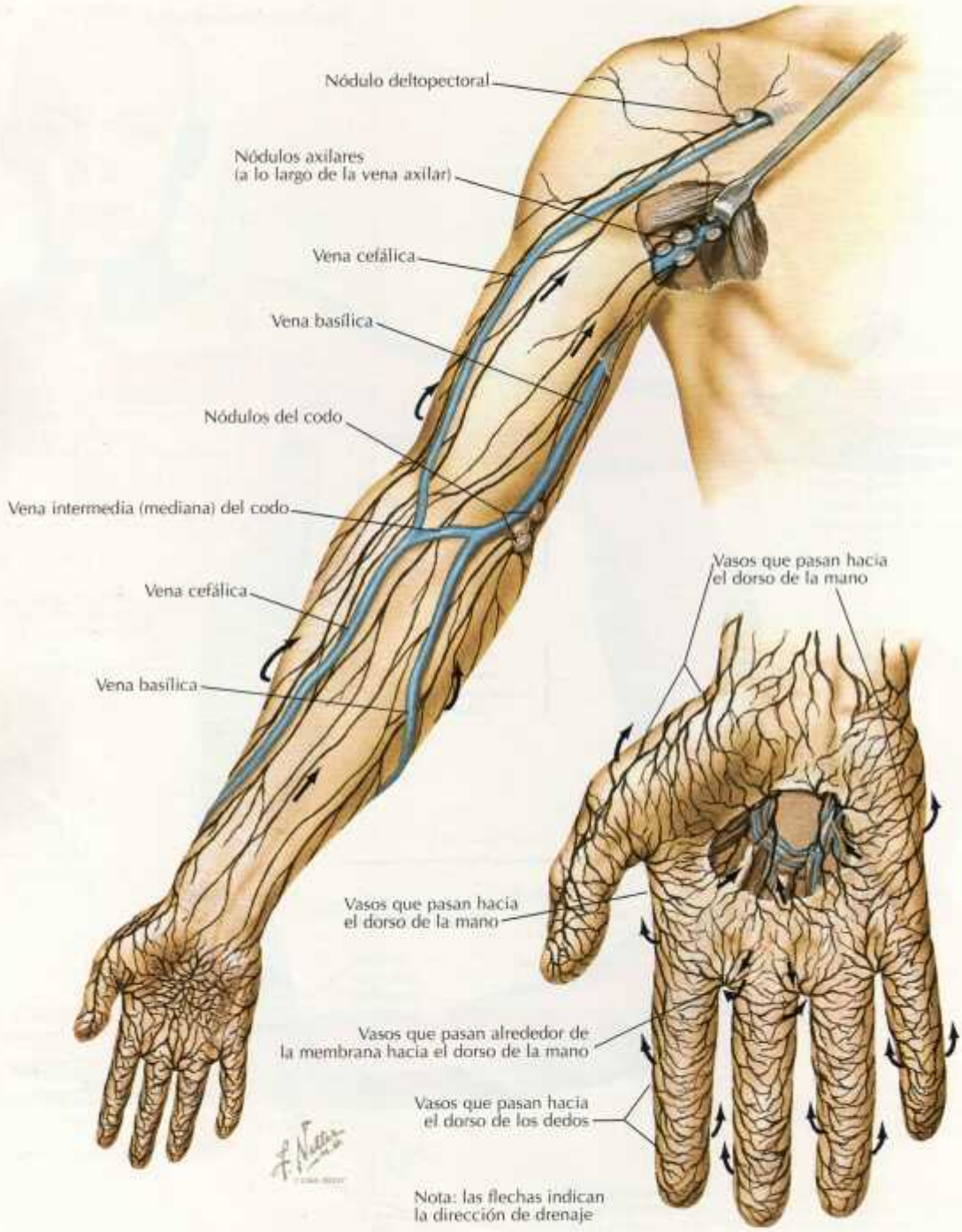

VÉANSE TAMBIÉN LÁMINAS 231, 330, 331

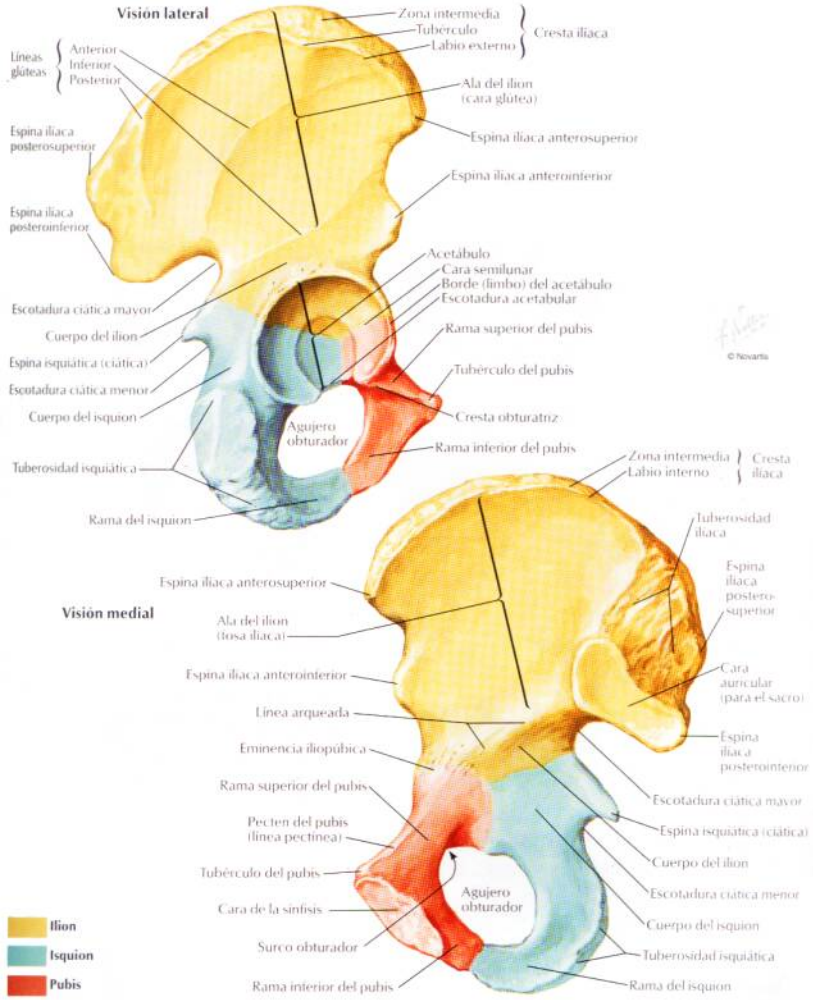

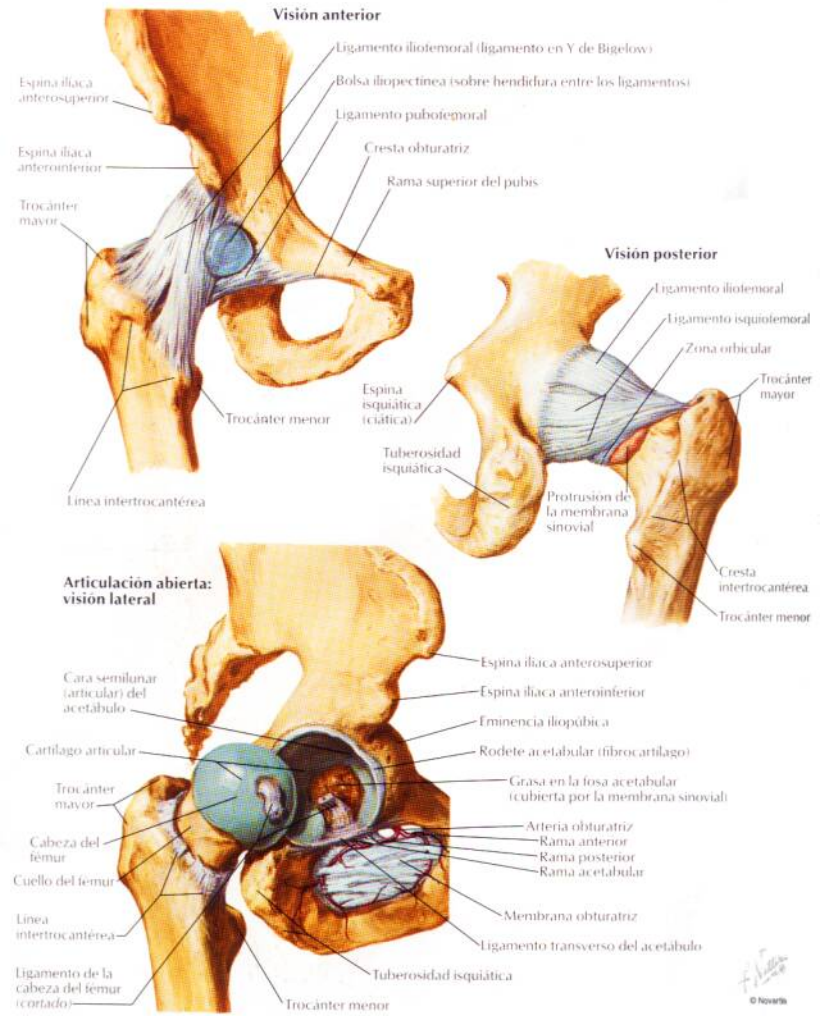
Visión anterior
Ligamento iliofemoral (ligamento en Y de Bigelow)
Espina ilíaca anterosuperior
Bolsa iliopectínea (sobre hendidura entre los ligamentos)
Ligamento pubofemoral
Espina ilíaca anteroinferior
Cresta obturatriz
Rama superior del pubis
Trocánter mayor
Trocánter menor
Línea intertrocantérea
Visión posterior
Ligamento iliofemoral
Ligamento isquiofemoral
Zona orbicular
Trocánter mayor
Espina isquiática (ciática)
Tuberosidad isquiática
Protrusión de la membrana sinovial
Cresta intertrocantérea
Trocánter menor
Articulación abierta: visión lateral
Espina ilíaca anterosuperior
Cara semilunar (articular) del acetábulo
Espina ilíaca anteroinferior
Eminencia iliopúbica
Cartílago articular
Rodete acetabular (fibrocartílago)
Grasa en la fosa acetabular (cubierta por la membrana sinovial)
Trocánter mayor
Arteria obturatriz
Rama anterior
Cabeza del fémur
Rama posterior
Cuello del fémur
Rama acetabular
Línea intertrocantérea
Membrana obturatriz
Ligamento transverso del acetábulo
Ligamento de la cabeza del fémur (cortado)
Tuberosidad isquiática
Trocánter menor
© Novartis

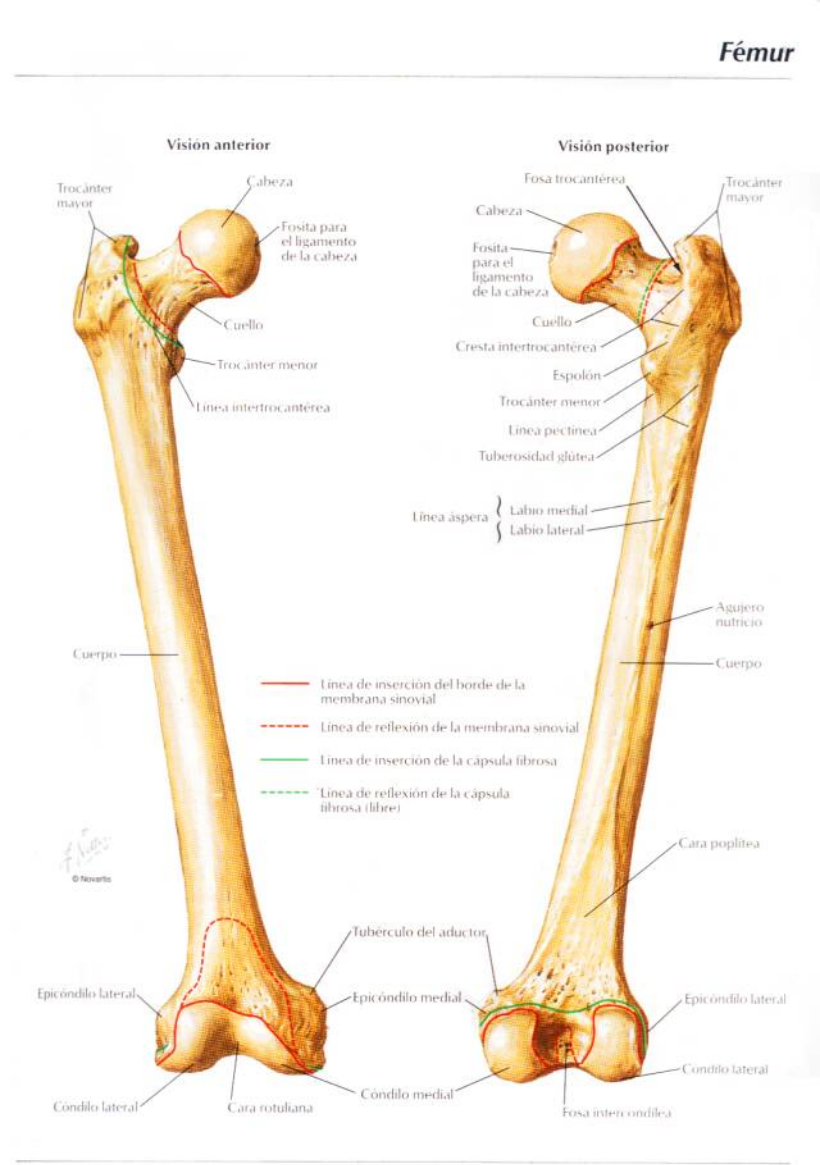
Visión anterior
Visión posterior
Trocánter mayor
Cabeza
Fosita para el ligamento de la cabeza
Cuello
Trocánter menor
Línea intertrocantérea
Cuerpo
Fosa trocantérea
Cabeza
Fosita para el ligamento de la cabeza
Trocánter mayor
Cuello
Cresta intertrocantérea
Espolón
Trocánter menor
Línea pectínea
Tuberosidad glútea
Línea áspera
Labio medial
Labio lateral
Agujero nutricio
Cuerpo
Línea de inserción del borde de la membrana sinovial
Línea de reflexión de la membrana sinovial
Línea de inserción de la cápsula fibrosa
Línea de reflexión de la cápsula fibrosa (libre)
Cara poplítea
Tubérculo del aductor
Epicóndilo lateral
Epicóndilo medial
Epicóndilo lateral
Cóndilo lateral
Cóndilo lateral
Cara rotuliana
Cóndilo medial
Fosa intercondílea
© Novartis

Inserciones óseas de los músculos de la cadera y muslo: visión anterior

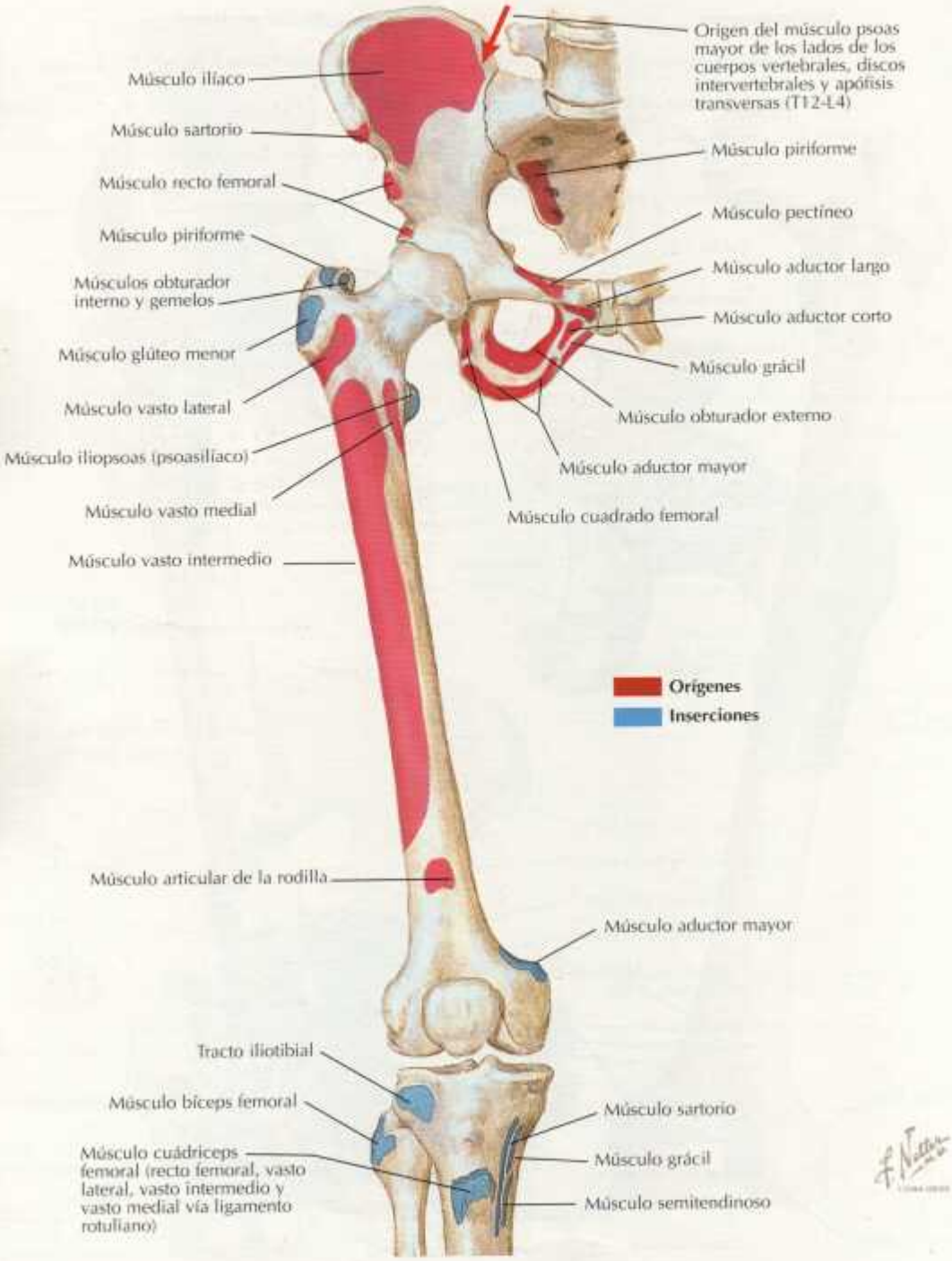

Inserciones óseas de los músculos de la cadera y muslo: visión posterior

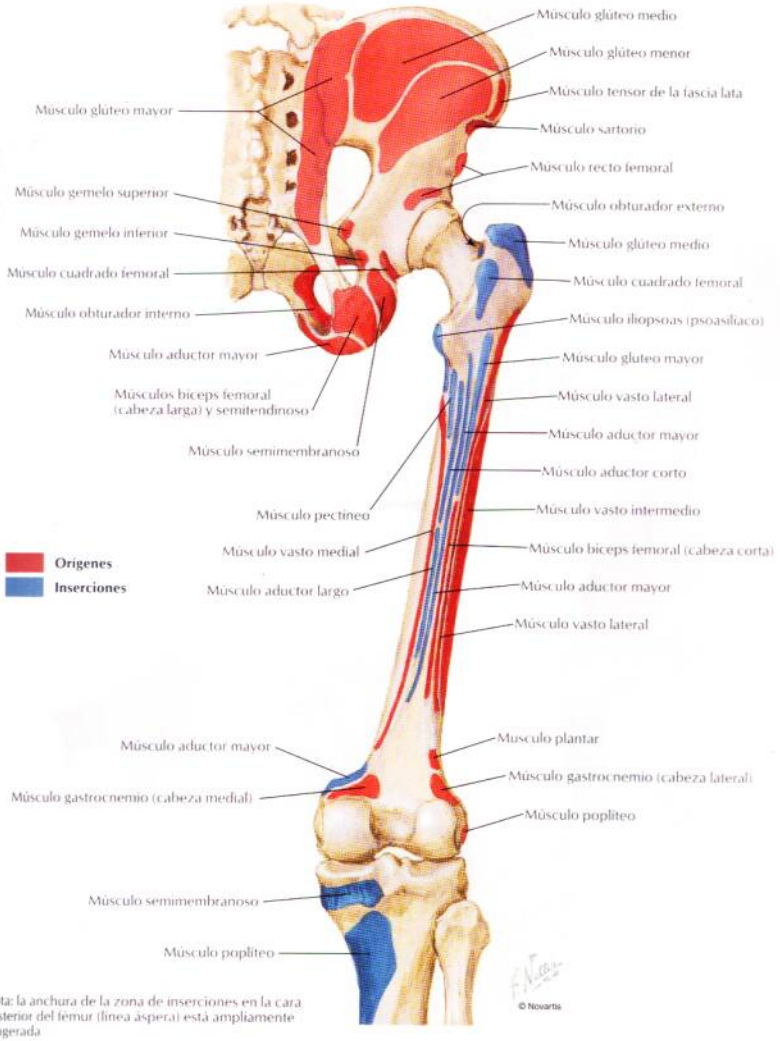

Nota: la anchura de la zona de inserciones en la cara posterior del fémur (línea áspera) está ampliamente exagerada

Músculos de la cadera: visiones anteriores

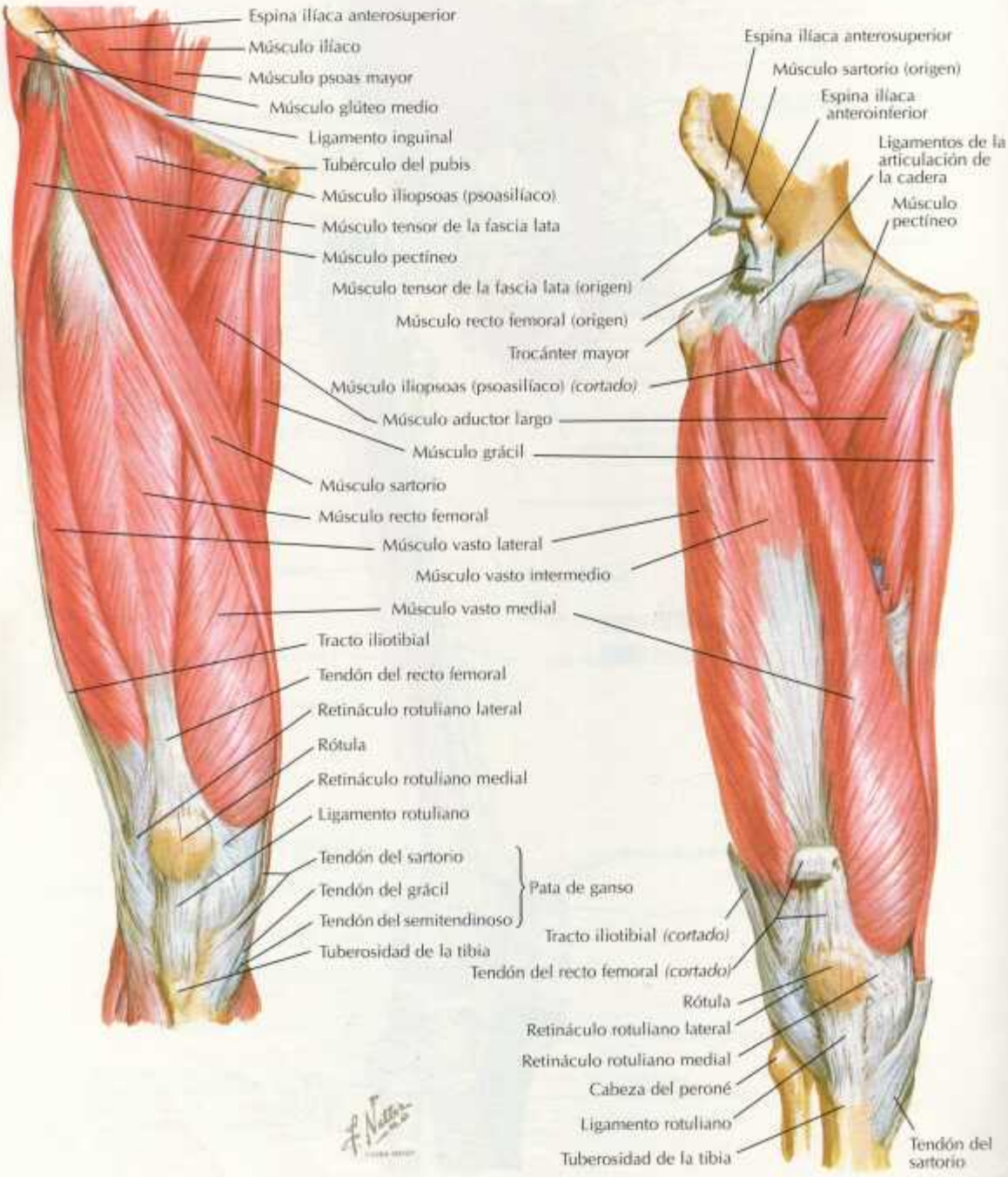

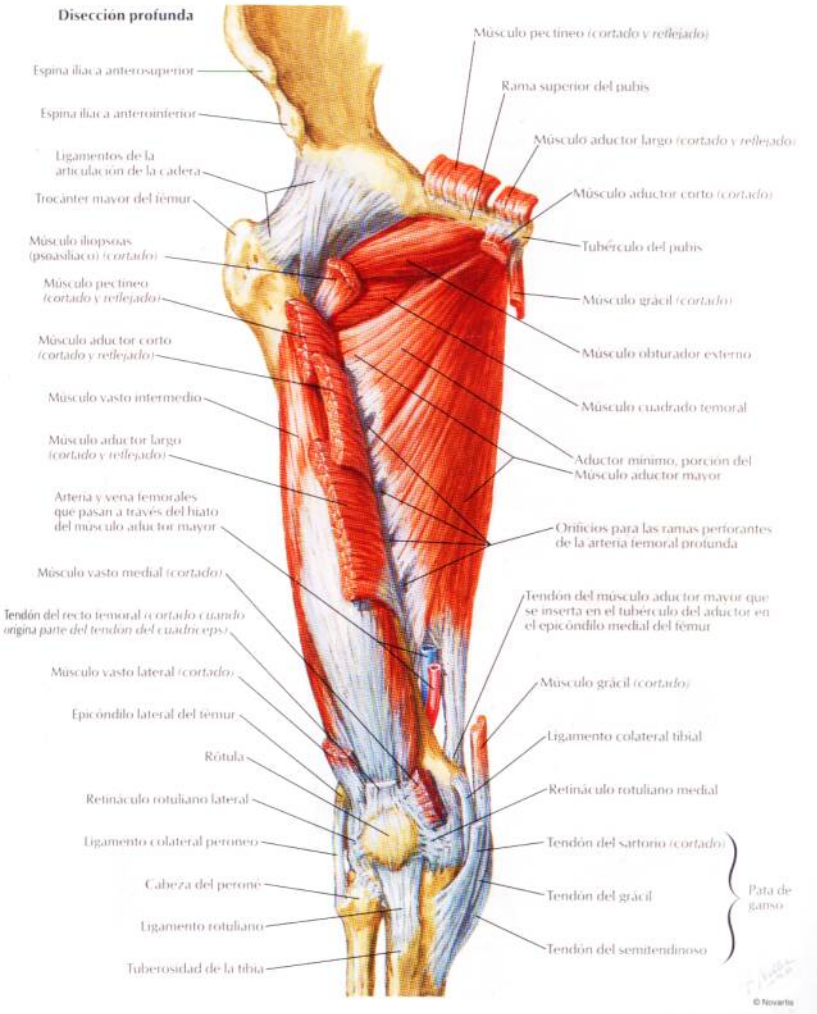
Disección profunda
Espina ilíaca anterosuperior
Espina ilíaca anteroinferior
Ligamentos de la articulación de la cadera
Trocánter mayor del fémur
Músculo iliopsoas (psoasilíaco) (cortado)
Músculo pectíneo (cortado y reflejado)
Músculo aductor corto (cortado y reflejado)
Músculo vasto intermedio
Músculo aductor largo (cortado y reflejado)
Arteria y vena femorales que pasan a través del hiato del músculo aductor mayor
Músculo vasto medial (cortado)
Tendón del recto femoral (cortado cuando origina parte del tendón del cuadriceps)
Músculo vasto lateral (cortado)
Epicóndilo lateral del fémur
Rótula
Retináculo rotuliano lateral
Ligamento colateral peroneo
Cabeza del peroné
Ligamento rotuliano
Tuberosidad de la tibia
Músculo pectíneo (cortado y reflejado)
Rama superior del pubis
Músculo aductor largo (cortado y reflejado)
Músculo aductor corto (cortado)
Tubérculo del pubis
Músculo grácil (cortado)
Músculo obturador externo
Músculo cuadrado femoral
Aductor mínimo, porción del Músculo aductor mayor
Orificios para las ramas perforantes de la arteria femoral profunda
Tendón del músculo aductor mayor que se inserta en el tubérculo del aductor en el epicóndilo medial del fémur
Músculo grácil (cortado)
Ligamento colateral tibial
Retináculo rotuliano medial
Tendón del sartorio (cortado)
Tendón del grácil
Tendón del semitendinoso
Pata de ganso
© Novartis

Músculos de la cadera y muslo: visión lateral

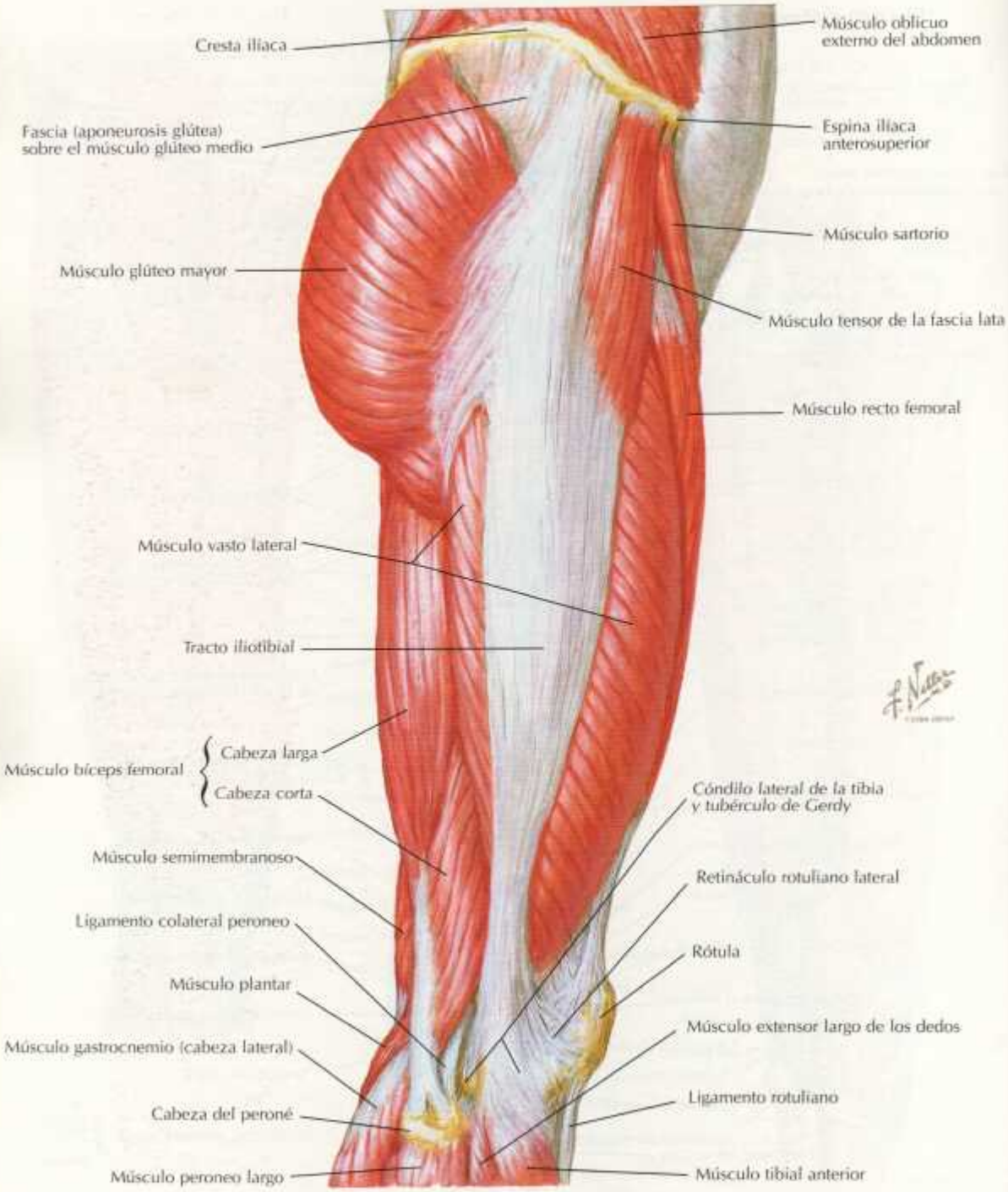

Músculos de la cadera y muslo: visiones posteriores

PARA EL PIRIFORME Y OBTURADOR INTERNO VÉANSE TAMBIÉN LÁMINAS 337, 338; PARA EL OBTURADOR EXTERNO VÉASE LÁMINA 463

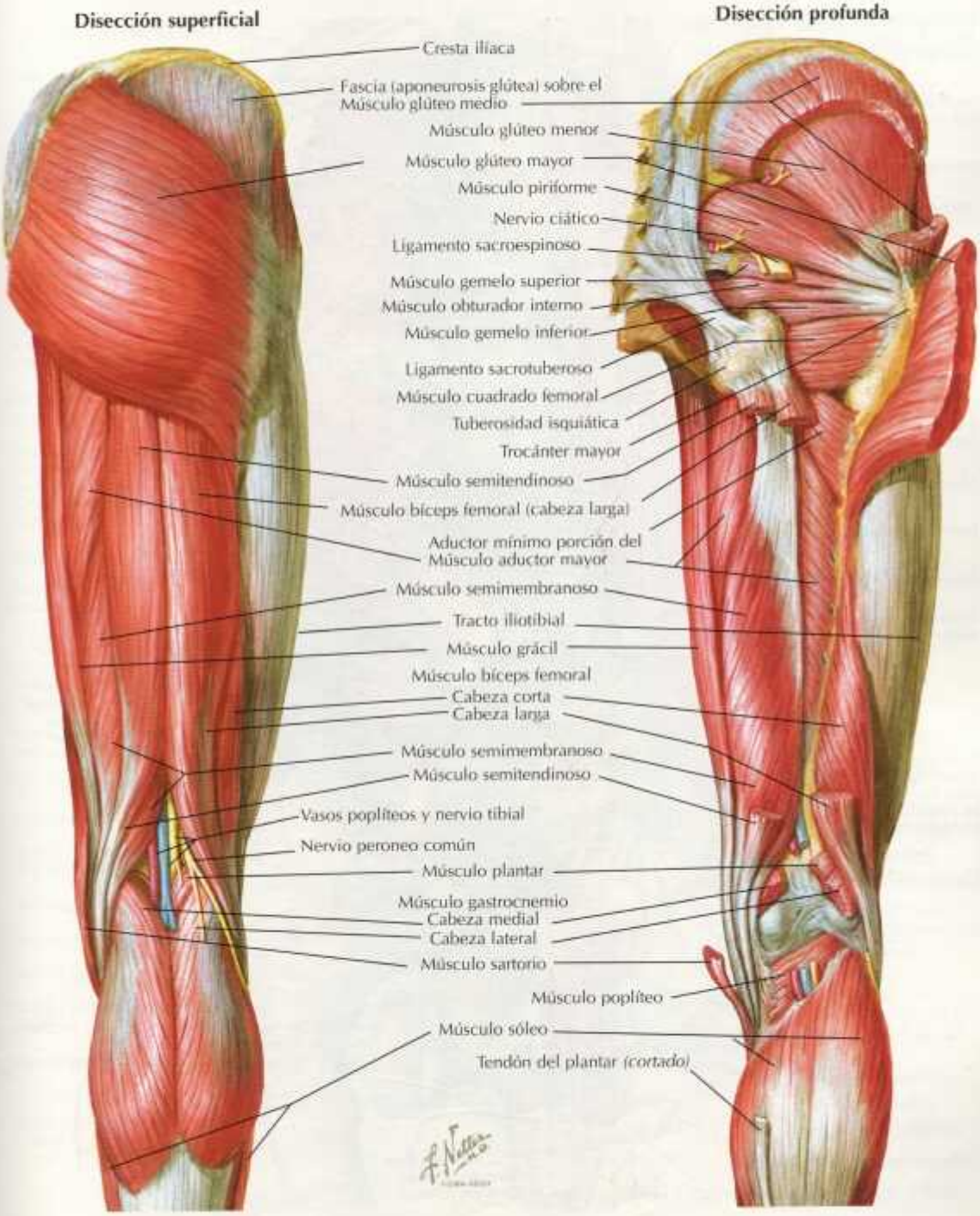

Músculos psoas e ilíaco

VÉASE TAMBIÉN LÁMINA 246

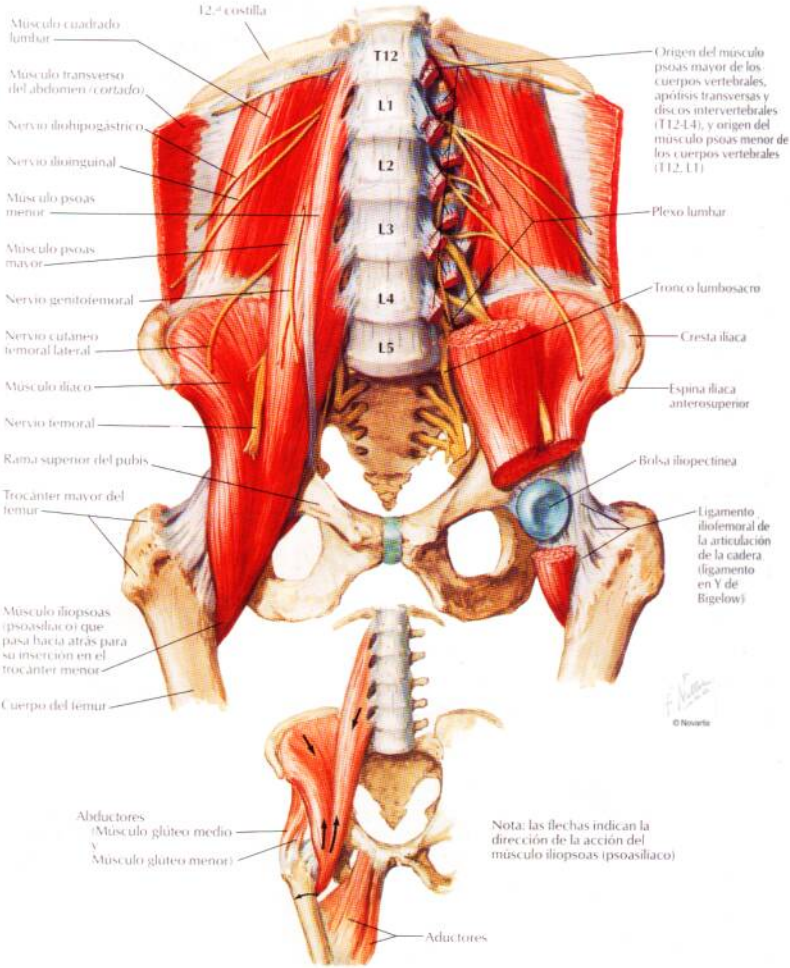

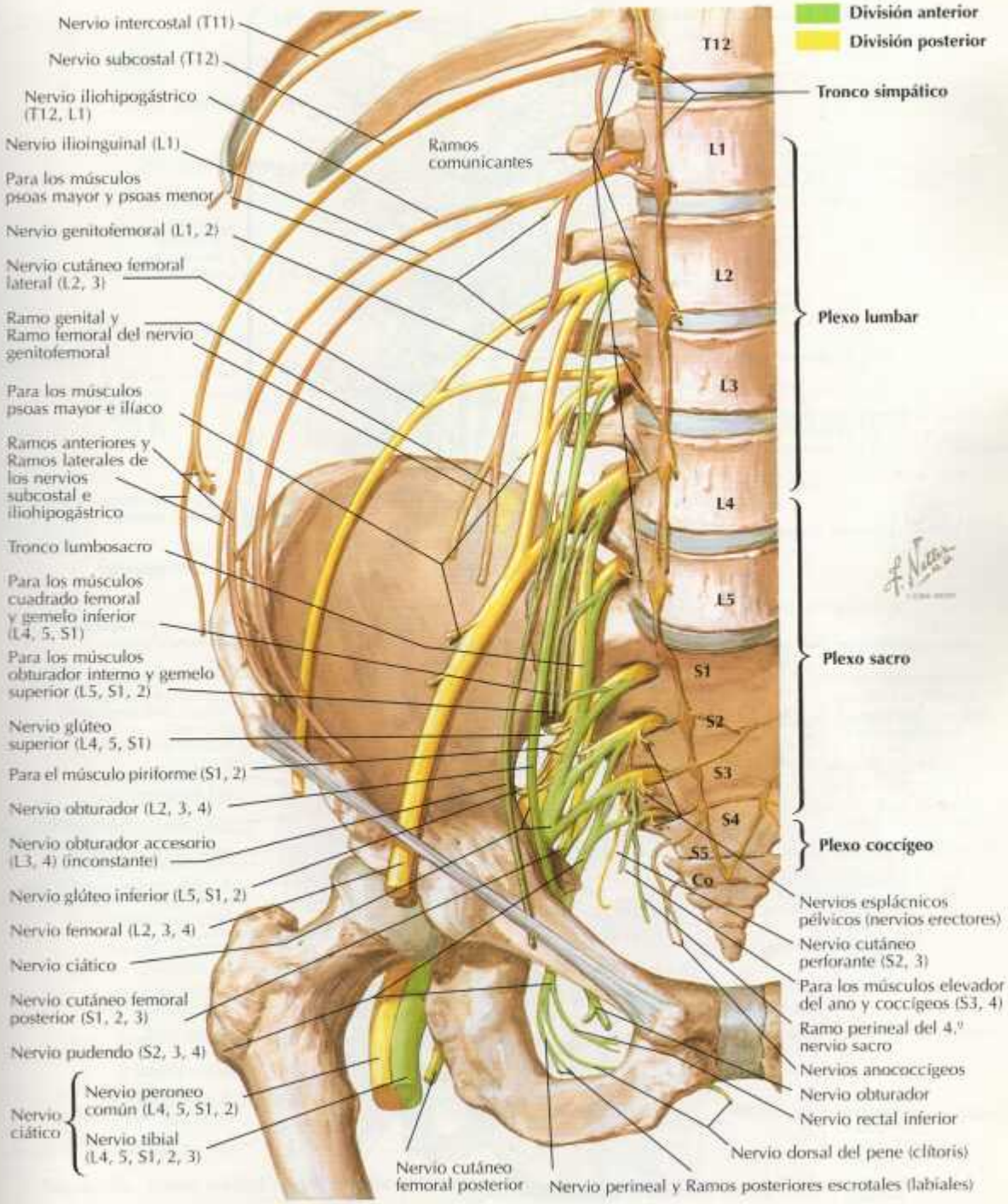
División anterior
División posterior
Nervio intercostal (T11)
Nervio subcostal (T12)
Nervio iliohipogástrico (T12, L1)
Nervio ilioinguinal (L1)
Para los músculos psoas mayor y psoas menor
Nervio genitofemoral (L1, 2)
Nervio cutáneo femoral lateral (L2, 3)
Ramo genital y Ramo femoral del nervio genitofemoral
Para los músculos psoas mayor e ilíaco
Ramos anteriores y Ramos laterales de los nervios subcostal e iliohipogástrico
Tronco lumbosacro
Para los músculos cuadrado femoral y gemelo inferior (L4, 5, S1)
Para los músculos obturador interno y gemelo superior (L5, S1, 2)
Nervio glúteo superior (L4, 5, S1)
Para el músculo piriforme (S1, 2)
Nervio obturador (L2, 3, 4)
Nervio obturador accesorio (L3, 4) (inconstante)
Nervio glúteo inferior (L5, S1, 2)
Nervio femoral (L2, 3, 4)
Nervio ciático
Nervio cutáneo femoral posterior (S1, 2, 3)
Nervio pudendo (S2, 3, 4)
Nervio ciático
Nervio peroneo común (L4, 5, S1, 2)
Nervio tibial (L4, 5, S1, 2, 3)
Ramos comunicantes
T12
L1
L2
L3
L4
L5
S1
S2
S3
S4
S5
Co
Tronco simpático
Plexo lumbar
Plexo sacro
Plexo coccígeo
Nervios esplácnicos pélvicos (nervios erectores)
Nervio cutáneo perforante (S2, 3)
Para los músculos elevador del ano y coccígeos (S3, 4)
Ramo perineal del 4.º nervio sacro
Nervios anococcígeos
Nervio obturador
Nervio rectal inferior
Nervio dorsal del pene (clítoris)
Nervio cutáneo femoral posterior
Nervio perineal y Ramos posteriores escrotales (labiales)

Plexo lumbar

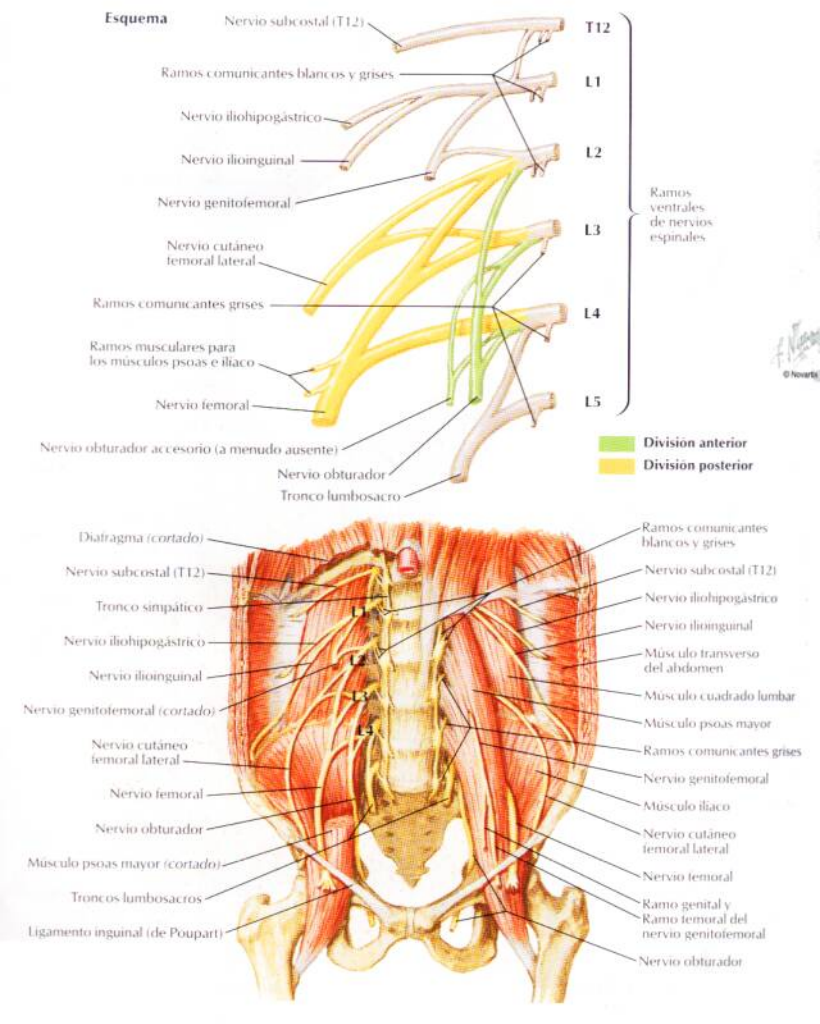

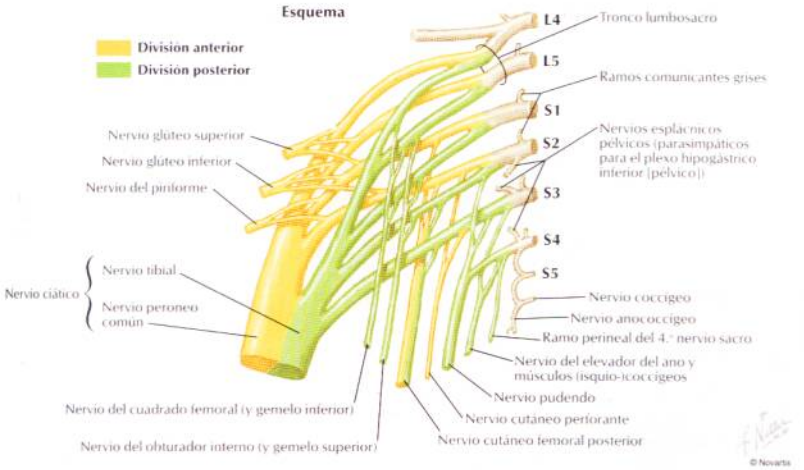

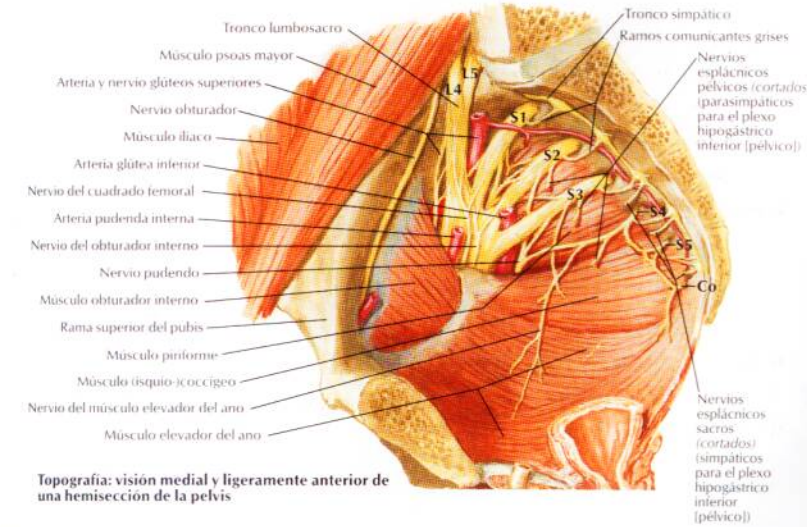

Topografía: visión medial y ligeramente anterior de una hemisección de la pelvis

Arterias y nervios del muslo: visiones anteriores

VÉASE TAMBIÉN LÁMINA 502

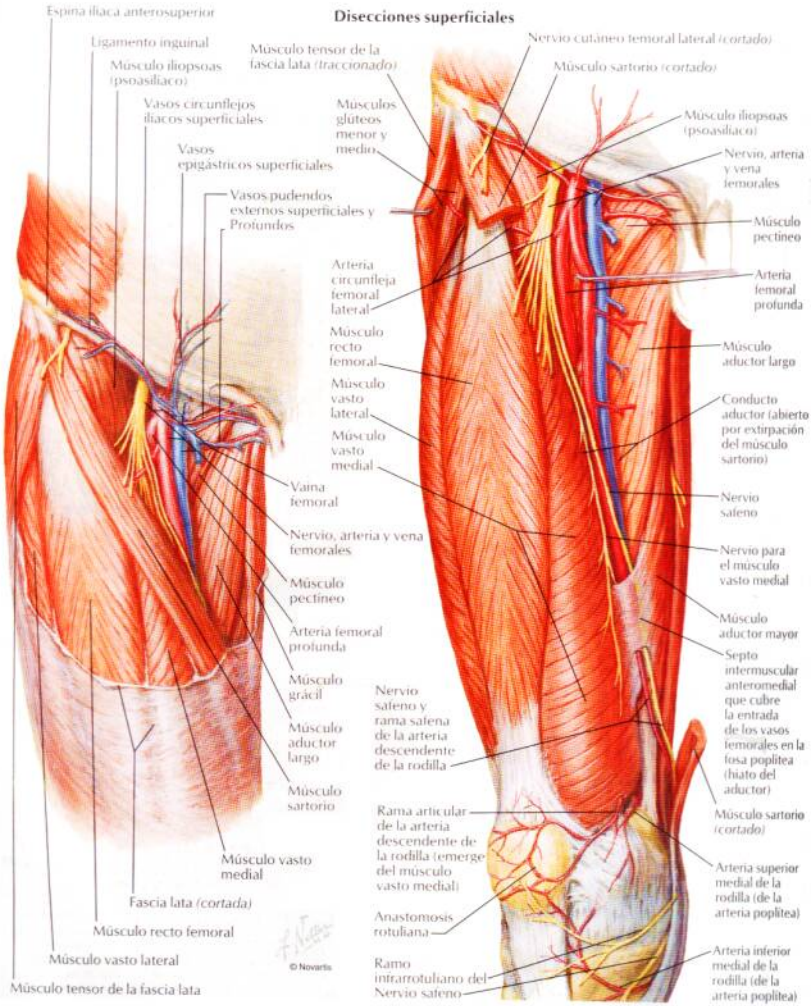

Arterias y nervios del muslo: visiones anteriores (continuación)

VÉANSE TAMBIÉN LÁMINAS 502, 503

Disección profunda

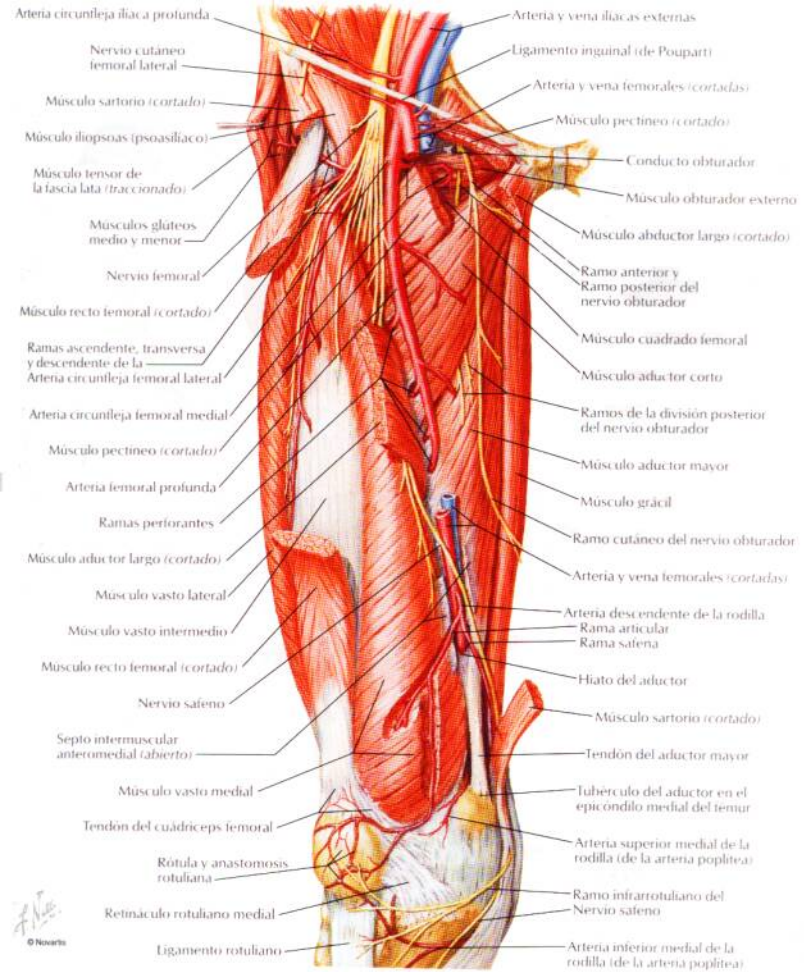

Arterias y nervios del muslo: visión posterior

VÉASE TAMBIÉN LÁMINA 504

Disección profunda

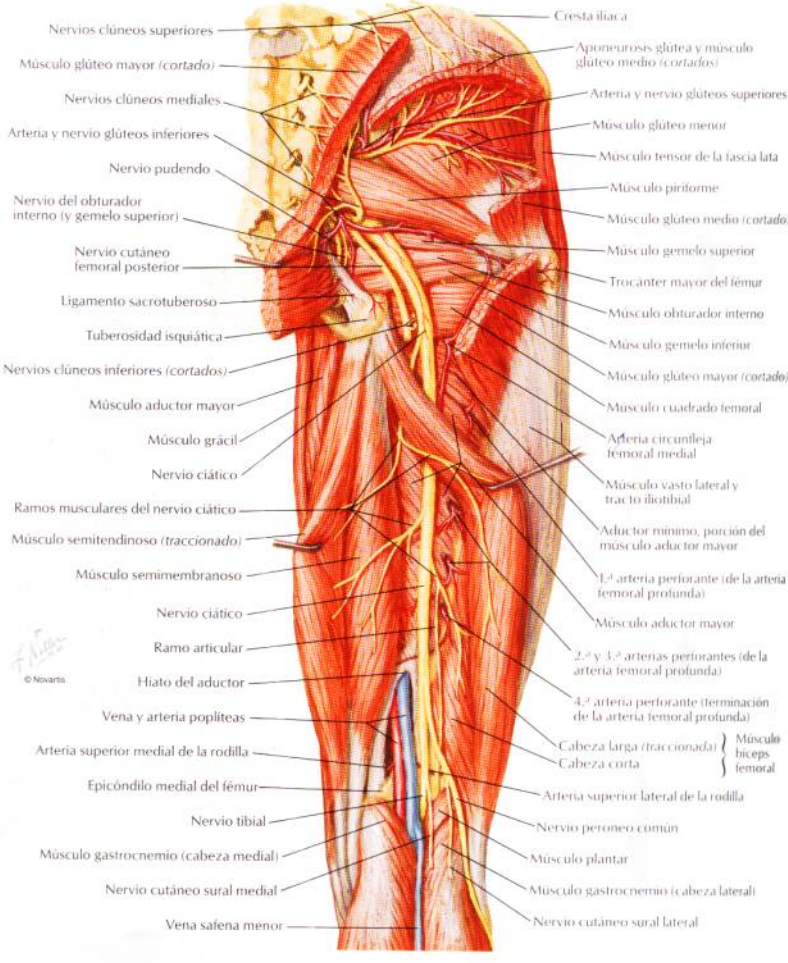

© Novartis

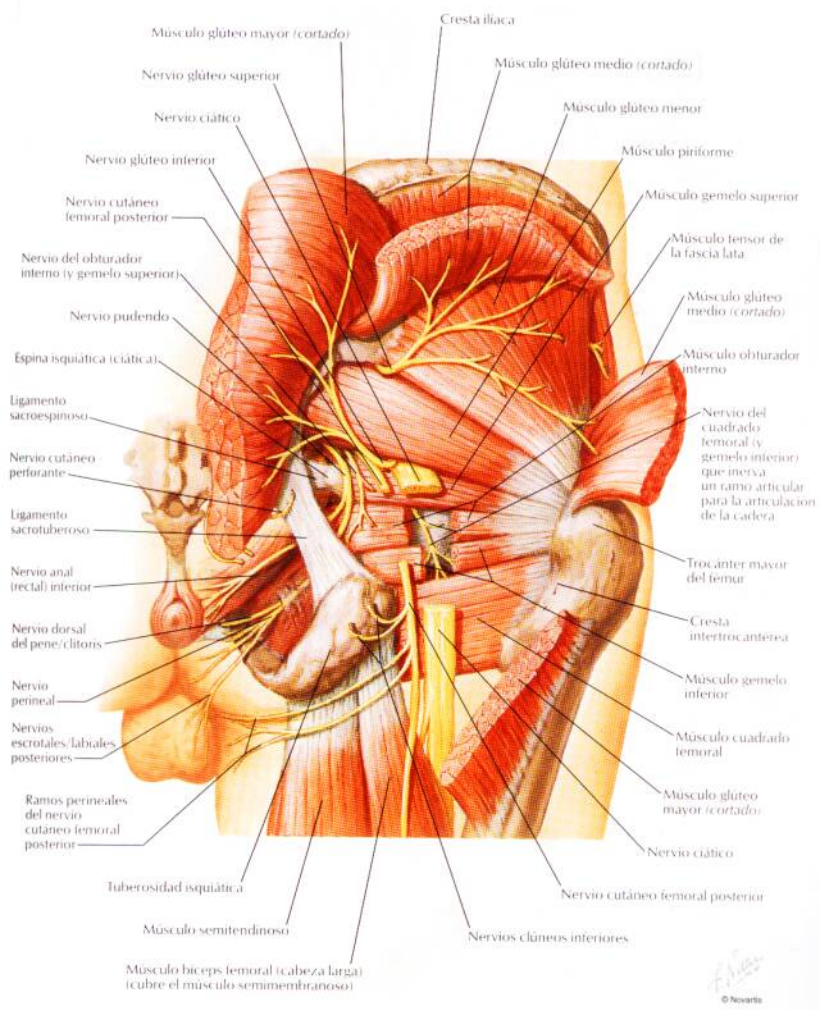
Cresta ilíaca
Músculo glúteo mayor (cortado)
Nervio glúteo superior
Músculo glúteo medio (cortado)
Nervio ciático
Músculo glúteo menor
Nervio glúteo inferior
Músculo piriforme
Nervio cutáneo femoral posterior
Músculo gemelo superior
Nervio del obturador interno (y gemelo superior)
Músculo tensor de la fascia lata
Nervio pudendo
Músculo glúteo medio (cortado)
Espina isquiática (ciática)
Músculo obturador interno
Ligamento sacroespinoso
Nervio del cuadrado femoral (y gemelo inferior) que inerva un ramo articular para la articulación de la cadera
Nervio cutáneo perforante
Ligamento sacrotuberoso
Trocánter mayor del fémur
Nervio anal (rectal) inferior
Cresta intertrocantérea
Nervio dorsal del pene/clitoris
Músculo gemelo inferior
Nervio perineal
Nervios escrotales/labiales posteriores
Músculo cuadrado femoral
Ramos perineales del nervio cutáneo femoral posterior
Músculo glúteo mayor (cortado)
Nervio ciático
Tuberosidad isquiática
Nervio cutáneo femoral posterior
Músculo semitendinoso
Nervios clúneos inferiores
Músculo bíceps femoral (cabeza larga) (cubre el músculo semimembranoso)
© Novartis

Arteras de la cabeza y cuello femorales

VÉASE TAMBIÉN LÁMINA 481

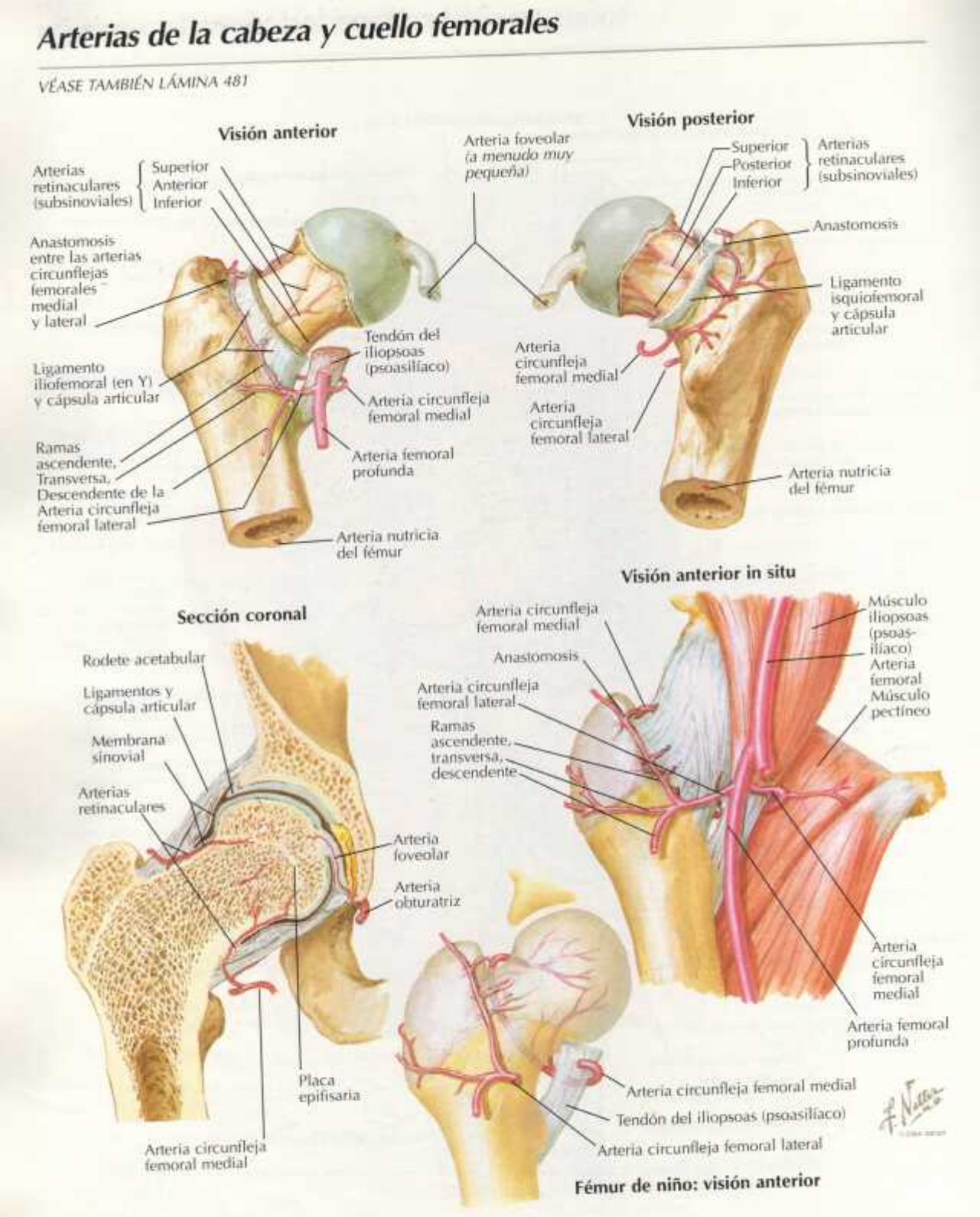

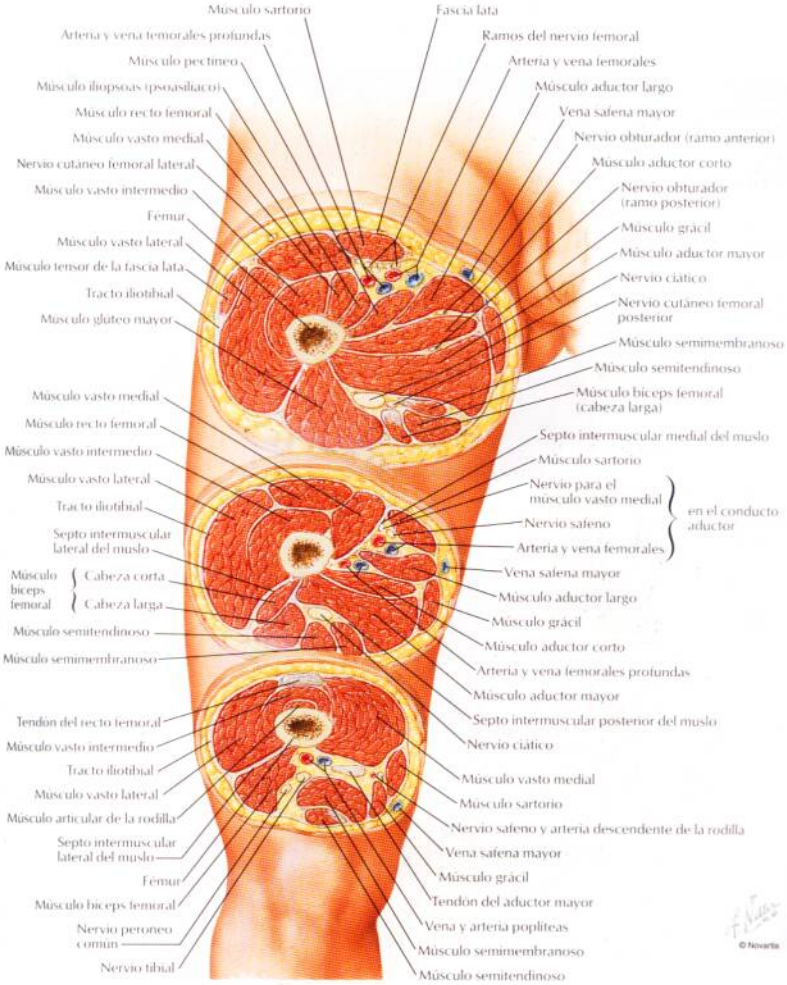
Músculo sartorio
Fascia lata
Arteria y vena femorales profundas
Ramos del nervio femoral
Músculo pectíneo
Arteria y vena femorales
Músculo iliopsoas (psoasilíaco)
Músculo aductor largo
Músculo recto femoral
Vena safena mayor
Músculo vasto medial
Nervio obturador (ramo anterior)
Nervio cutáneo femoral lateral
Músculo aductor corto
Músculo vasto intermedio
Nervio obturador (ramo posterior)
Fémur
Músculo grácil
Músculo vasto lateral
Músculo aductor mayor
Músculo tensor de la fascia lata
Nervio ciático
Tracto iliotibial
Nervio cutáneo femoral posterior
Músculo glúteo mayor
Músculo semimembranoso
Músculo semitendinoso
Músculo vasto medial
Músculo bíceps femoral (cabeza larga)
Músculo recto femoral
Septo intermuscular medial del muslo
Músculo vasto intermedio
Músculo sartorio
Músculo vasto lateral
Nervio para el músculo vasto medial
Tracto iliotibial
Nervio safeno
en el conducto aductor
Septo intermuscular lateral del muslo
Arteria y vena femorales
Músculo bíceps femoral
Cabeza corta
Cabeza larga
Vena safena mayor
Músculo aductor largo
Músculo semitendinoso
Músculo grácil
Músculo semimembranoso
Músculo aductor corto
Arteria y vena femorales profundas
Músculo aductor mayor
Tendón del recto femoral
Septo intermuscular posterior del muslo
Músculo vasto intermedio
Nervio ciático
Tracto iliotibial
Músculo vasto medial
Músculo vasto lateral
Músculo sartorio
Músculo articular de la rodilla
Nervio safeno y arteria descendente de la rodilla
Septo intermuscular lateral del muslo
Vena safena mayor
Fémur
Músculo grácil
Tendón del aductor mayor
Músculo bíceps femoral
Nervio peroneo común
Vena y arteria poplíteas
Músculo semimembranoso
Nervio tibial
Músculo semitendinoso
© Novartis

Rodilla: visiones lateral y medial

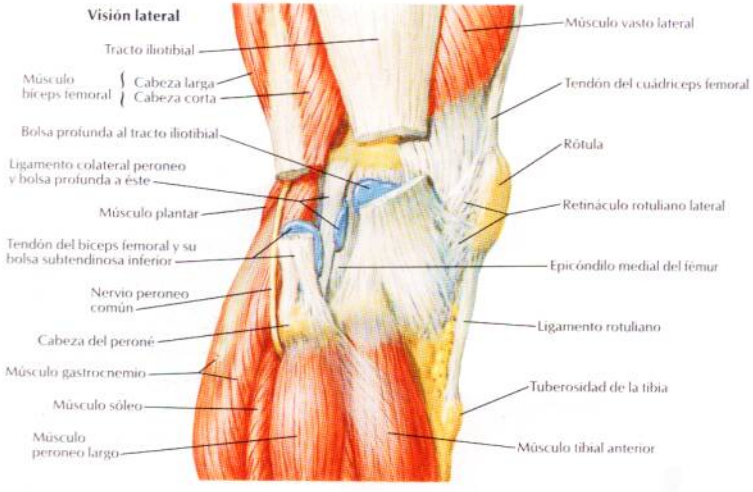

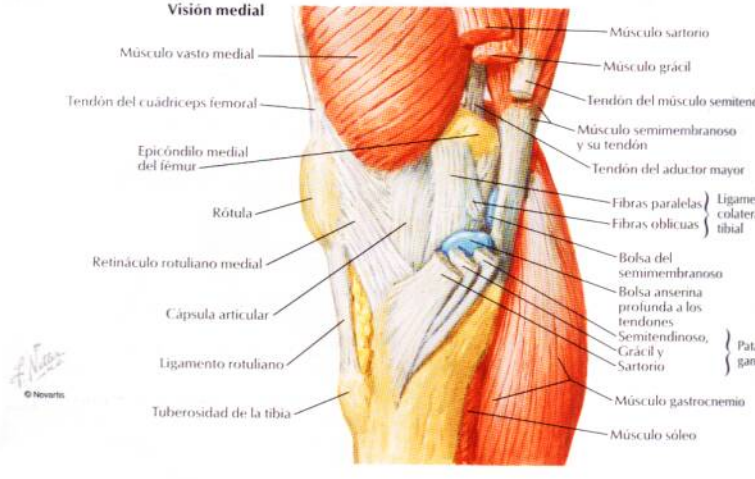

Rodilla derecha en extensión

Músculo vasto intermedio
Músculo vasto lateral
Tracto iliotibial
Retináculo rotuliano lateral
Epicóndilo lateral del fémur
Ligamento colateral peroneo y bolsa
Tendón del biceps femoral y su bolsa subtendinosa inferior
Línea discontinua que indica la bolsa profunda al tracto iliotibial
Inserción del tracto iliotibial en el tubérculo de Gerdy y línea oblicua de la tibia
Nervio peroneo común
Cabeza del peroné
Músculo peroneo largo
Músculo extensor largo de los dedos
Músculo tibial anterior

Fémur
Músculo articular de la rodilla
Músculo vasto medial
Tendón del recto femoral (origina el tendón del cuádriceps femoral)
Rótula
Epicóndilo medial del fémur
Retináculo rotuliano medial
Ligamento colateral tibial
Tendones del Semitendinoso, Grácil y Sartorio } Pata de ganso
Bolsa anserina
Cóndilo medial de la tibia
Ligamento rotuliano
Tuberosidad de la tibia
Músculo gastrocnemio

Articulación abierta, rodilla ligeramente flexionada

© Novartis

Fémur
Músculo articular de la rodilla
Membrana sinovial *(borde de corte)*
Cóndilo lateral del fémur
Origen del tendón del popliteo *(cubierto por la membrana sinovial)*
Receso subpopliteo
Menisco lateral
Ligamento colateral peroneo
Cabeza del peroné
Rótula *(cara articular en la cara posterior)*
Músculo vasto lateral *(reflejado anteriormente)*

Bolsa (sinovial) suprarrotuliana
Ligamentos cruzados *(cubiertos por la membrana sinovial)*
Cóndilo medial del fémur
Pliegue sinovial infrarrotuliano
Menisco medial
Pliegues alares *(cortados)*
Cuerpo adiposo infrarrotuliano *(cubierto por la membrana sinovial)*
Bolsa (sinovial) suprarrotuliana *(techo reflejado)*
Músculo vasto medial *(reflejado anteriormente)*

Rodilla: interior

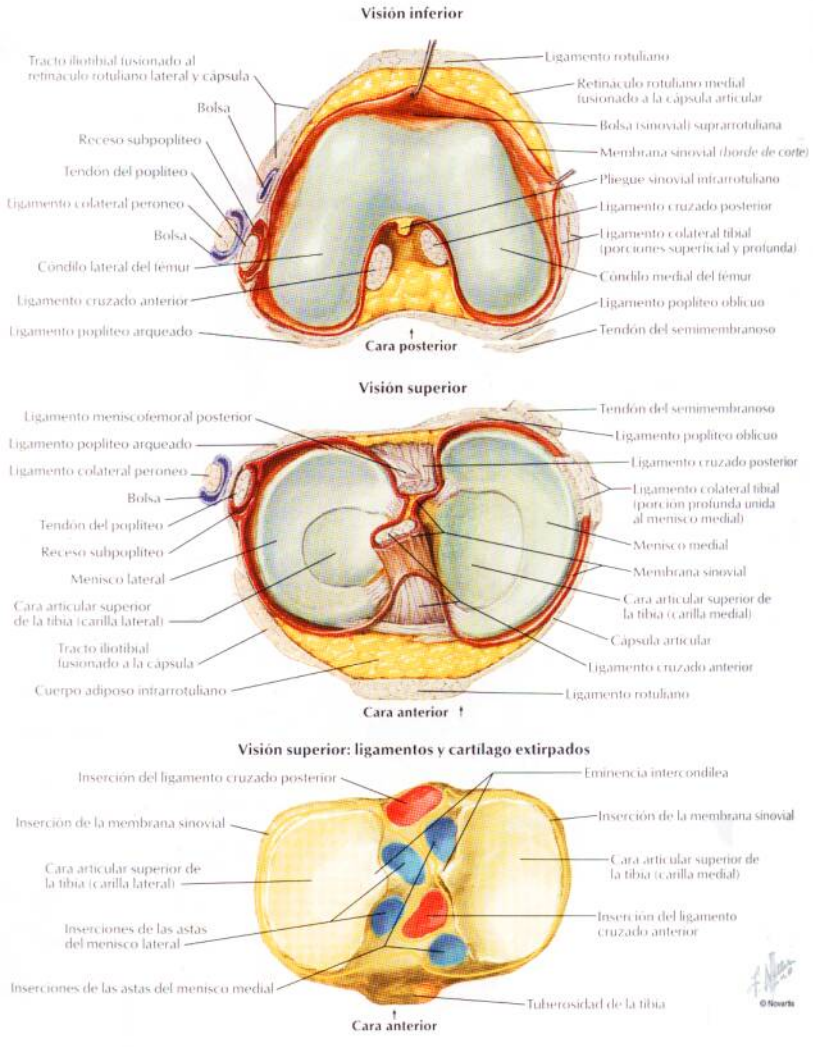

Rodilla derecha en flexión: visión anterior

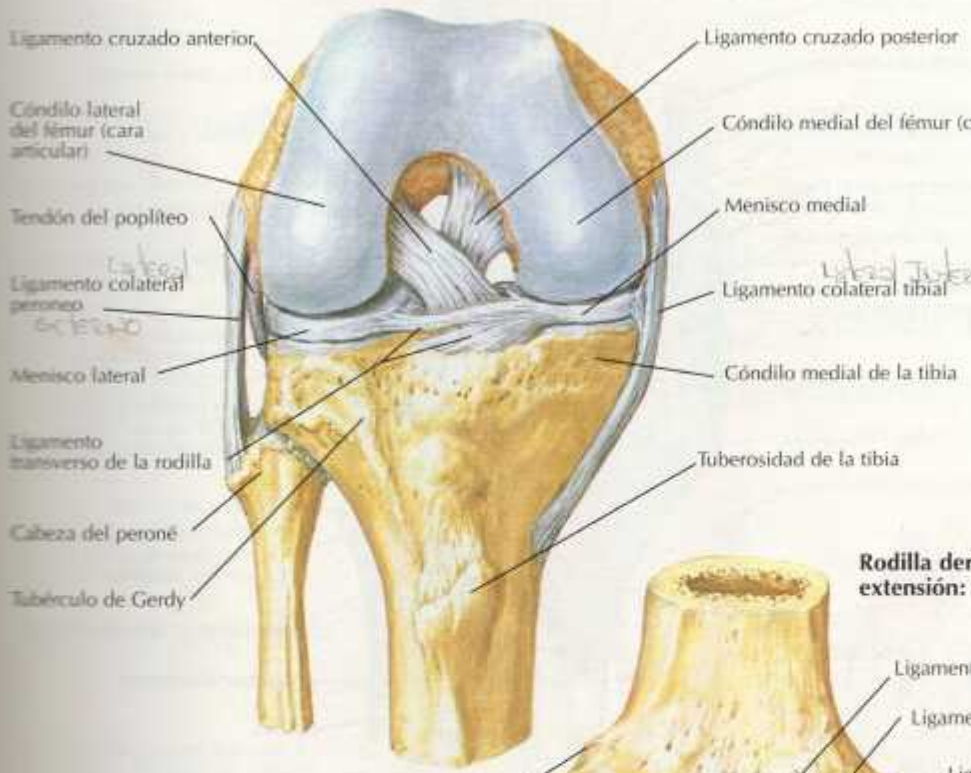

Rodilla derecha en extensión: visión posterior

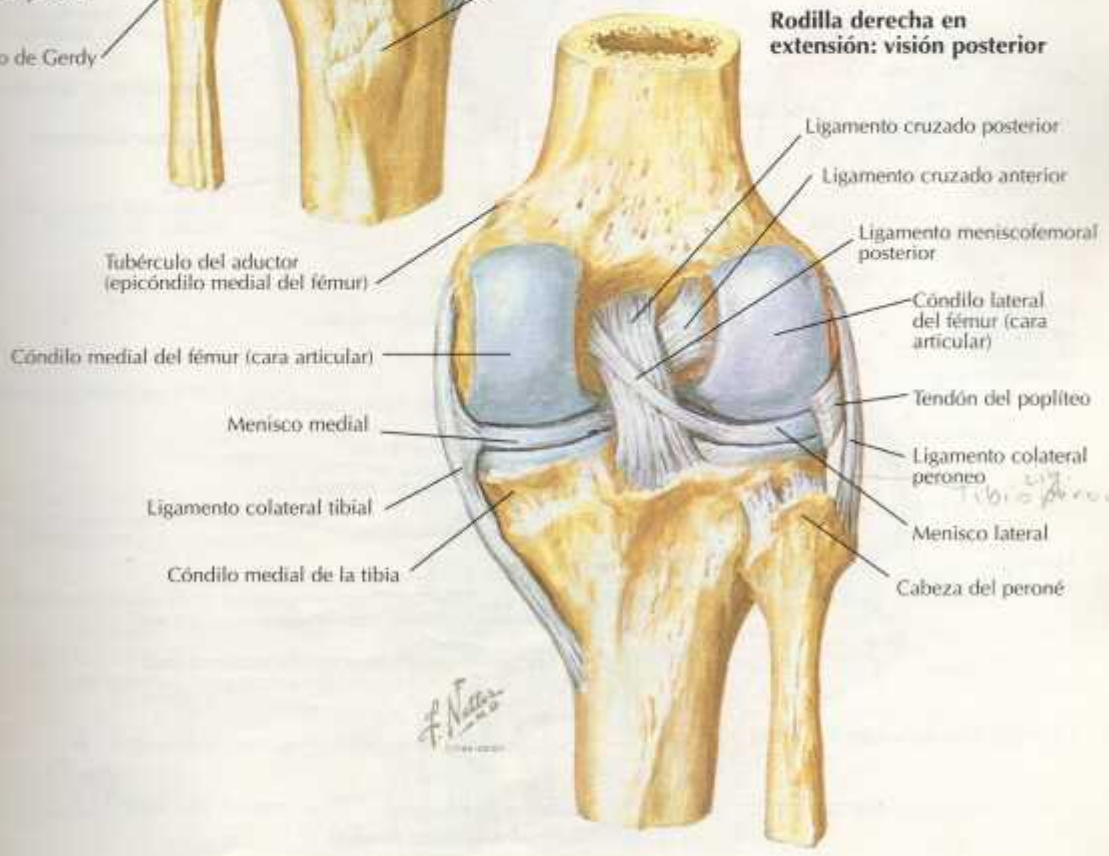

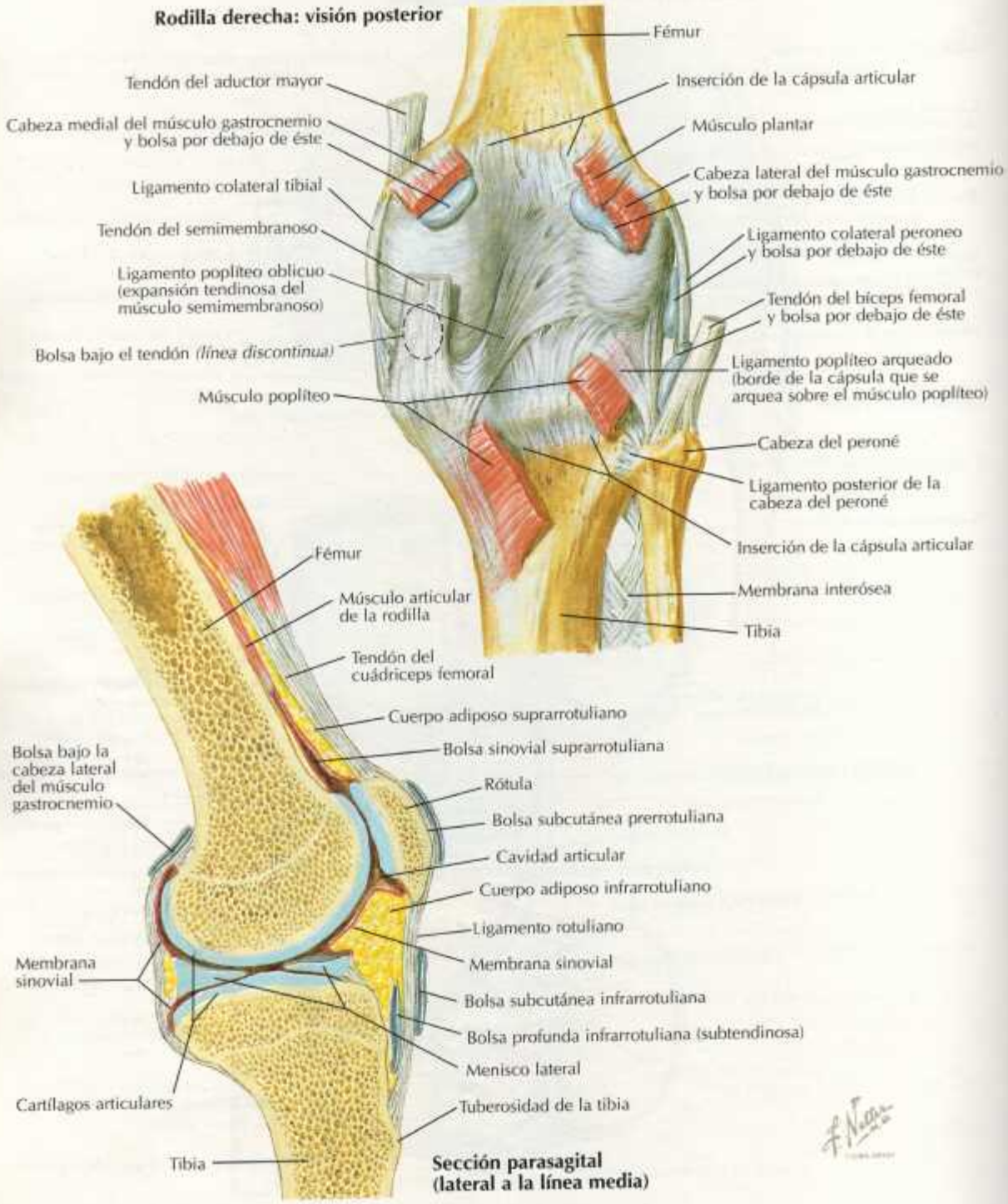
Rodilla derecha: visión posterior
Fémur
Tendón del aductor mayor
Inserción de la cápsula articular
Cabeza medial del músculo gastrocnemio y bolsa por debajo de éste
Músculo plantar
Cabeza lateral del músculo gastrocnemio y bolsa por debajo de éste
Ligamento colateral tibial
Tendón del semimembranoso
Ligamento colateral peroneo y bolsa por debajo de éste
Ligamento poplíteo oblicuo (expansión tendinosa del músculo semimembranoso)
Tendón del bíceps femoral y bolsa por debajo de éste
Bolsa bajo el tendón (línea discontinua)
Ligamento poplíteo arqueado (borde de la cápsula que se arquea sobre el músculo poplíteo)
Músculo poplíteo
Cabeza del peroné
Ligamento posterior de la cabeza del peroné
Inserción de la cápsula articular
Membrana interósea
Tibia
Fémur
Músculo articular de la rodilla
Tendón del cuádriceps femoral
Cuerpo adiposo suprarrotuliano
Bolsa sinovial suprarrotuliana
Bolsa bajo la cabeza lateral del músculo gastrocnemio
Rótula
Bolsa subcutánea prerrotuliana
Cavidad articular
Cuerpo adiposo infrarrotuliano
Ligamento rotuliano
Membrana sinovial
Membrana sinovial
Bolsa subcutánea infrarrotuliana
Bolsa profunda infrarrotuliana (subtendinosa)
Menisco lateral
Cartílagos articulares
Tuberosidad de la tibia
Tibia
Sección parasagital (lateral a la línea media)

Arterias del muslo y rodilla: esquema

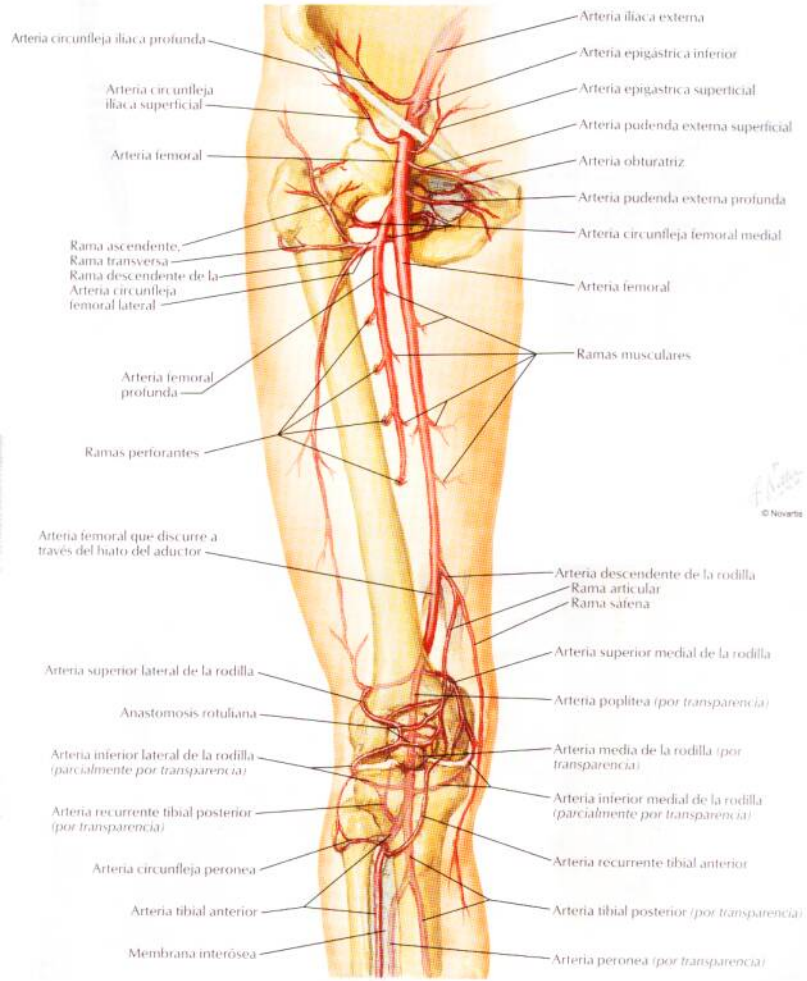

Tibia y peroné

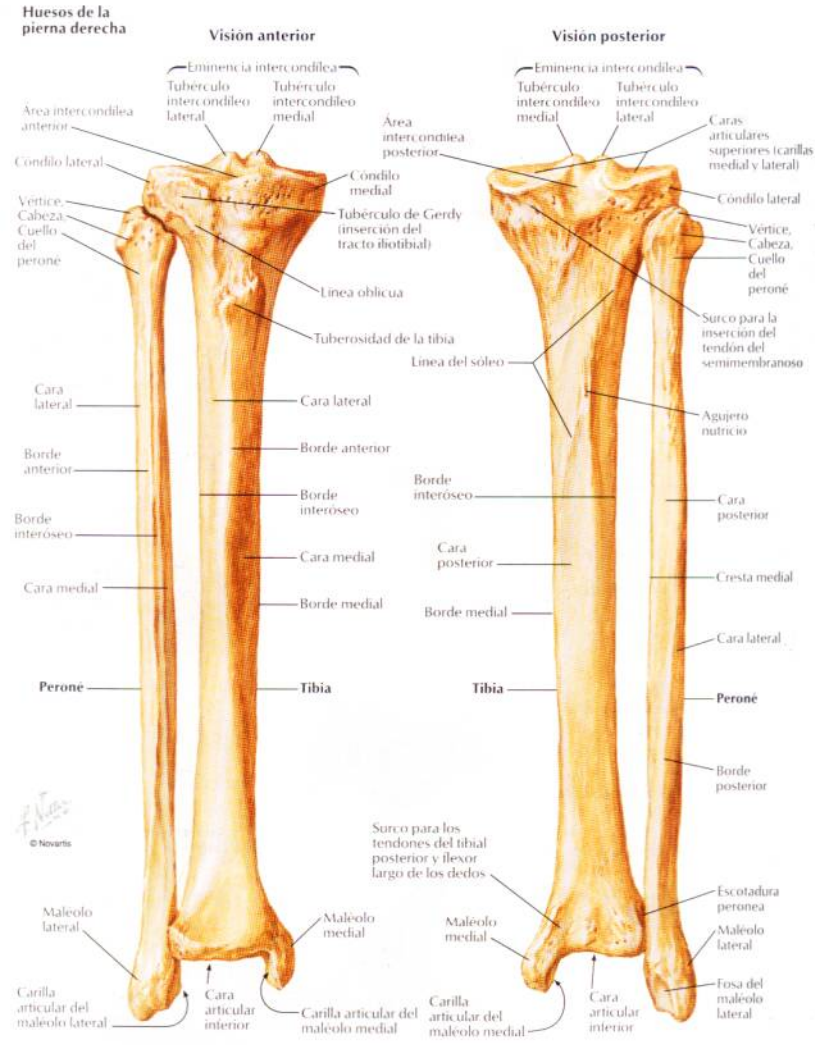

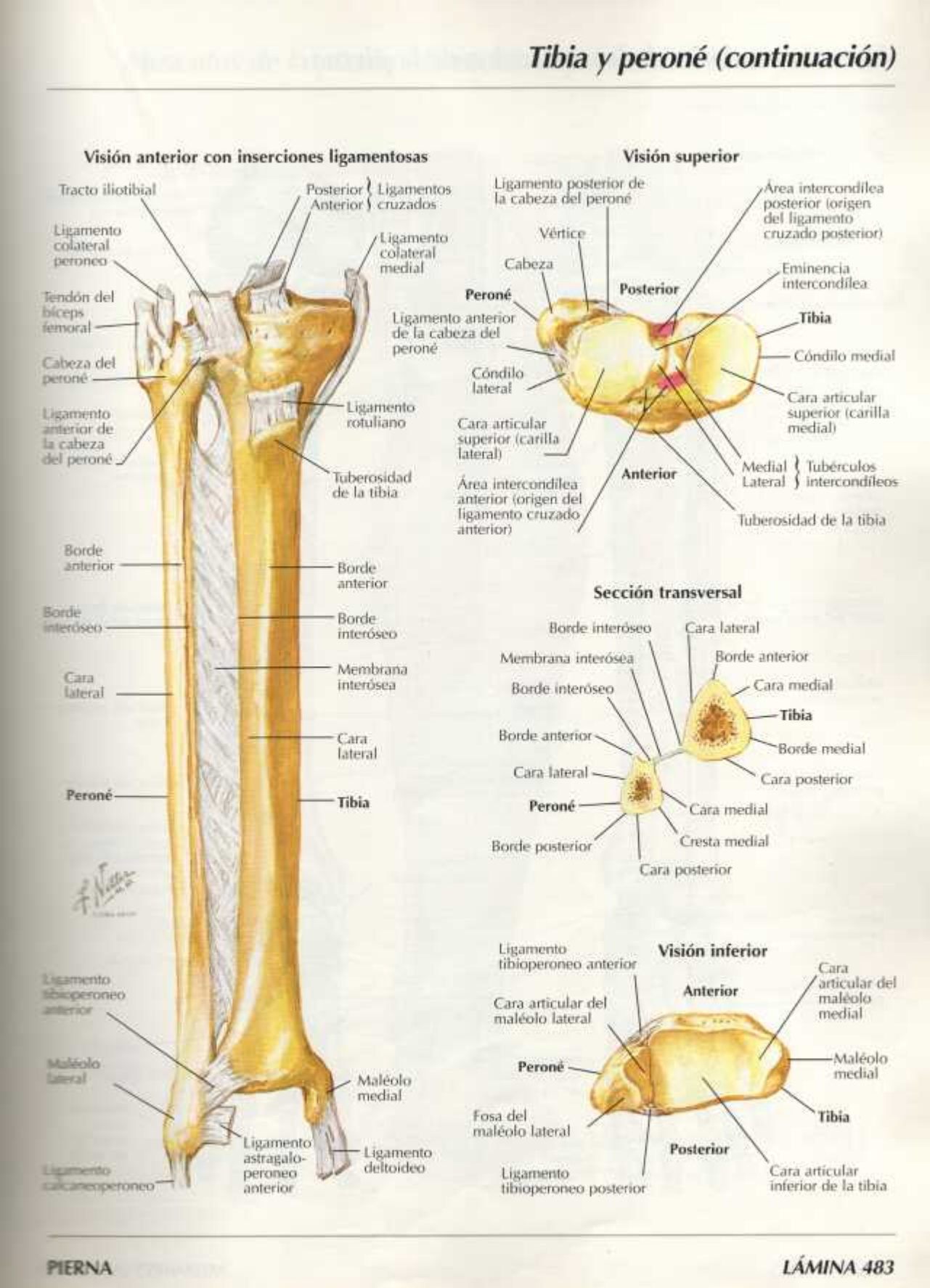
Visión anterior con inserciones ligamentosas
Tracto iliotibial
Posterior
Anterior
Ligamentos cruzados
Ligamento colateral peroneo
Ligamento colateral medial
Tendón del bíceps femoral
Cabeza del peroné
Ligamento anterior de la cabeza del peroné
Ligamento rotuliano
Tuberosidad de la tibia
Borde anterior
Borde anterior
Borde interóseo
Borde interóseo
Cara lateral
Membrana interósea
Cara lateral
Peroné
Tibia
Ligamento tibioperoneo anterior
Maléolo lateral
Maléolo medial
Ligamento astragalo-peroneo anterior
Ligamento deltoideo
Ligamento calcaneoperoneo
Visión superior
Ligamento posterior de la cabeza del peroné
Área intercondílea posterior (origen del ligamento cruzado posterior)
Vértice
Cabeza
Eminencia intercondílea
Peroné
Posterior
Tibia
Ligamento anterior de la cabeza del peroné
Cóndilo medial
Cóndilo lateral
Cara articular superior (carilla medial)
Cara articular superior (carilla lateral)
Medial
Lateral
Tubérculos intercondíleos
Anterior
Área intercondílea anterior (origen del ligamento cruzado anterior)
Tuberosidad de la tibia
Sección transversal
Borde interóseo
Cara lateral
Membrana interósea
Borde anterior
Borde interóseo
Cara medial
Tibia
Borde anterior
Borde medial
Cara lateral
Cara posterior
Peroné
Cara medial
Borde posterior
Cresta medial
Cara posterior
Visión inferior
Ligamento tibioperoneo anterior
Anterior
Cara articular del maléolo medial
Cara articular del maléolo lateral
Peroné
Maléolo medial
Tibia
Fosa del maléolo lateral
Posterior
Ligamento tibioperoneo posterior
Cara articular inferior de la tibia

Inserciones óseas de los músculos de la pierna

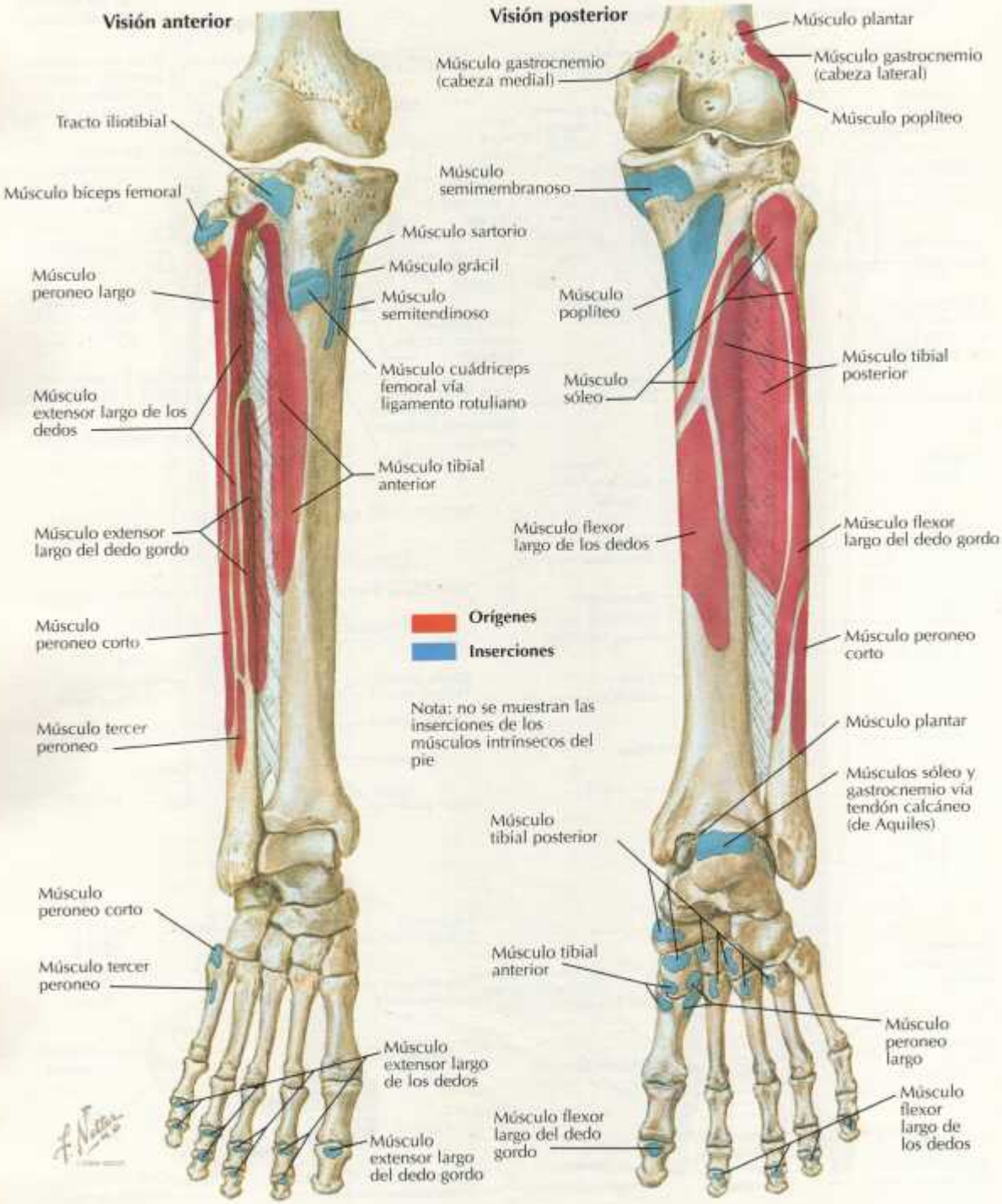

Músculos de la pierna (disección superficial): visión posterior

VÉASE TAMBIÉN LÁMINA 508

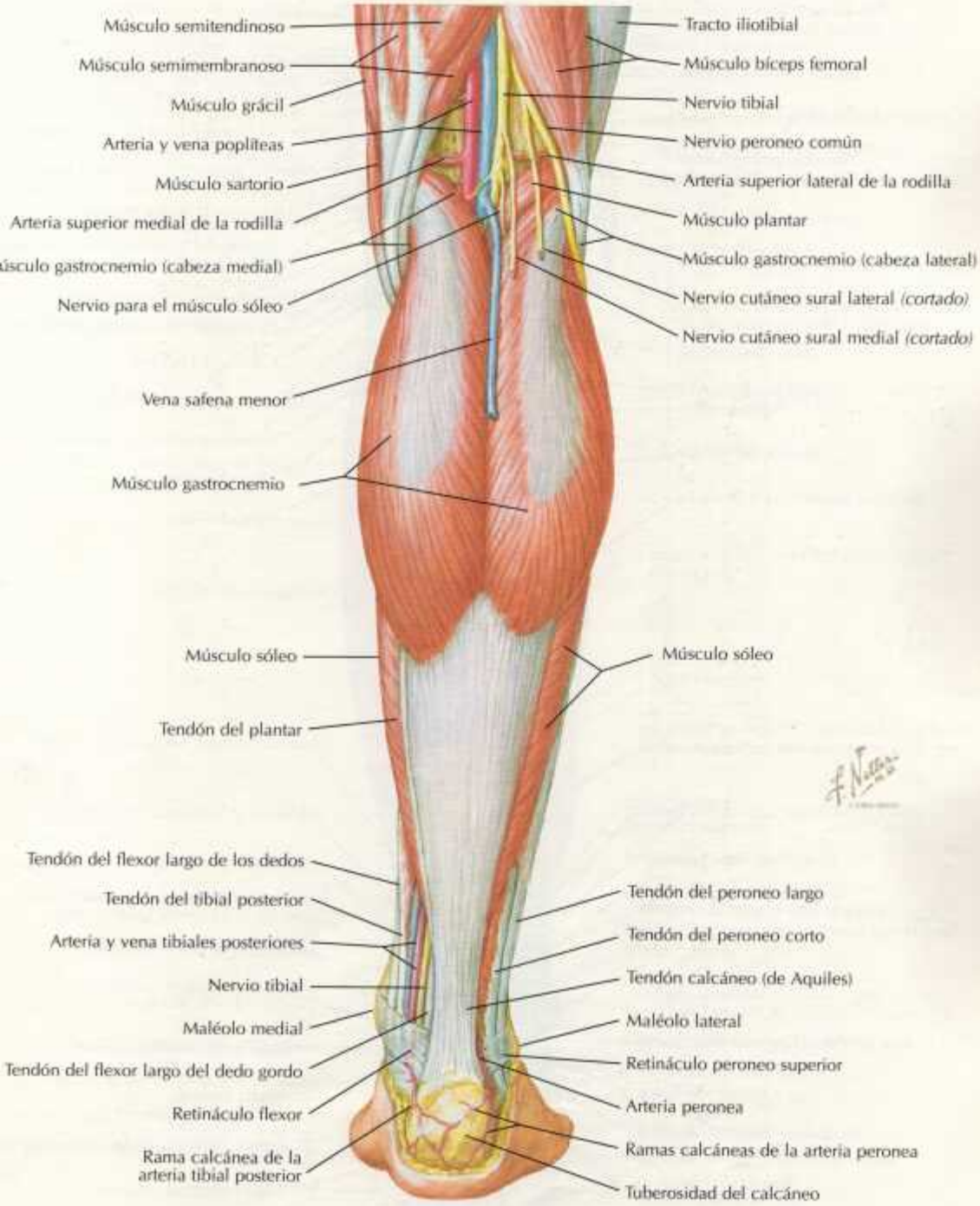

Músculos de la pierna (disección intermedia): visión posterior

VÉASE TAMBIÉN LÁMINA 505

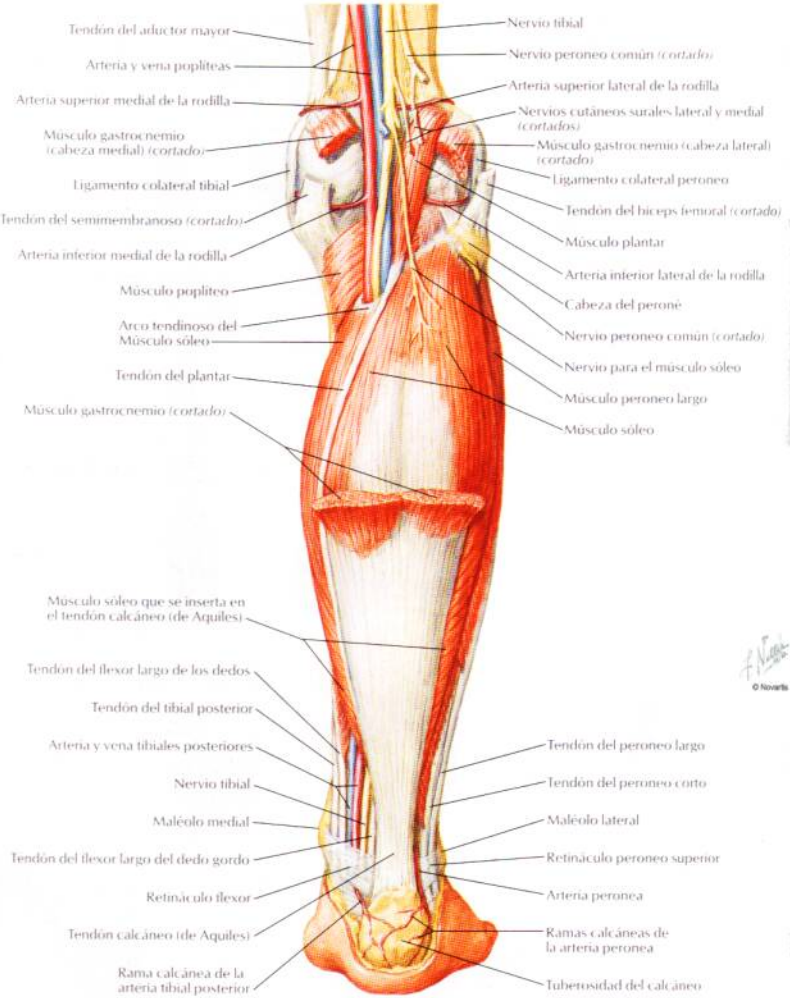

© Novartis

Músculos de la pierna (disección profunda): visión posterior

VÉASE TAMBIÉN LÁMINA 505

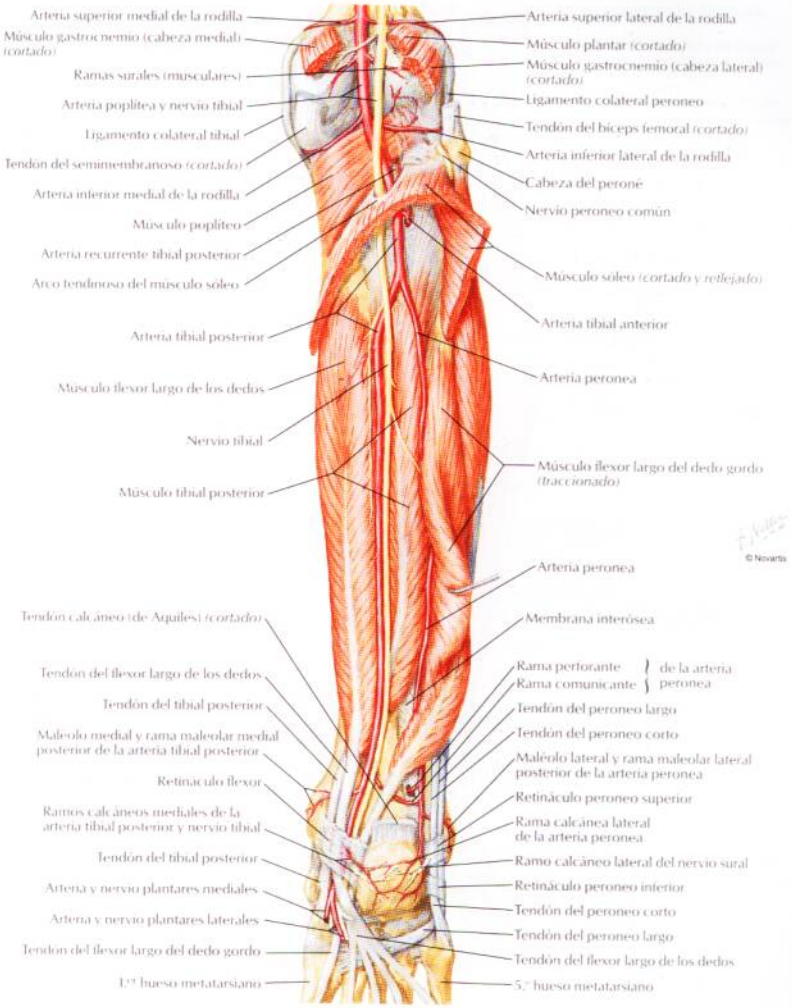

Músculos de la pierna (disección superficial): visión anterior

VÉASE TAMBIÉN LÁMINA 510

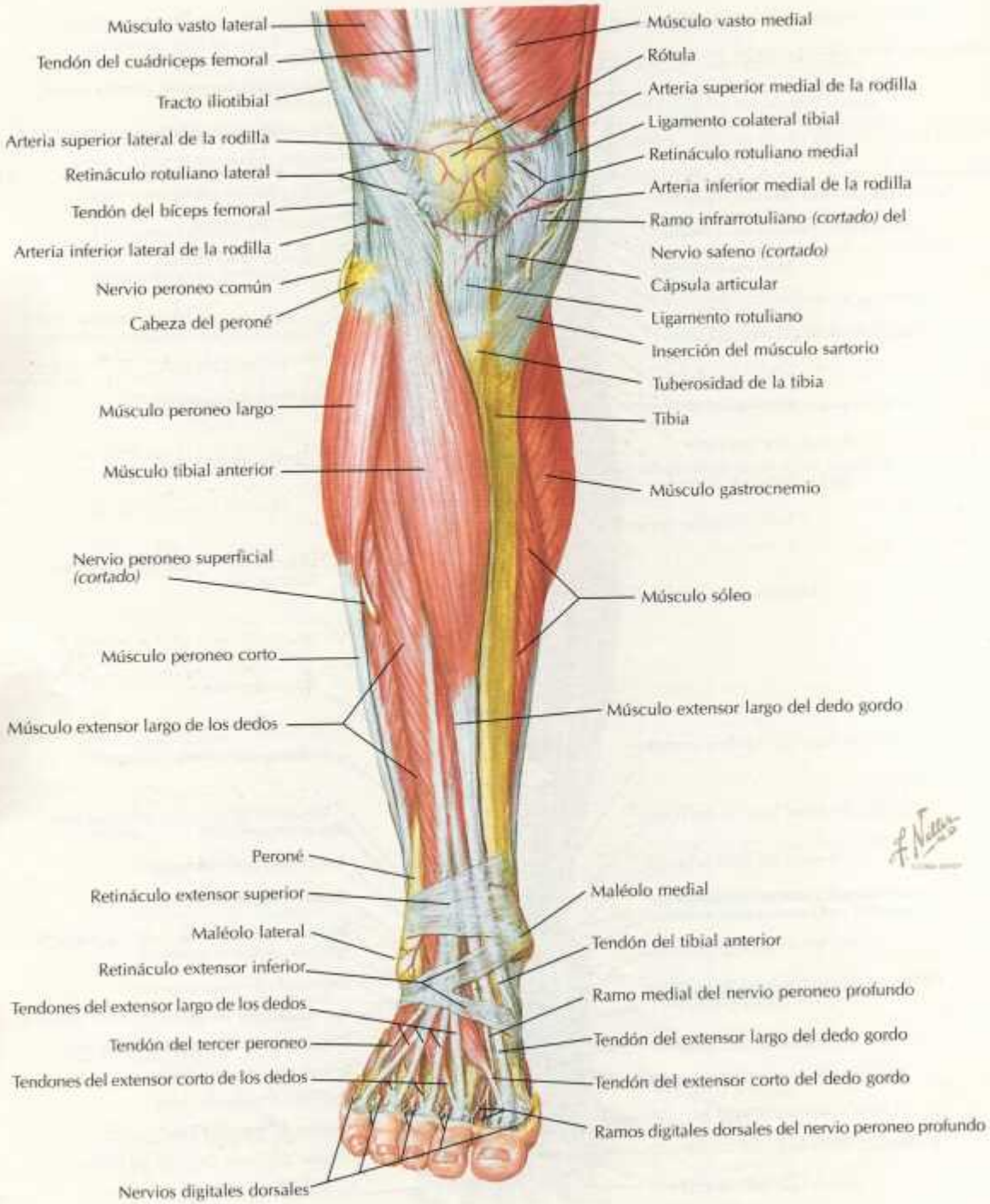

Músculos de la pierna (disección profunda): visión anterior

VÉASE TAMBIÉN LÁMINA 506

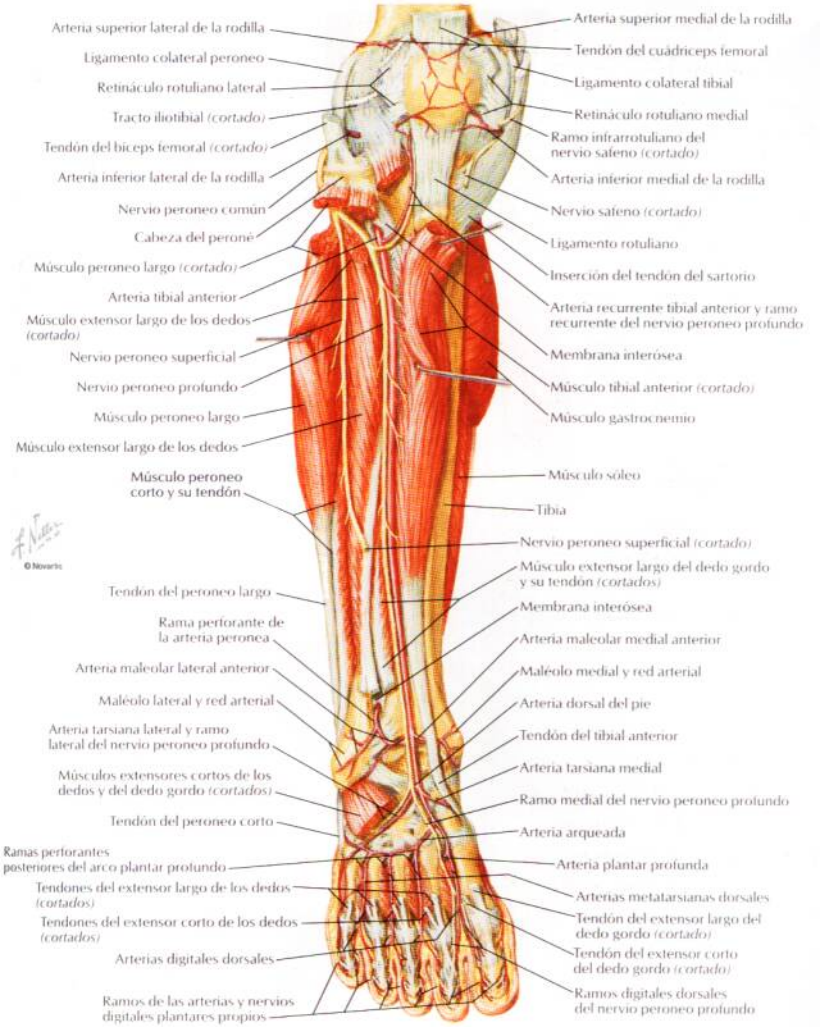

Músculos de la pierna: visión lateral

VÉASE TAMBIÉN LÁMINA 510

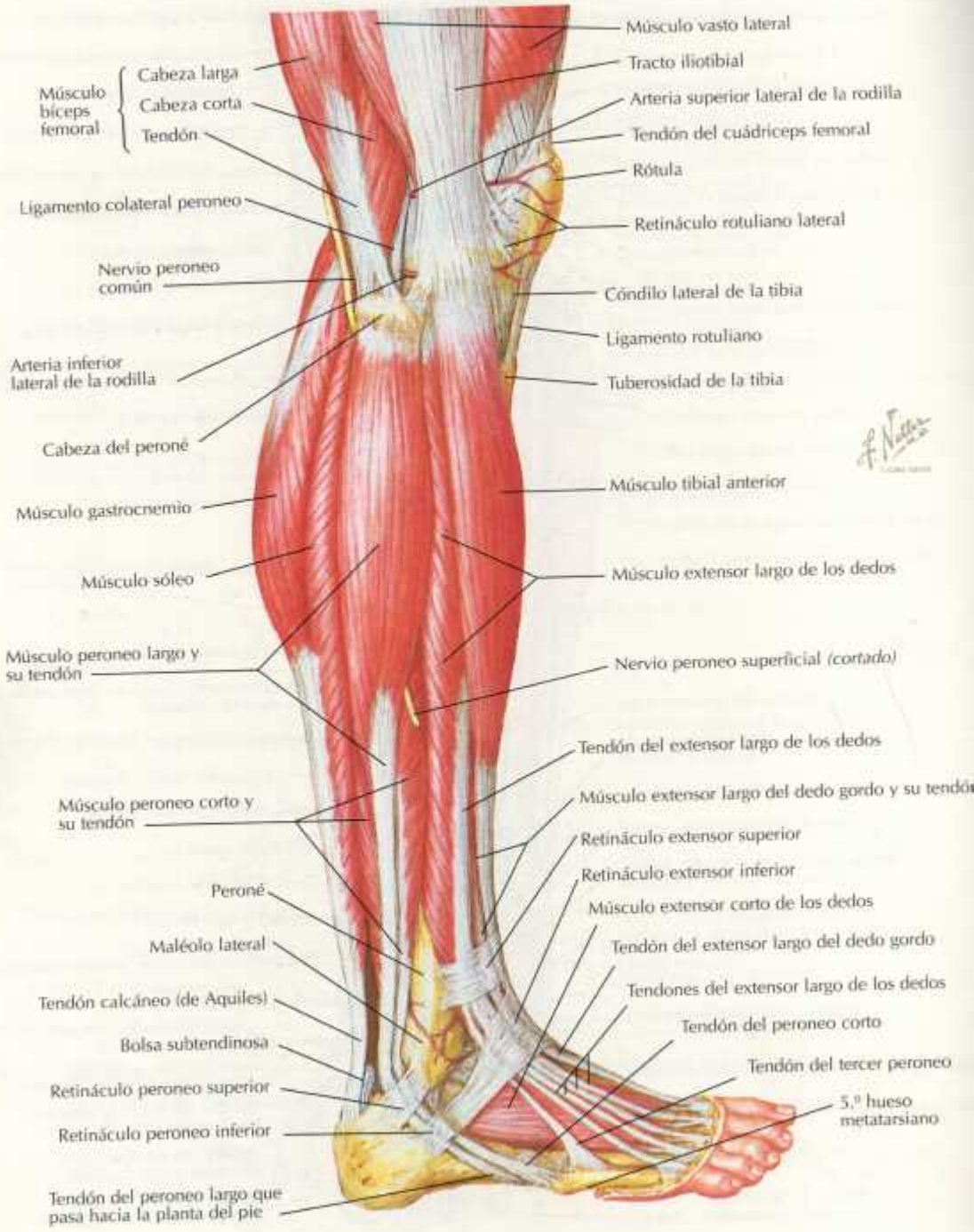

Fascia crural o de la pierna

Compartimiento anterior
Músculos extensores
Tibial anterior
Extensor largo de los dedos
Extensor largo del dedo gordo
Tercer peroneo
Arteria y venas tibiales anteriores
Nervio peroneo profundo

Septo intermuscular anterior

Compartimiento lateral
Músculo peroneo largo
Músculo peroneo corto
Nervio peroneo superficial

Septo intermuscular posterior

Peroné

Fascia crural o de la pierna

Membrana interósea

Tibia

Compartimiento posterior profundo
Músculos flexores profundos
Flexor largo de los dedos
Tibial posterior
Flexor largo del dedo gordo
Poplíteo
Arteria y venas tibiales posteriores
Nervio tibial
Arteria y venas peroneas

Septo intermuscular transverso

Compartimiento posterior superficial
Músculos flexores superficiales
Sóleo
Gastrocnemio
Plantar (tendón)

Sección transversal justo por encima de la mitad de la pierna izquierda

Músculo tibial anterior

Músculo extensor largo del dedo gordo

Músculo extensor largo de los dedos

Nervio peroneo superficial

Fascia crural o de la pierna

Septo intermuscular anterior

Músculo peroneo largo

Músculo peroneo corto

Septo intermuscular posterior

Peroné

Nervio cutáneo sural lateral

Septo intermuscular transverso

Músculo sóleo

Músculo gastrocnemio (vientre lateral)

Ramo comunicante peroneo del nervio cutáneo sural lateral

Arteria y venas tibiales anteriores y nervio peroneo profundo

Tibia

Membrana interósea

Vena safena mayor y nervio safeno

Músculo tibial posterior

Músculo flexor largo de los dedos

Arteria y venas peroneas

Arteria y venas tibiales posteriores y nervio tibial

Músculo flexor largo del dedo gordo

Fascia crural o de la pierna

Tendón del plantar

Músculo gastrocnemio (vientre medial)

Nervio cutáneo sural medial

Vena safena menor

Huesos del pie

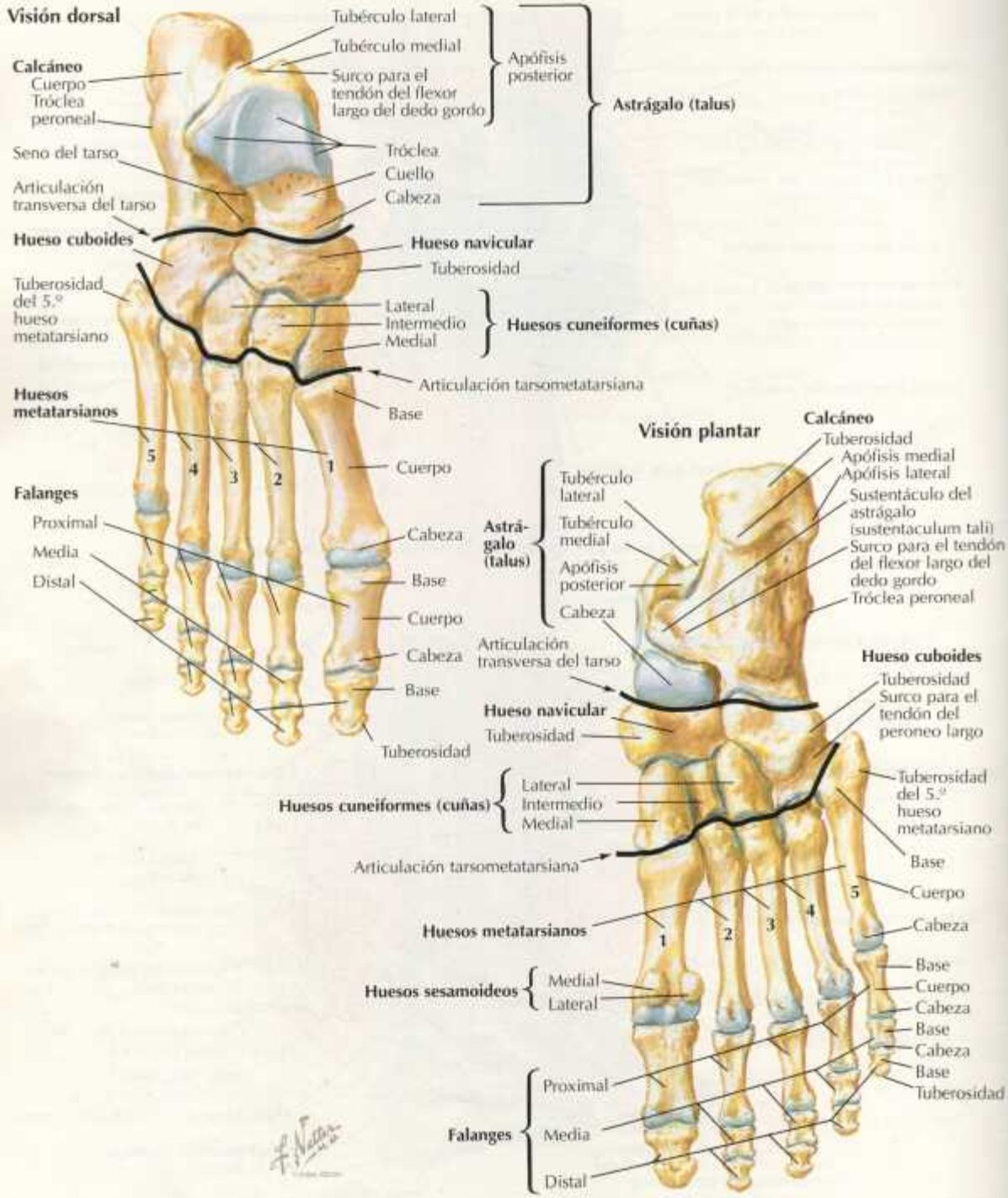

Visión lateral

Astrágalo (talus)
Cabeza
Cuello
Tróclea
Apófisis lateral
Apófisis posterior
Seno del tarso
Cuerpo
Tróclea peroneal
Tuberosidad
Calcáneo
Surco para el tendón del peroneo largo
Cuboides
Tuberosidad
Surco para el tendón del peroneo largo
Articulación transversa del tarso
Navicular
Intermedio
Lateral
Huesos cuneiformes (cuñas)
Articulación tarsometatarsiana
Huesos metatarsianos
Falanges
2
3
4
5
Tuberosidad del 5.º hueso metatarsiano

Visión medial

© Novartis

Articulación transversa del tarso
Navicular
Tuberosidad
Cuello
Astrágalo (talus)
Cabeza
Tróclea
Apófisis posterior
Huesos cuneiformes (cuñas)
Intermedio
Medial
Articulación tarsometatarsiana
Huesos metatarsianos
Falanges
2
1
Tuberosidad del 1.º hueso metatarsiano
Hueso sesamoideo
Tuberosidad
Surco para el tendón del flexor largo del dedo gordo
Sustentáculo del astrágalo (sustentaculum tali)
Calcáneo

Pie derecho

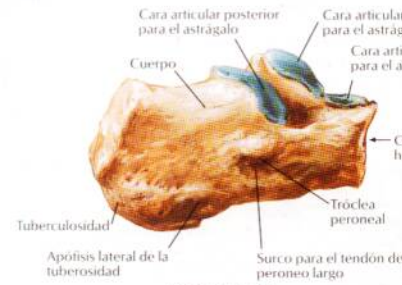

Visión lateral

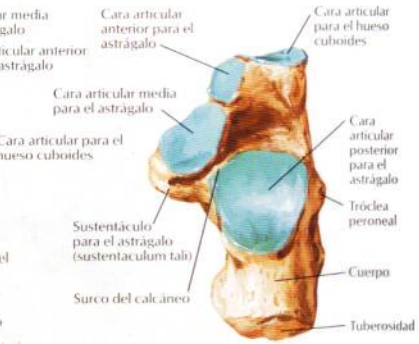

Visión superior

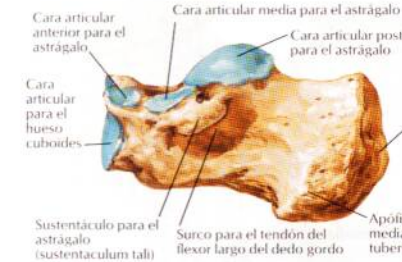

Visión medial

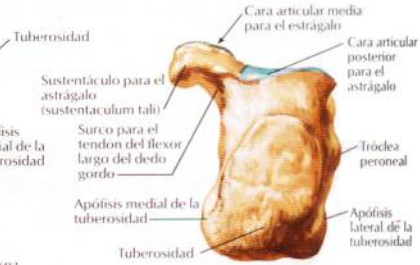

Visión posterior

Visión posterior con ligamentos

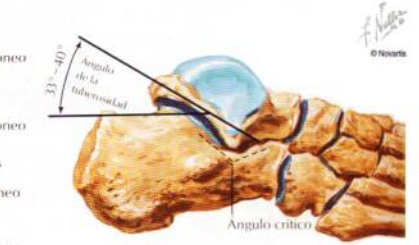

Relaciones funcionales del calcáneo

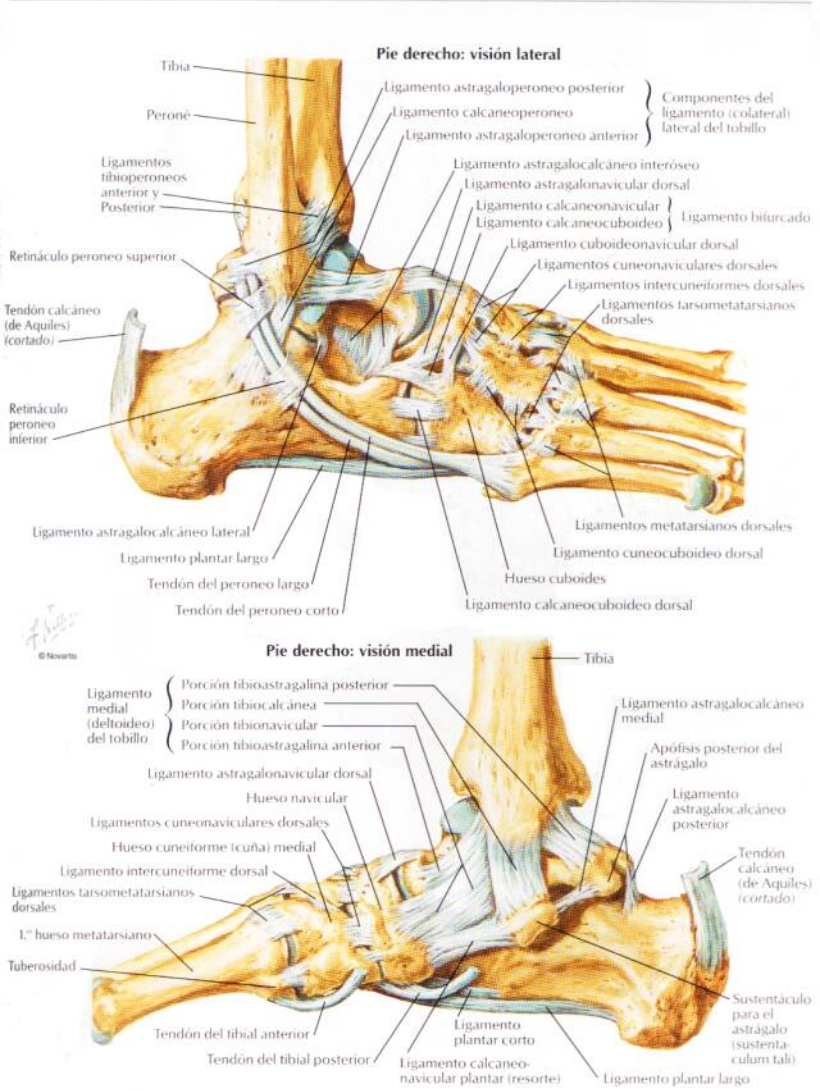
Pie derecho: visión lateral
Tibia
Peroné
Ligamento astragaloperoneo posterior
Ligamento calcaneoperoneo
Ligamento astragaloperoneo anterior
Componentes del ligamento (colateral) lateral del tobillo
Ligamentos tibioperoneos anterior y Posterior
Ligamento astragalocalcáneo interóseo
Ligamento astragalonavicular dorsal
Ligamento calcaneonavicular
Ligamento calcaneocuboideo
Ligamento bifurcado
Ligamento cuboideonavicular dorsal
Ligamentos cuneonaviculares dorsales
Ligamentos intercuneiformes dorsales
Ligamentos tarsometatarsianos dorsales
Retináculo peroneo superior
Tendón calcáneo (de Aquiles) (cortado)
Retináculo peroneo inferior
Ligamento astragalocalcáneo lateral
Ligamento plantar largo
Tendón del peroneo largo
Tendón del peroneo corto
Ligamentos metatarsianos dorsales
Ligamento cuneocuboideo dorsal
Hueso cuboides
Ligamento calcaneocuboideo dorsal
© Novartis
Pie derecho: visión medial
Tibia
Ligamento medial (deltoideo) del tobillo
Porción tibioastragalina posterior
Porción tibiocalcánea
Porción tibionavicular
Porción tibioastragalina anterior
Ligamento astragalocalcáneo medial
Apófisis posterior del astrágalo
Ligamento astragalonavicular dorsal
Hueso navicular
Ligamento astragalocalcáneo posterior
Ligamentos cuneonaviculares dorsales
Hueso cuneiforme (cuña) medial
Ligamento intercuneiforme dorsal
Tendón calcáneo (de Aquiles) (cortado)
Ligamentos tarsometatarsianos dorsales
1.° hueso metatarsiano
Tuberosidad
Sustentáculo para el astrágalo (sustentaculum tali)
Tendón del tibial anterior
Ligamento plantar corto
Tendón del tibial posterior
Ligamento calcaneo-navicular plantar (resorte)
Ligamento plantar largo

Ligamentos y tendones del pie: visión plantar

Tendón del flexor largo de los dedos para el 2.° dedo *(cortado)*
Tendón del flexor corto de los dedos para el 2.° dedo *(cortado)*
4.° falange distal
4.° falange media
Ligamentos metatarsianos transversos profundos
5.° falange proximal
Tendón del 4.° lumbrical *(cortado)*
Tendones del abductor y flexor corto del dedo pequeño *(cortados)*
Ligamentos plantares (placas)
Músculos interóseos *(cortados)*
5.° hueso metatarsiano
Ligamentos metatarsianos plantares
Tuberosidad del 5.° hueso metatarsiano
Tendón del peroneo corto
Hueso cuboides
Tendón del peroneo largo
Tuberosidad del hueso cuboides
Ligamento plantar largo
Ligamento calcaneocuboideo plantar (plantar corto)
Calcáneo
Apófisis medial y Apófisis lateral de la Tuberosidad del calcáneo
Falange distal del dedo gordo
Articulación interfalángica (IF)
Tendón del flexor largo del dedo gordo *(cortado)*
Falange proximal del dedo gordo
Articulación metatarsofalángica (MF)
Huesos sesamoideos
Tendones del abductor del dedo gordo y cabeza medial del flexor corto del dedo gordo *(cortados)*
Tendones del aductor del dedo gordo y cabeza lateral del flexor corto del dedo gordo *(cortados)*
1.° hueso metatarsiano
Ligamentos tarsometatarsianos plantares
Hueso cuneiforme (cuña) medial
Tendón del tibial anterior *(cortado)*
Ligamento cuneonavicular plantar
Ligamento cuboideonavicular plantar
Tuberosidad del hueso navicular
Ligamento calcaneonavicular plantar (resorte)
Tendón del tibial posterior
Tendón del flexor largo de los dedos *(cortado)*
Sustentáculo para el astrágalo (sustentaculum tali)
Tendón del flexor largo del dedo gordo *(cortado)*
Apófisis posterior del astrágalo (tubérculos medial y lateral)

© Novartis

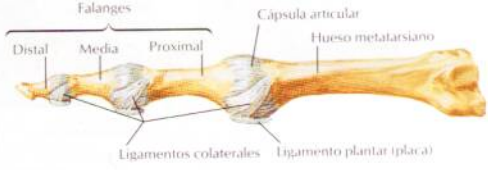

Cápsulas y ligamentos de las articulaciones metatarsofalángicas e interfalángicas: visión lateral

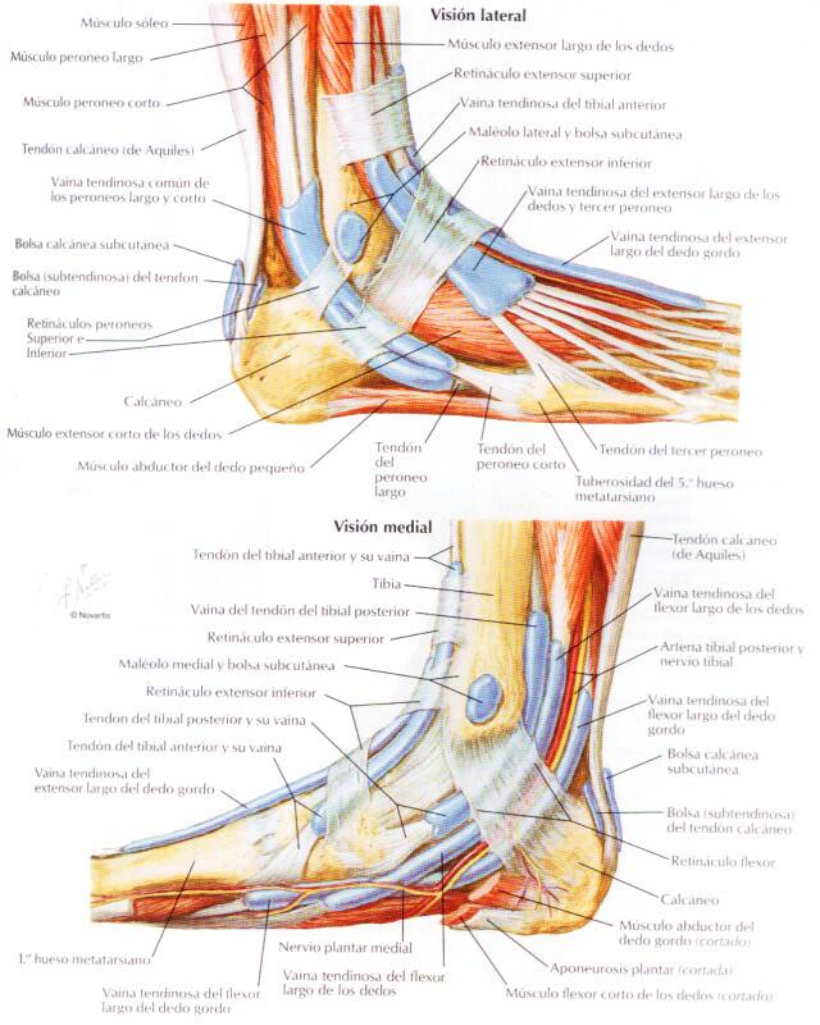
Visión lateral
Músculo sóleo
Músculo peroneo largo
Músculo peroneo corto
Tendón calcáneo (de Aquiles)
Vaina tendinosa común de los peroneos largo y corto
Bolsa calcánea subcutánea
Bolsa (subtendinosa) del tendón calcáneo
Retináculos peroneos Superior e Inferior
Calcáneo
Músculo extensor corto de los dedos
Músculo abductor del dedo pequeño
Tendón del peroneo largo
Tendón del peroneo corto
Tuberosidad del 5.° hueso metatarsiano
Tendón del tercer peroneo
Músculo extensor largo de los dedos
Retináculo extensor superior
Vaina tendinosa del tibial anterior
Maléolo lateral y bolsa subcutánea
Retináculo extensor inferior
Vaina tendinosa del extensor largo de los dedos y tercer peroneo
Vaina tendinosa del extensor largo del dedo gordo
Visión medial
Tendón del tibial anterior y su vaina
Tibia
Vaina del tendón del tibial posterior
Retináculo extensor superior
Maléolo medial y bolsa subcutánea
Retináculo extensor inferior
Tendón del tibial posterior y su vaina
Tendón del tibial anterior y su vaina
Vaina tendinosa del extensor largo del dedo gordo
1.° hueso metatarsiano
Vaina tendinosa del flexor largo del dedo gordo
Nervio plantar medial
Vaina tendinosa del flexor largo de los dedos
Tendón calcáneo (de Aquiles)
Vaina tendinosa del flexor largo de los dedos
Arteria tibial posterior y nervio tibial
Vaina tendinosa del flexor largo del dedo gordo
Bolsa calcánea subcutánea
Bolsa (subtendinosa) del tendón calcáneo
Retináculo flexor
Calcáneo
Músculo abductor del dedo gordo (cortado)
Aponeurosis plantar (cortada)
Músculo flexor corto de los dedos (cortado)

© Novartis

Músculos del dorso del pie: disección superficial

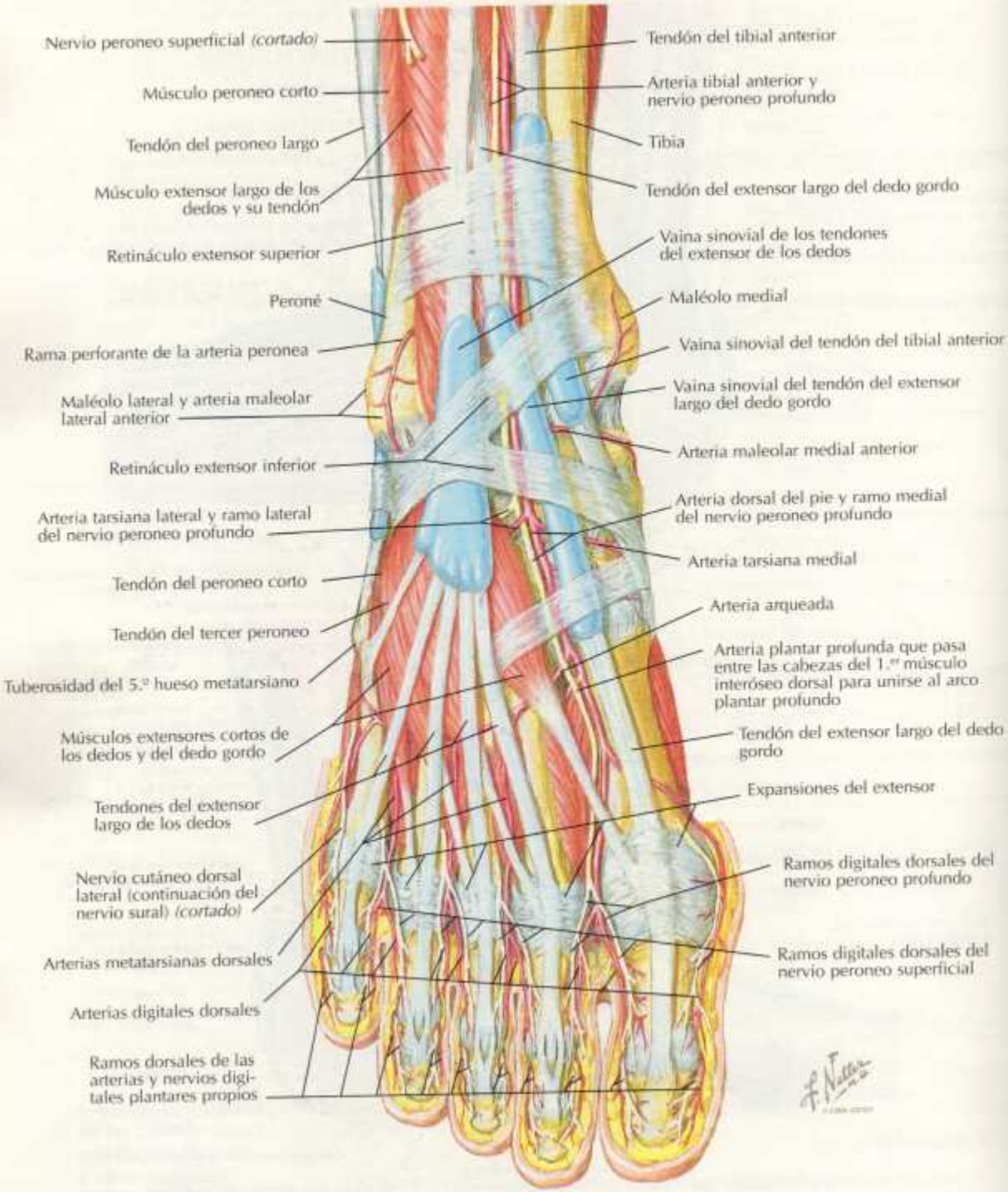

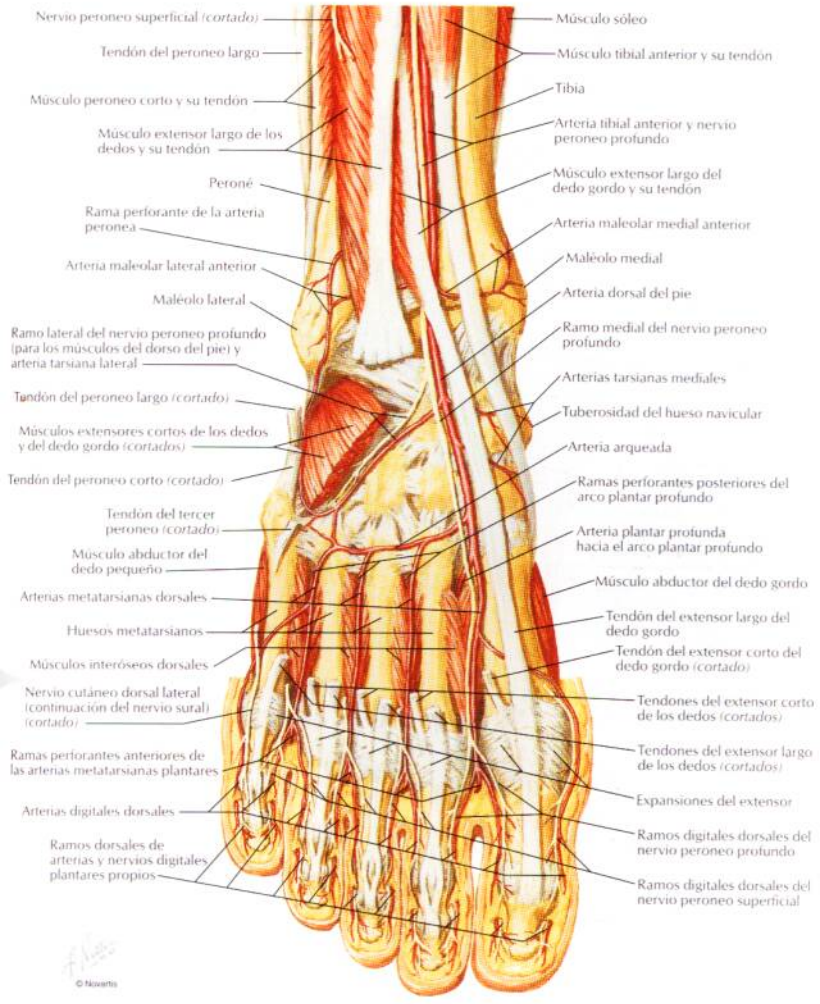
Nervio peroneo superficial (cortado)
Tendón del peroneo largo
Músculo peroneo corto y su tendón
Músculo extensor largo de los dedos y su tendón
Peroné
Rama perforante de la arteria peronea
Arteria maleolar lateral anterior
Maléolo lateral
Ramo lateral del nervio peroneo profundo (para los músculos del dorso del pie) y arteria tarsiana lateral
Tendón del peroneo largo (cortado)
Músculos extensores cortos de los dedos y del dedo gordo (cortados)
Tendón del peroneo corto (cortado)
Tendón del tercer peroneo (cortado)
Músculo abductor del dedo pequeño
Arterias metatarsianas dorsales
Huesos metatarsianos
Músculos interóseos dorsales
Nervio cutáneo dorsal lateral (continuación del nervio sural) (cortado)
Ramas perforantes anteriores de las arterias metatarsianas plantares
Arterias digitales dorsales
Ramos dorsales de arterias y nervios digitales plantares propios
Músculo sóleo
Músculo tibial anterior y su tendón
Tibia
Arteria tibial anterior y nervio peroneo profundo
Músculo extensor largo del dedo gordo y su tendón
Arteria maleolar medial anterior
Maléolo medial
Arteria dorsal del pie
Ramo medial del nervio peroneo profundo
Arterias tarsianas mediales
Tuberosidad del hueso navicular
Arteria arqueada
Ramas perforantes posteriores del arco plantar profundo
Arteria plantar profunda hacia el arco plantar profundo
Músculo abductor del dedo gordo
Tendón del extensor largo del dedo gordo
Tendón del extensor corto del dedo gordo (cortado)
Tendones del extensor corto de los dedos (cortados)
Tendones del extensor largo de los dedos (cortados)
Expansiones del extensor
Ramos digitales dorsales del nervio peroneo profundo
Ramos digitales dorsales del nervio peroneo superficial
© Novartis

Planta del pie: disección superficial

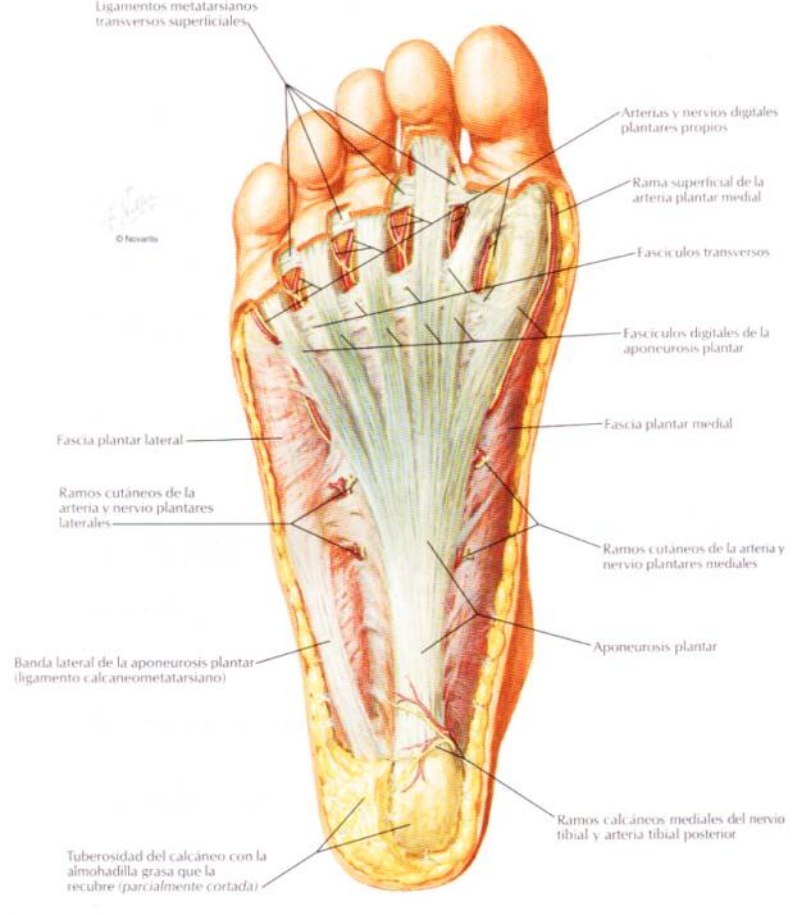

Músculos de la planta del pie: primer plano

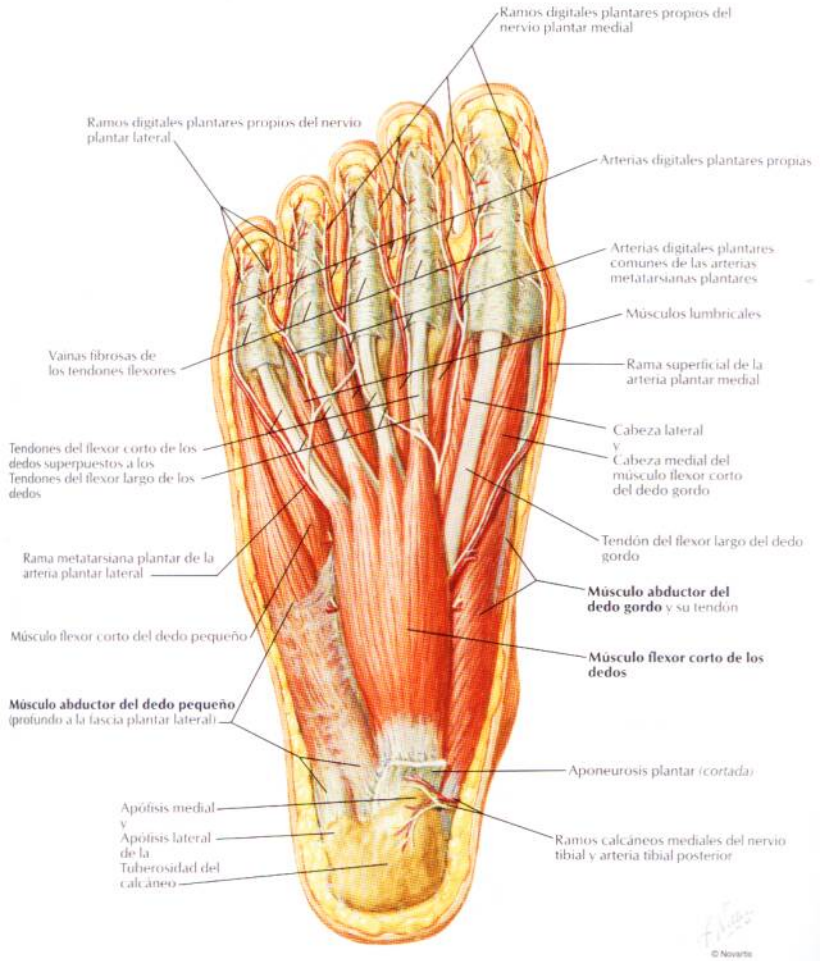

Músculos de la planta del pie: segundo plano

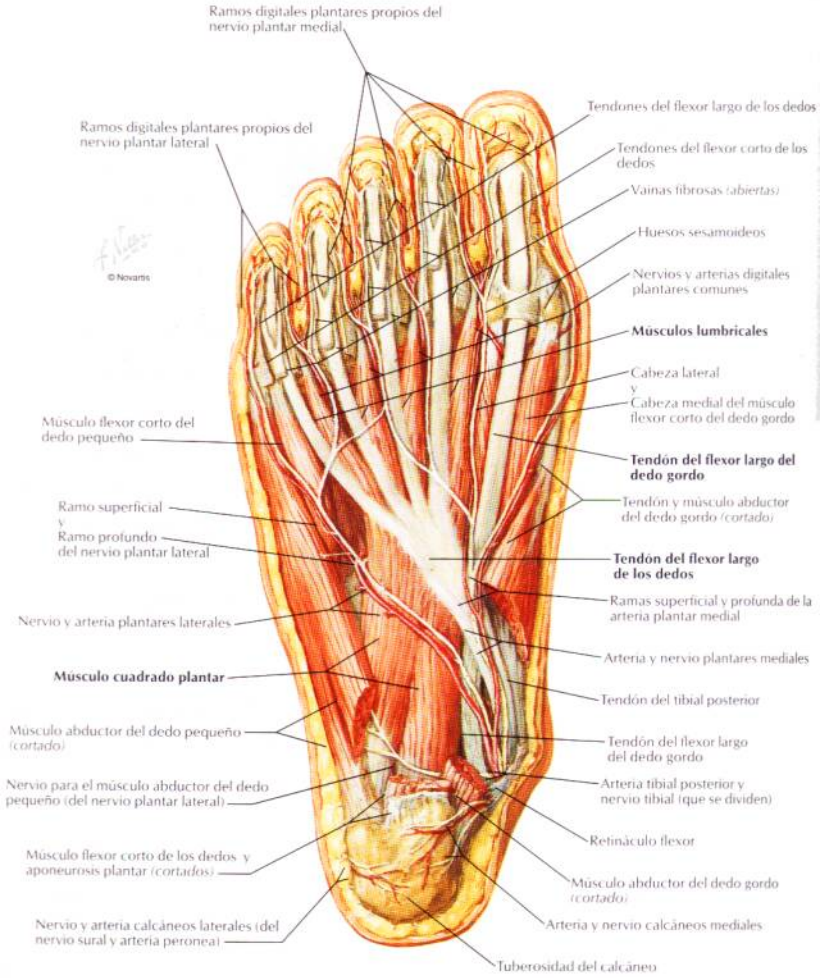

Músculos de la planta del pie: tercer plano

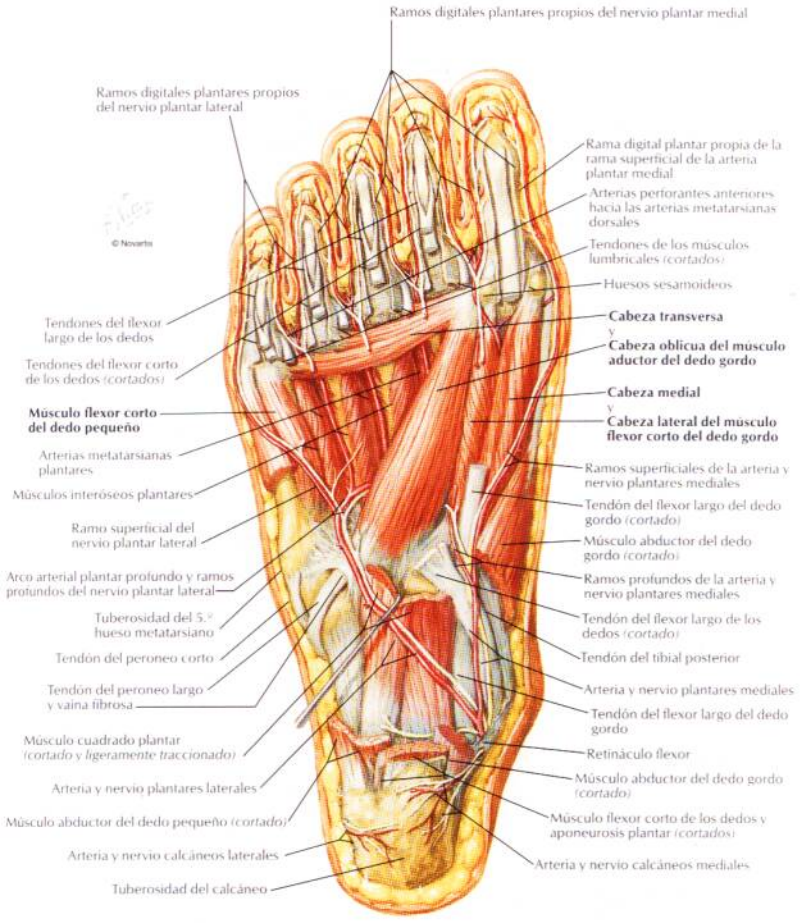

Músculos interóseos y arterias profundas del pie

Visión dorsal

Tendón del peroneo largo *(cortado)*
Tendón del peroneo corto *(cortado)*
Hueso cuboides
Arteria tarsiana lateral
Tuberosidad del 5.° hueso metatarsiano
Tendón del tercer peroneo *(cortado)*
Ramas perforantes posteriores (del arco arterial plantar profundo)
Arterias metatarsianas dorsales
Tendones del extensor largo de los dedos *(cortados)*
Expansiones del extensor
Ramas perforantes anteriores (de las arterias metatarsianas plantares)
Arterias digitales dorsales

Hueso navicular
Arteria tarsiana medial
Lateral, Intermedio, Medial — Huesos cuneiformes (cuñas)
Ligamentos tarsometatarsianos dorsales
Ligamentos metatarsianos dorsales
Arteria arqueada
Arteria plantar profunda que pasa para contribuir hacia el arco plantar profundo
Músculos interóseos dorsales
Huesos metatarsianos
Tendón del extensor largo del dedo gordo *(cortado)*
Tendones de los extensores cortos de los dedos y del dedo gordo *(cortados)*

© Novartis

Visión plantar

Arterias digitales plantares propias
Arterias digitales plantares comunes
Músculos lumbricales *(cortados)*
Ligamento metatarsiano transverso profundo y ligamentos (placas) plantares
Músculos interóseos { **Plantares** / **Dorsales** }
Músculo abductor del dedo pequeño *(cortado)*
Arterias metatarsianas plantares
Músculo flexor corto del dedo pequeño
Arco plantar profundo
Arteria plantar lateral *(cortada)*
Tuberosidad del 5.° hueso metatarsiano
Tendón del peroneo largo
Tendón del peroneo corto *(cortado)*
Tuberosidad del hueso cuboides
Ligamento plantar largo
Ligamento calcaneocuboideo (plantar corto)

Tendón del flexor largo del dedo gordo *(cortado)*
Ramas perforantes anteriores (hacia las arterias metatarsianas dorsales)
Huesos sesamoideos
Inserciones del músculo aductor del dedo gordo y cabeza lateral del músculo flexor corto del dedo gordo *(cortados)*
Inserciones del músculo abductor del dedo gordo y cabeza medial del músculo flexor corto del dedo gordo *(cortados)*
Origen medial del músculo flexor corto del dedo gordo *(cortado)*
Arteria plantar profunda (de la arteria dorsal del pie)
Ramas perforantes posteriores (hacia las arterias metatarsianas dorsales)
Ligamentos metatarsianos plantares (entre las bases de los huesos metatarsianos)
Hueso cuneiforme (cuña) medial
Tendón del tibial anterior *(cortado)*
Origen lateral del tendón del flexor corto del dedo gordo *(cortado)*
Tuberosidad del hueso navicular
Tendón del tibial posterior *(cortado)*
Ligamento calcaneonavicular plantar (resorte)

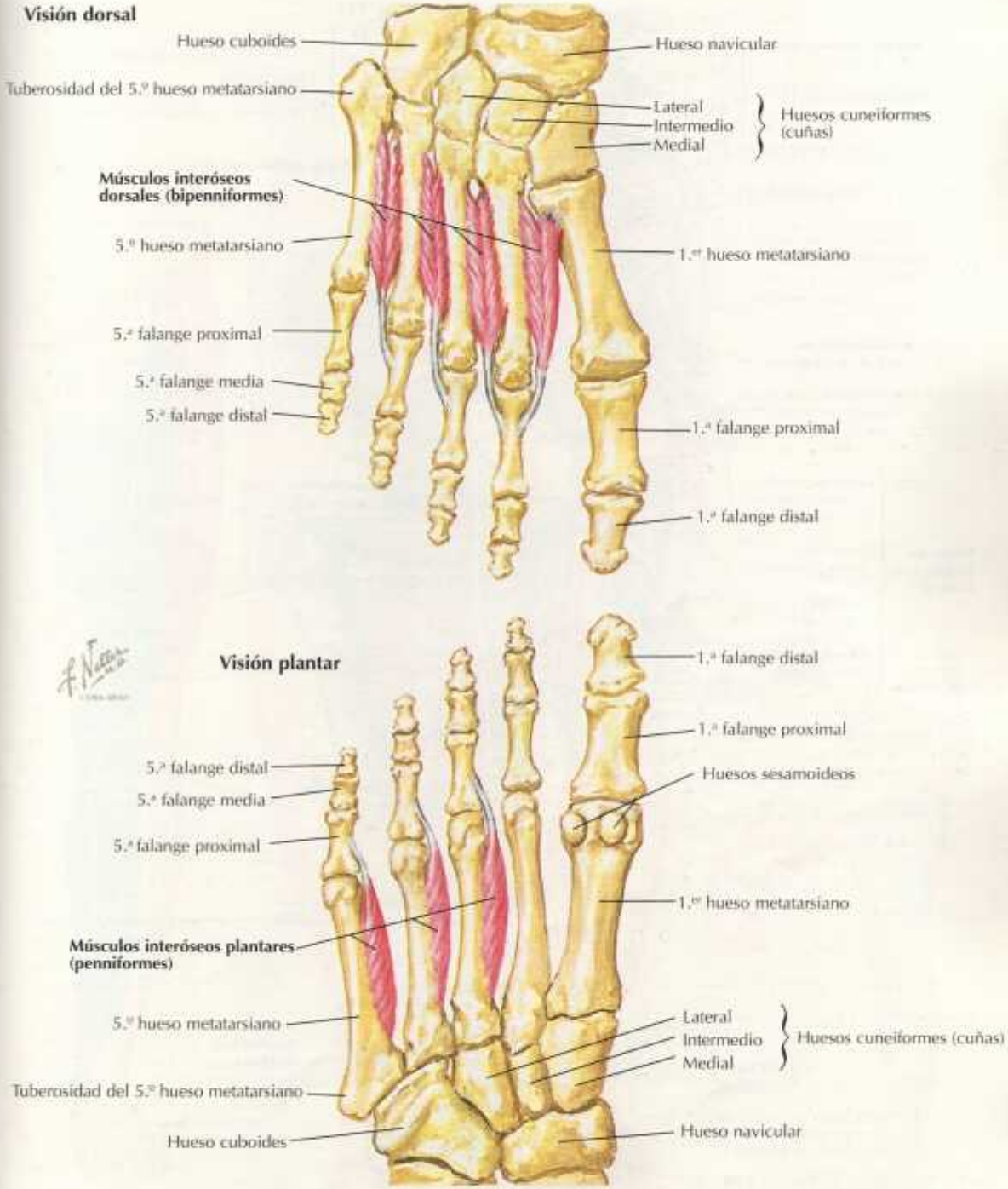
Visión dorsal
Hueso cuboides
Hueso navicular
Tuberosidad del 5.º hueso metatarsiano
Lateral
Intermedio
Medial
Huesos cuneiformes (cuñas)
Músculos interóseos dorsales (bipenniformes)
5.º hueso metatarsiano
1.er hueso metatarsiano
5.ª falange proximal
5.ª falange media
5.ª falange distal
1.ª falange proximal
1.ª falange distal
Visión plantar
1.ª falange distal
1.ª falange proximal
5.ª falange distal
5.ª falange media
5.ª falange proximal
Huesos sesamoideos
1.er hueso metatarsiano
Músculos interóseos plantares (penniformes)
5.º hueso metatarsiano
Lateral
Intermedio
Medial
Huesos cuneiformes (cuñas)
Tuberosidad del 5.º hueso metatarsiano
Hueso cuboides
Hueso navicular

Nervios femoral y cutáneo femoral lateral

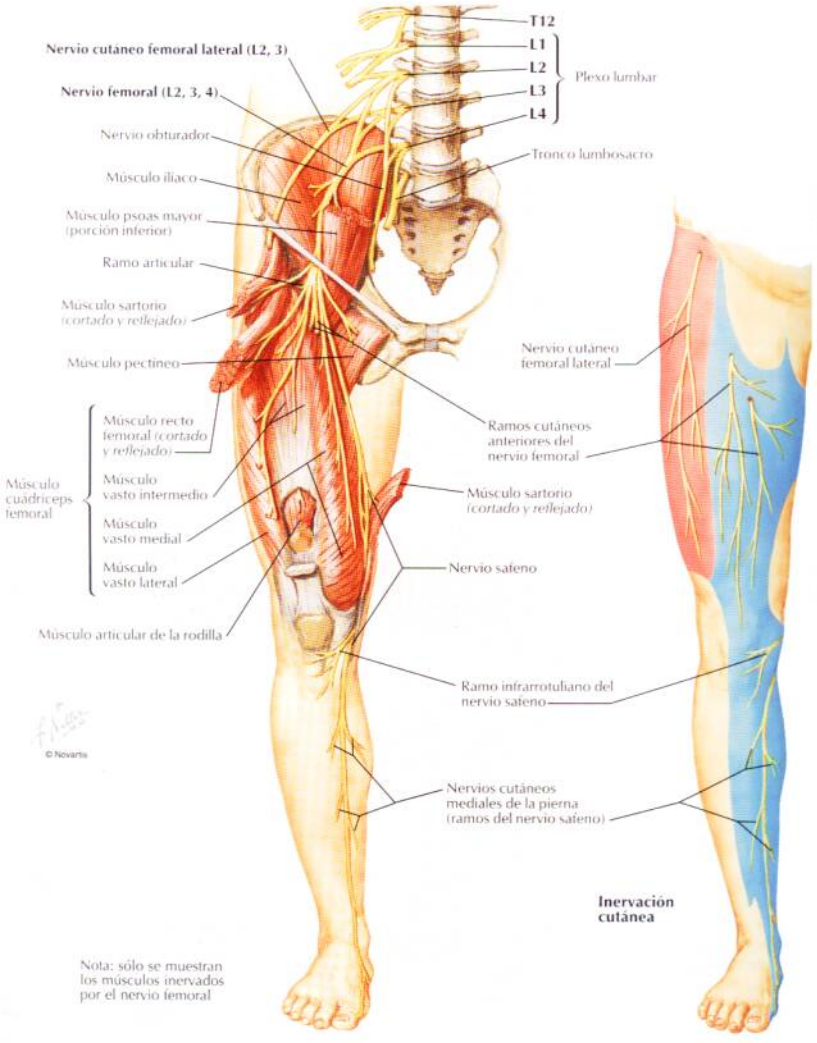

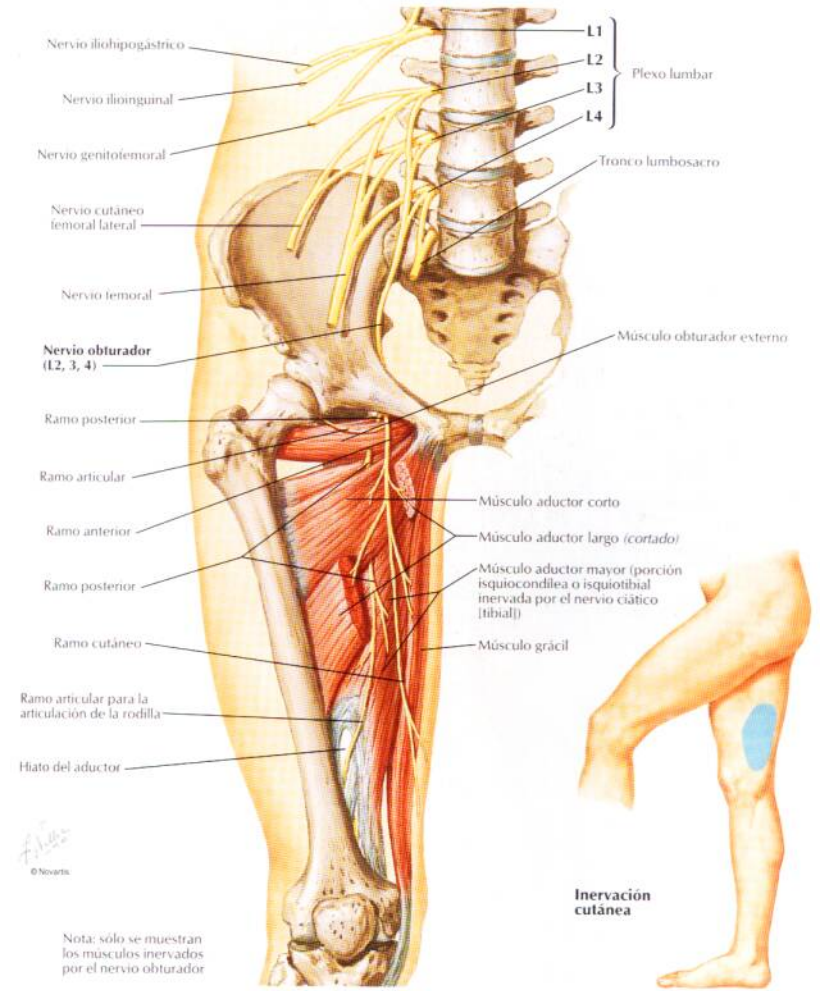

Nota: sólo se muestran los músculos inervados por el nervio obturador

Nervios ciático y cutáneo femoral posterior

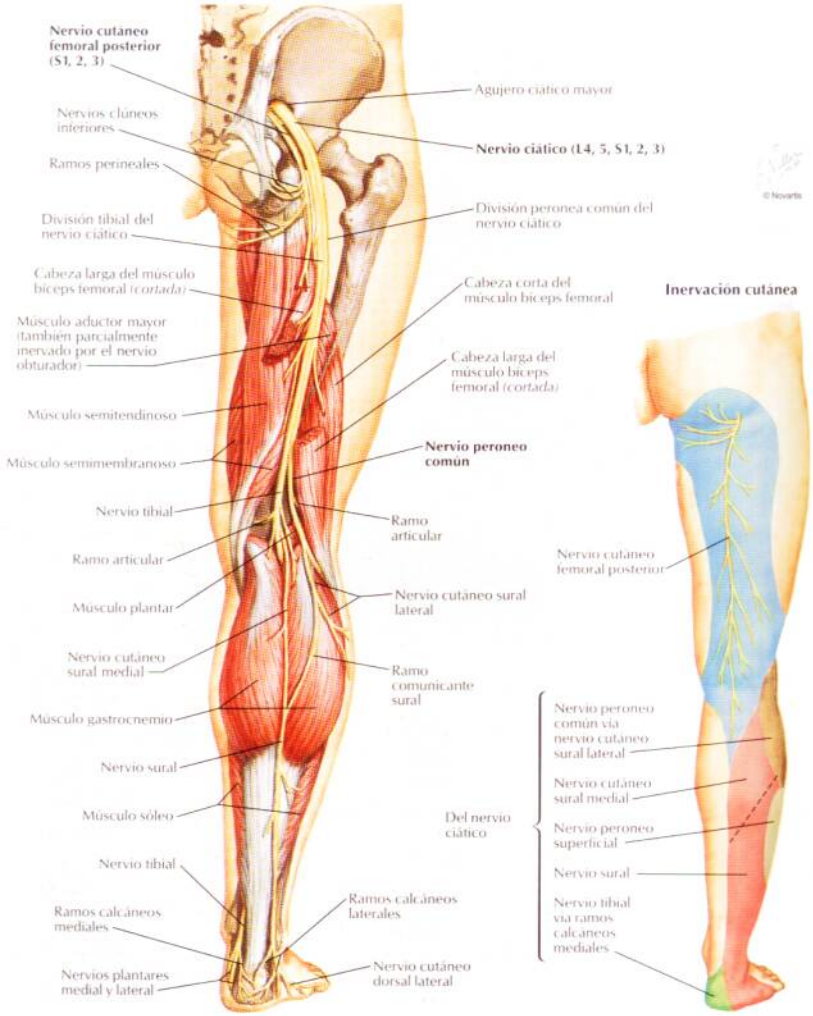

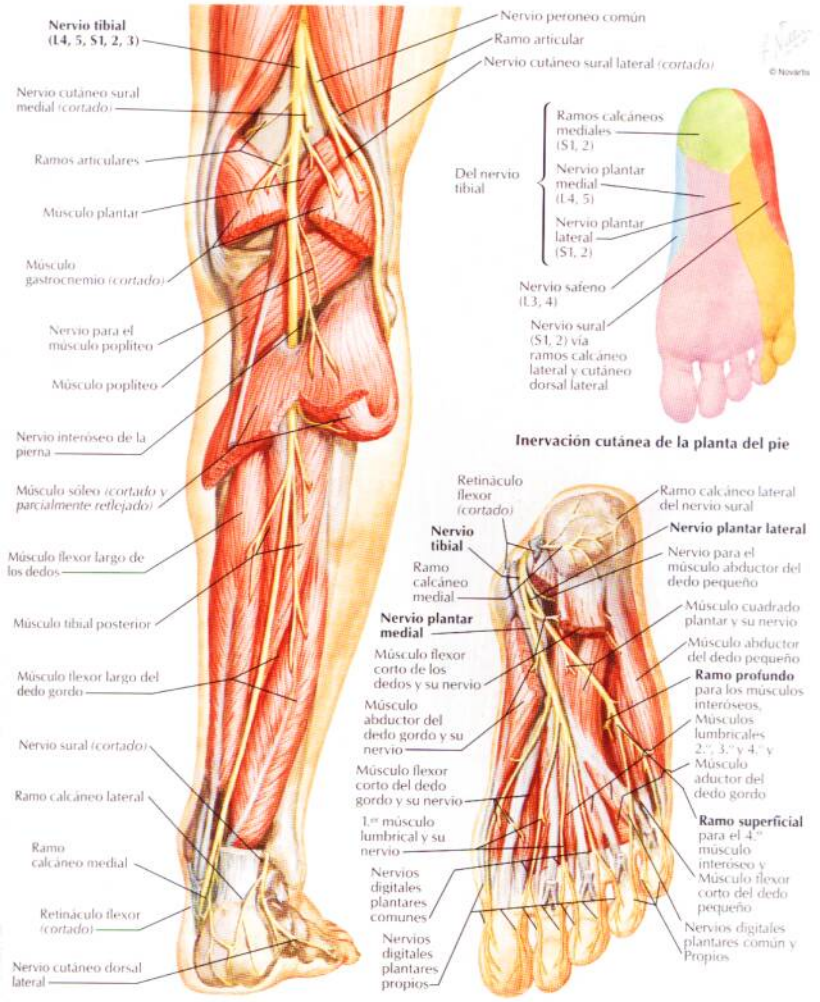

Nota: no se muestran los ramos articulares

Nervio peroneo común

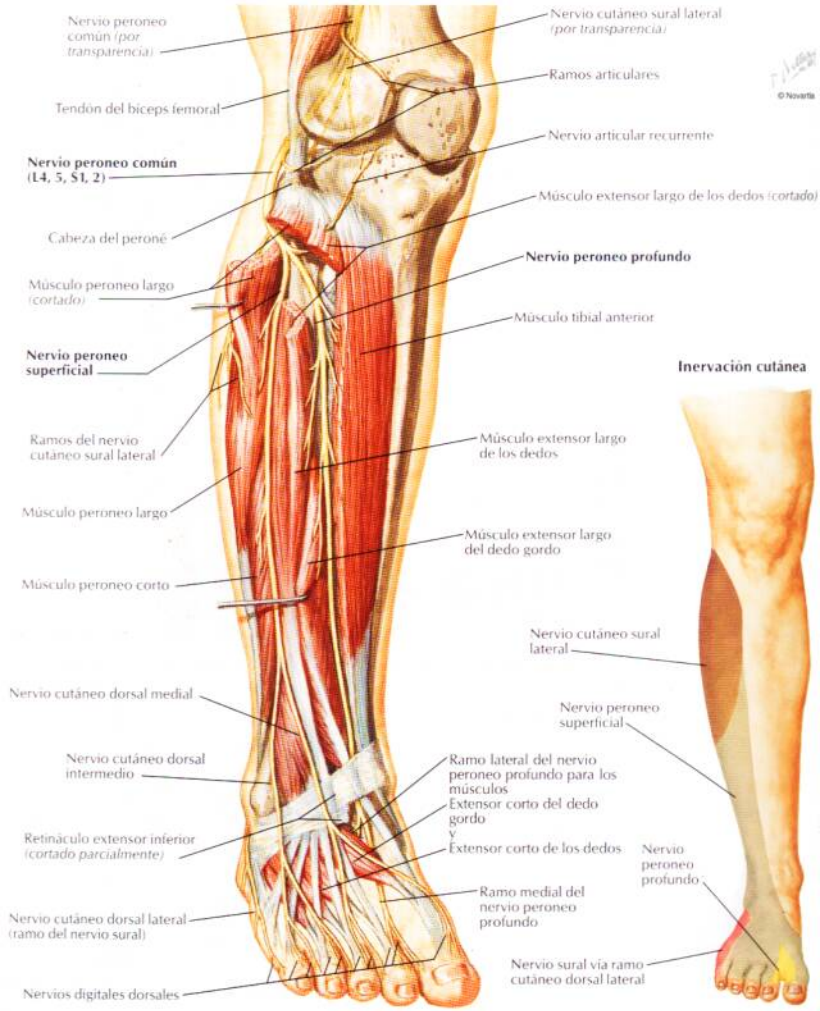

T10
T11
T12
L1
L2
L3
L4
L5
S1
S2
S3
Zonas sensitivas autónomas
L3
L4
L5
L5
S1
Visión anterior
T12
L1
L2
L3
L4
L5
S1
S2
S3
S4
S5
Co
S2
L1
S2
S1
L2
L3
L5
L4
L4
L5
S1
Visión posterior

Inervación segmentaria de los movimientos del miembro inferior

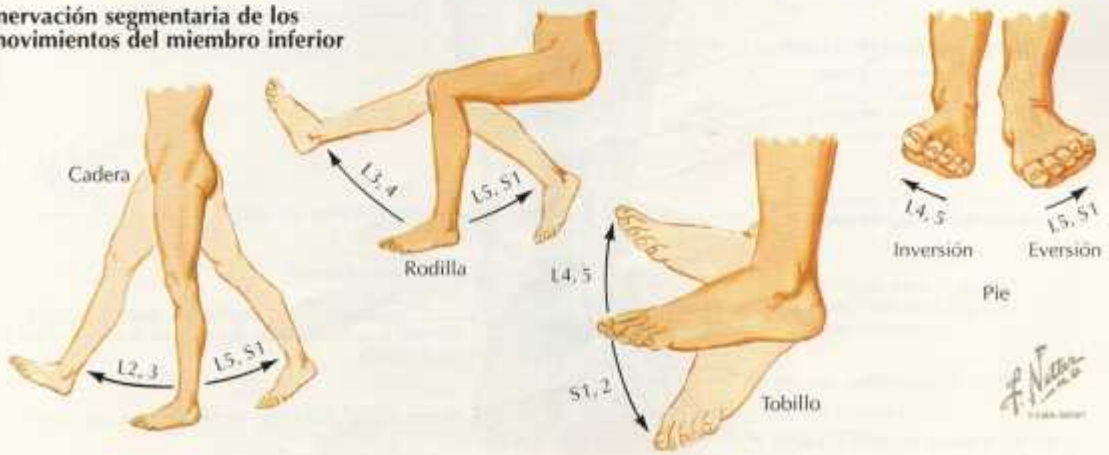

Nervios y venas superficiales del miembro inferior: visión anterior

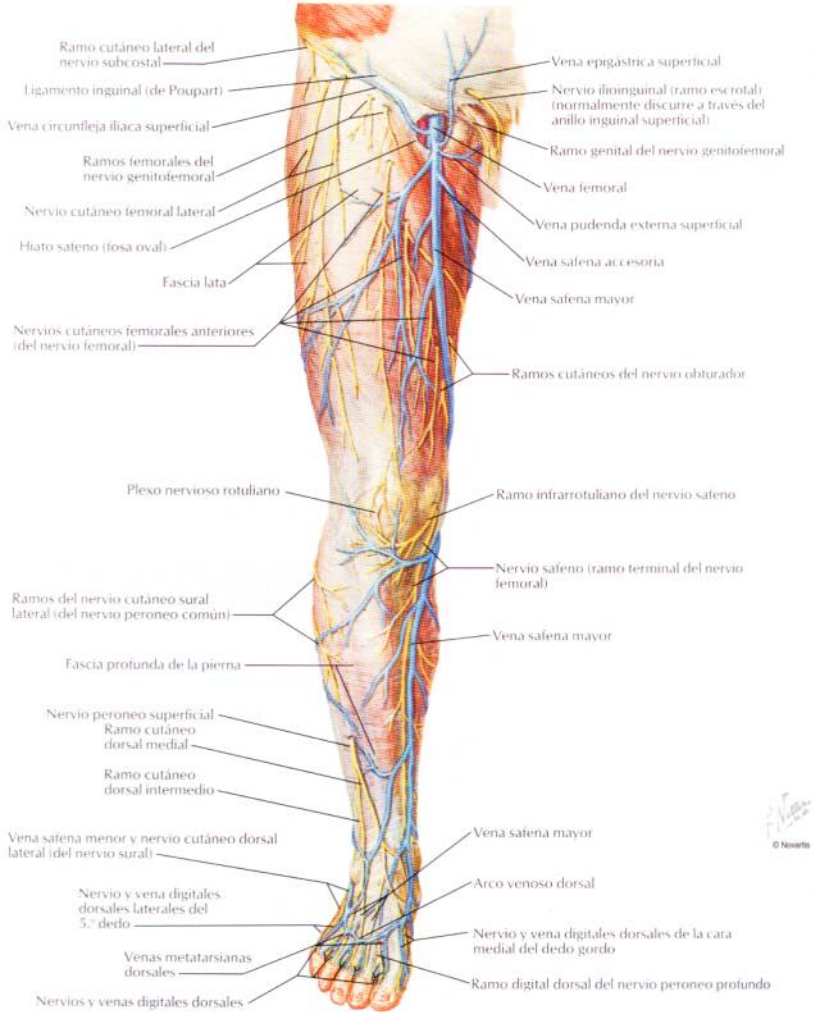

Nervios y venas superficiales del miembro inferior: visión posterior

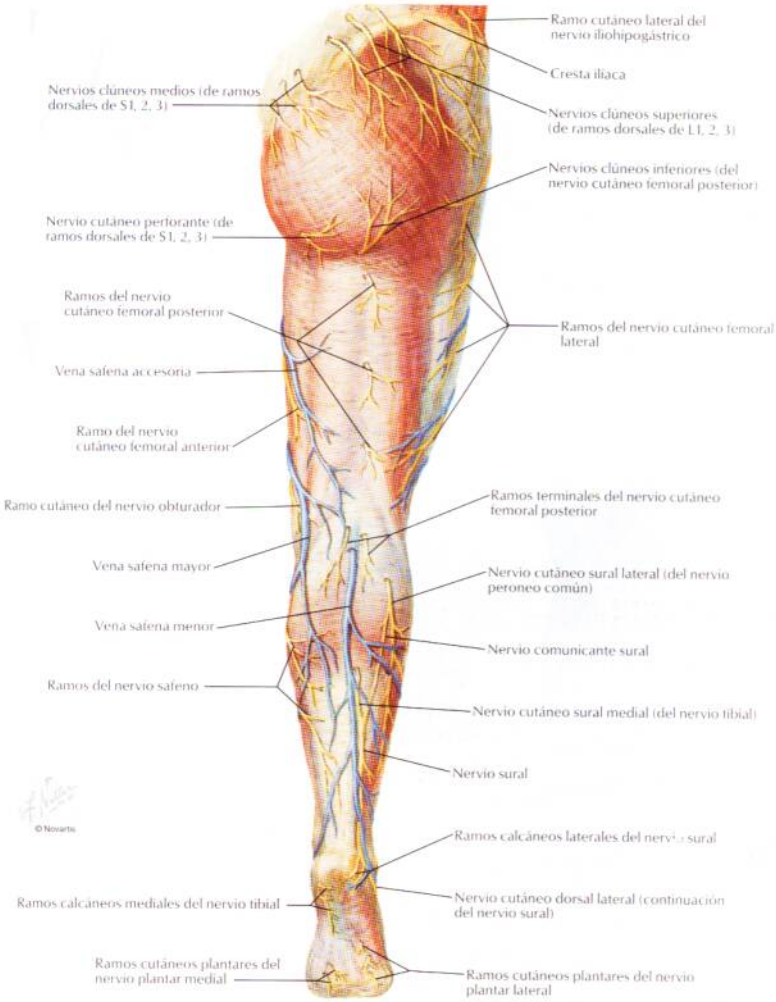

Vasos y nódulos linfáticos del miembro inferior

VÉANSE TAMBIÉN LÁMINAS 378, 379

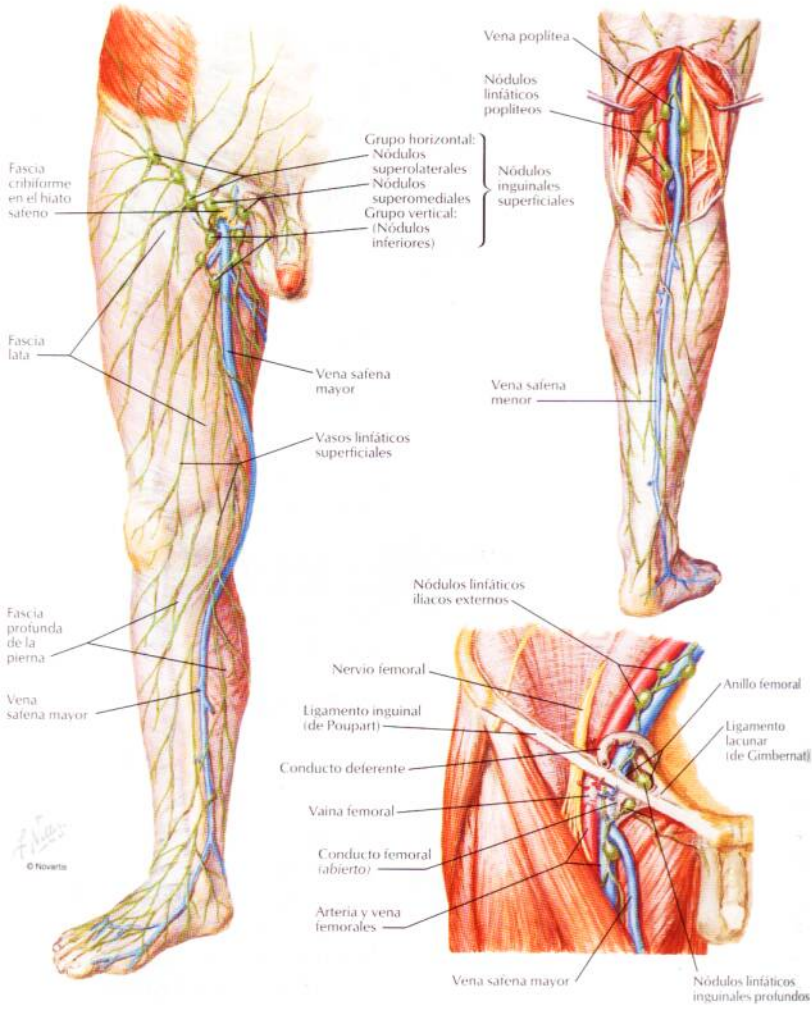

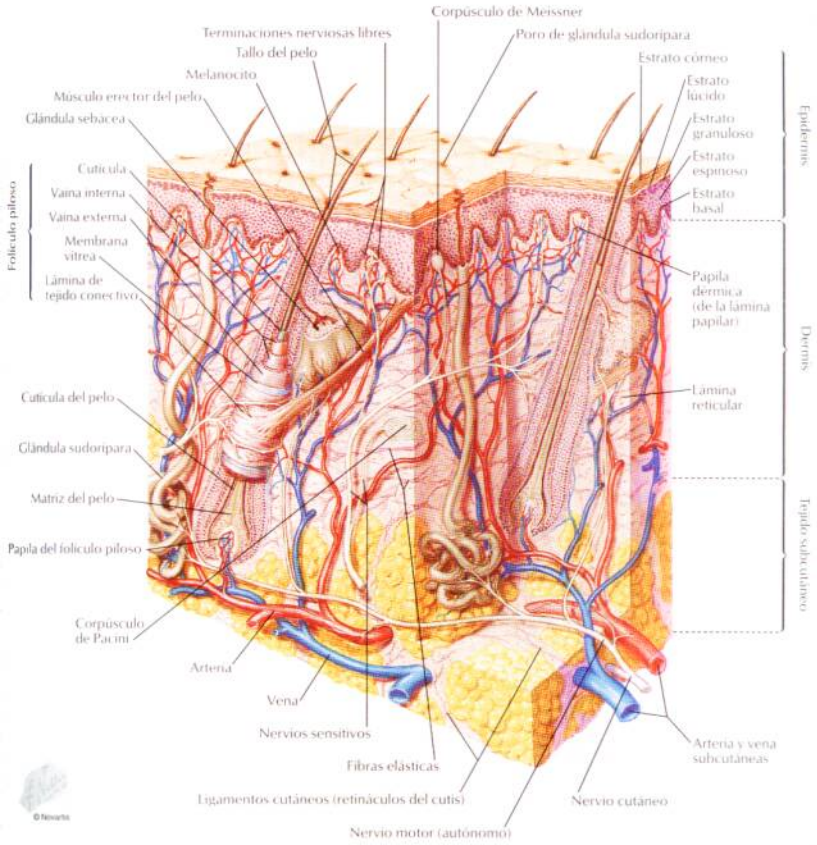
Corpúsculo de Meissner
Terminaciones nerviosas libres
Poro de glándula sudoripara
Tallo del pelo
Estrato córneo
Melanocito
Estrato lúcido
Músculo erector del pelo
Glándula sebácea
Estrato granuloso
Epidermis
Estrato espinoso
Cutícula
Estrato basal
Folículo piloso
Vaina interna
Vaina externa
Membrana vítrea
Lámina de tejido conectivo
Papila dérmica (de la lámina papilar)
Dermis
Lámina reticular
Cutícula del pelo
Glándula sudoripara
Matriz del pelo
Tejido subcutáneo
Papila del folículo piloso
Corpúsculo de Pacini
Arteria
Vena
Nervios sensitivos
Arteria y vena subcutáneas
Fibras elásticas
Ligamentos cutáneos (retináculos del cutis)
Nervio cutáneo
Nervio motor (autónomo)
© Novartis

Figuras clave para las secciones transversales

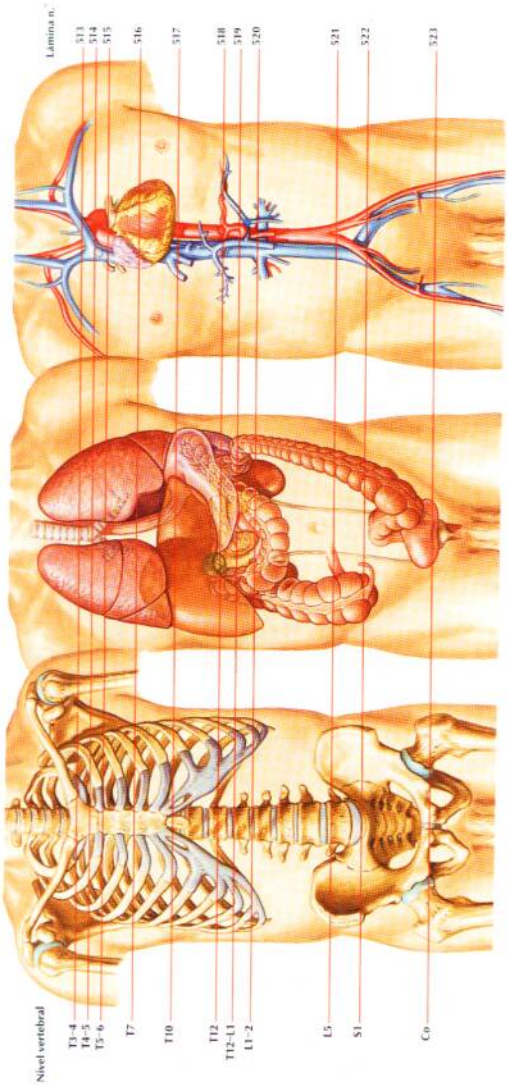

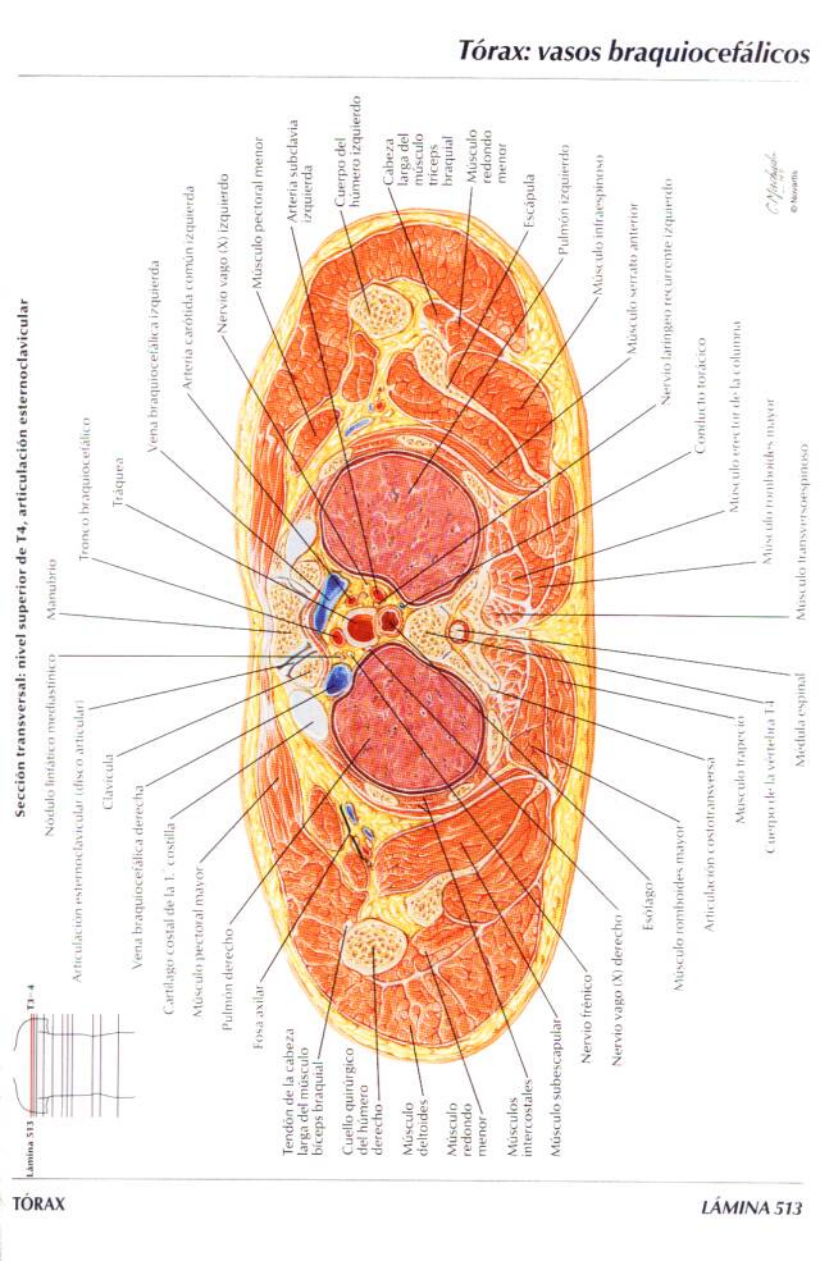
Lámina 513
T3 - 4
Sección transversal: nivel superior de T4, articulación esternoclavicular
Nódulo linfático mediastínico
Articulación esternoclavicular (disco articular)
Clavícula
Vena braquiocefálica derecha
Cartílago costal de la 1.ª costilla
Músculo pectoral mayor
Pulmón derecho
Fosa axilar
Tendón de la cabeza larga del músculo bíceps braquial
Cuello quirúrgico del húmero derecho
Músculo deltoides
Músculo redondo menor
Músculos intercostales
Músculo subescapular
Nervio frénico
Nervio vago (X) derecho
Esófago
Músculo romboides mayor
Articulación costotransversa
Músculo trapecio
Cuerpo de la vértebra T4
Médula espinal
Músculo transversoespinoso
Músculo erector de la columna
Conducto torácico
Nervio laríngeo recurrente izquierdo
Músculo serrato anterior
Músculo infraespinoso
Pulmón izquierdo
Escápula
Cabeza larga del músculo tríceps braquial
Músculo redondo menor
Cuerpo del húmero izquierdo
Arteria subclavia izquierda
Músculo pectoral menor
Nervio vago (X) izquierdo
Arteria carótida común izquierda
Vena braquiocefálica izquierda
Tráquea
Tronco braquiocefálico
Manubrio
© Netter

Tórax: arcos de la aorta y vena ácigos

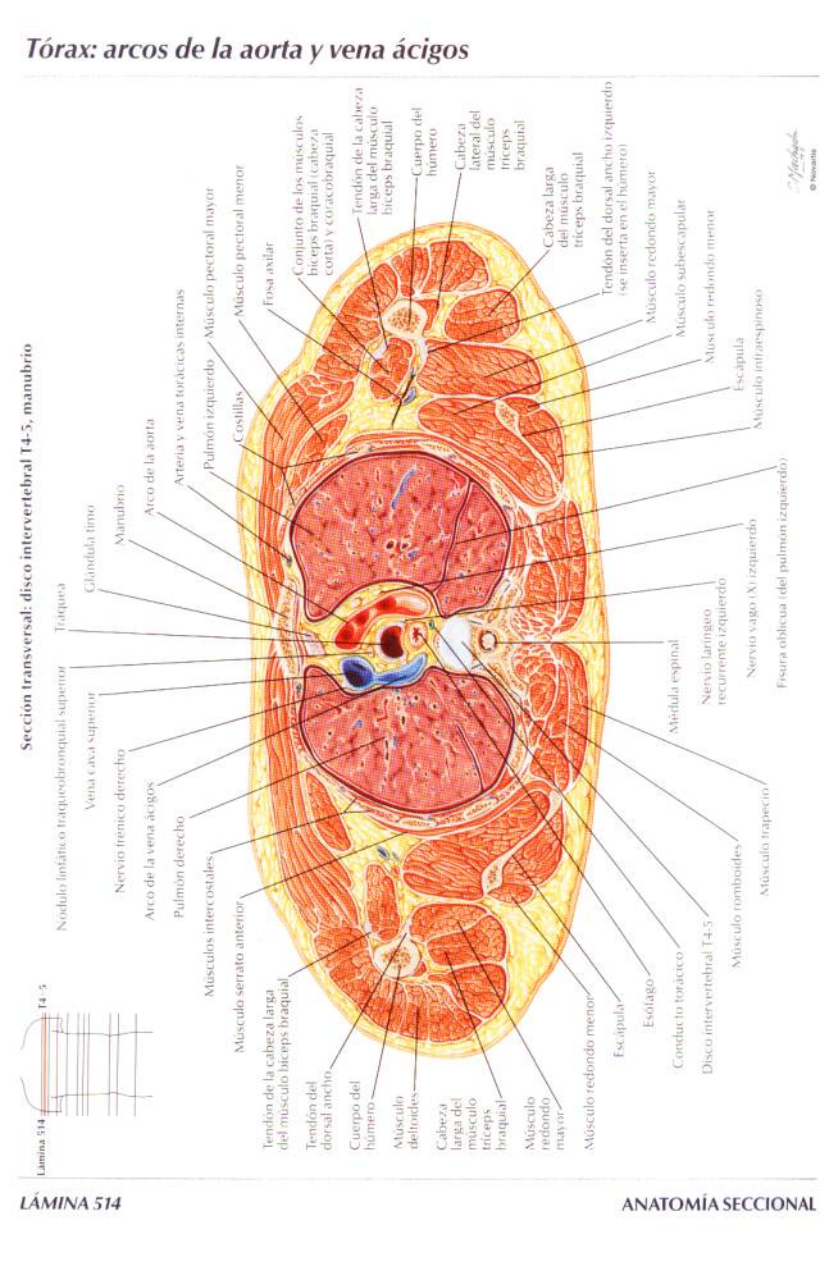

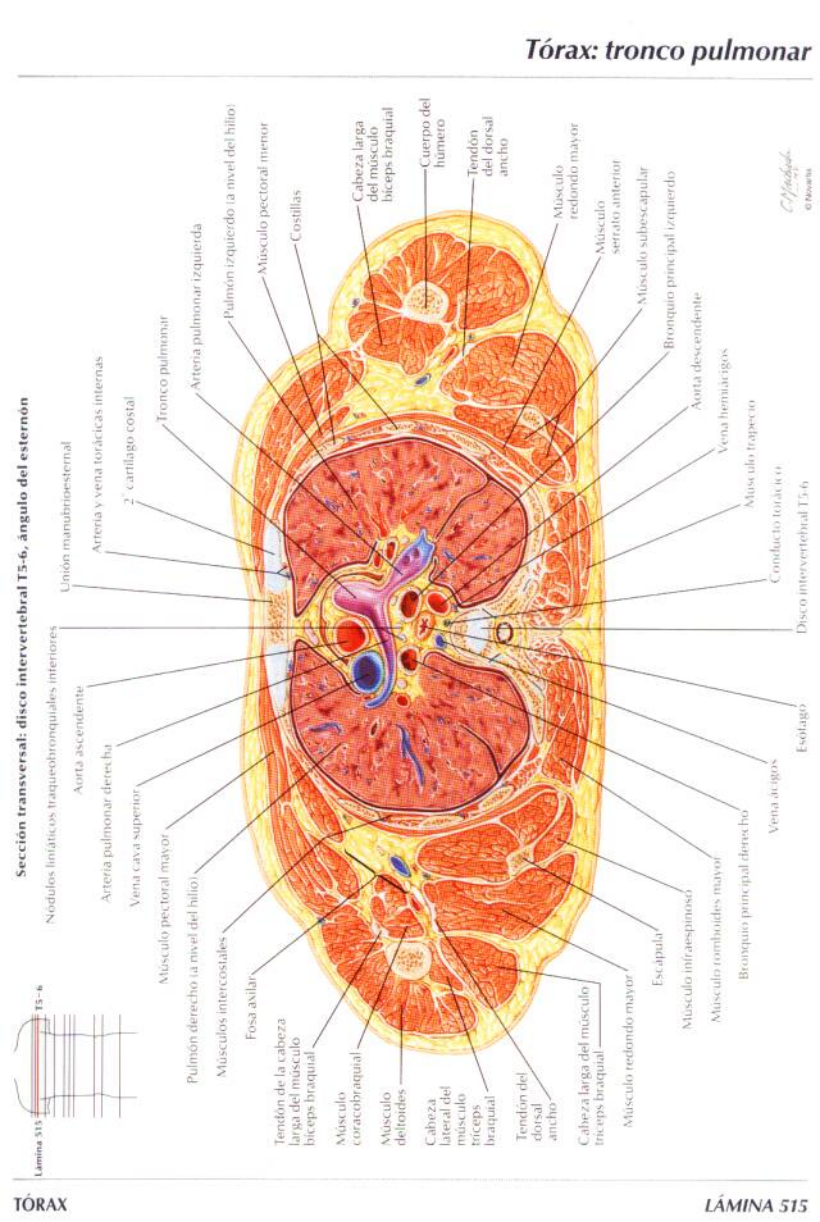
Sección transversal: disco intervertebral T5-6, ángulo del esternón
Lámina 515
T5-6
Nódulos linfáticos traquebronquiales inferiores
Aorta ascendente
Arteria pulmonar derecha
Vena cava superior
Músculo pectoral mayor
Pulmón derecho (a nivel del hilio)
Músculos intercostales
Fosa axilar
Tendón de la cabeza larga del músculo bíceps braquial
Músculo coracobraquial
Músculo deltoides
Cabeza lateral del músculo tríceps braquial
Tendón del dorsal ancho
Cabeza larga del músculo tríceps braquial
Músculo redondo mayor
Escápula
Músculo infraespinoso
Músculo romboides mayor
Bronquio principal derecho
Vena ázigos
Esófago
Disco intervertebral T5-6
Conducto torácico
Músculo trapecio
Vena hemiázigos
Aorta descendente
Bronquio principal izquierdo
Músculo subescapular
Músculo serrato anterior
Músculo redondo mayor
Tendón del dorsal ancho
Cuerpo del húmero
Cabeza larga del músculo bíceps braquial
Costillas
Músculo pectoral menor
Pulmón izquierdo (a nivel del hilio)
Arteria pulmonar izquierda
Tronco pulmonar
2° cartílago costal
Arteria y vena torácicas internas
Unión manubrioesternal
© Novartis

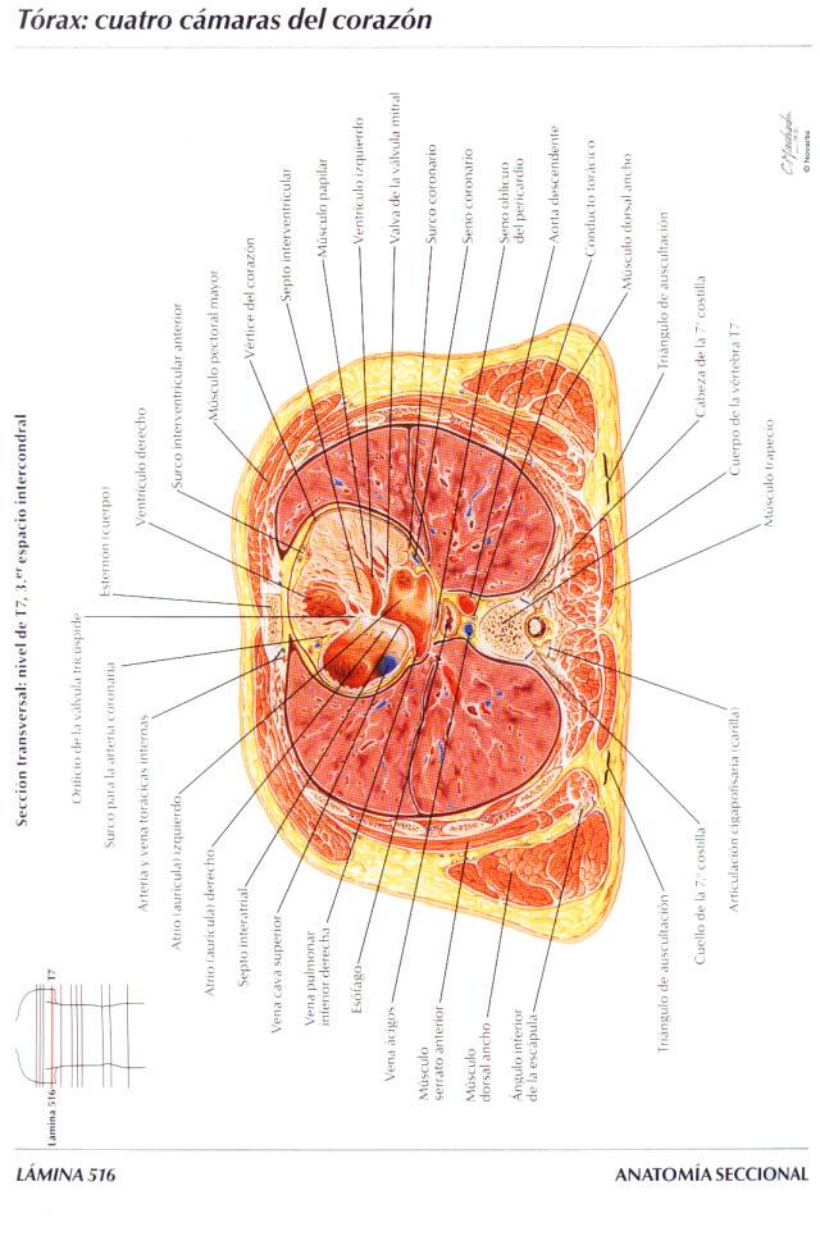
Sección transversal: nivel de T7, 3.er espacio intercondral
Lámina 516
T7
Esternon (cuerpo)
Orificio de la válvula tricuspide
Surco para la arteria coronaria
Arteria y vena torácicas internas
Atrio (aurícula) izquierdo
Atrio (aurícula) derecho
Septo interatrial
Vena cava superior
Vena pulmonar inferior derecha
Esófago
Vena ázigos
Músculo serrato anterior
Músculo dorsal ancho
Ángulo inferior de la escápula
Triángulo de auscultación
Cuello de la 7.ª costilla
Articulación cigapofisaria (carilla)
Ventrículo derecho
Surco interventricular anterior
Músculo pectoral mayor
Vértice del corazón
Septo interventricular
Músculo papilar
Ventrículo izquierdo
Valva de la válvula mitral
Surco coronario
Seno coronario
Seno oblicuo del pericardio
Aorta descendente
Conducto torácico
Músculo dorsal ancho
Triángulo de auscultación
Cabeza de la 7.ª costilla
Cuerpo de la vértebra T7
Músculo trapecio
© Novartis

Sección transversal: nivel de T10, unión xifoesternal

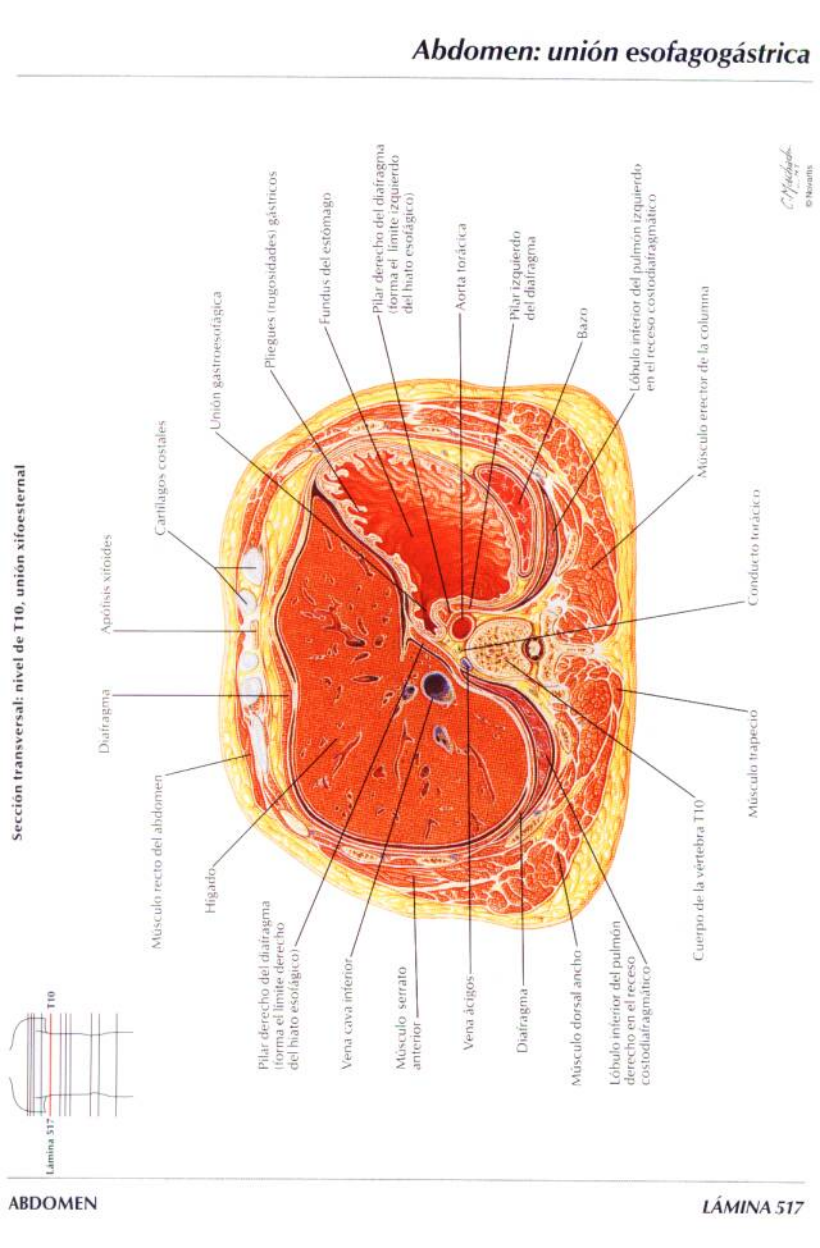

Sección transversal: nivel de T12, inferior a la apófisis xifoides

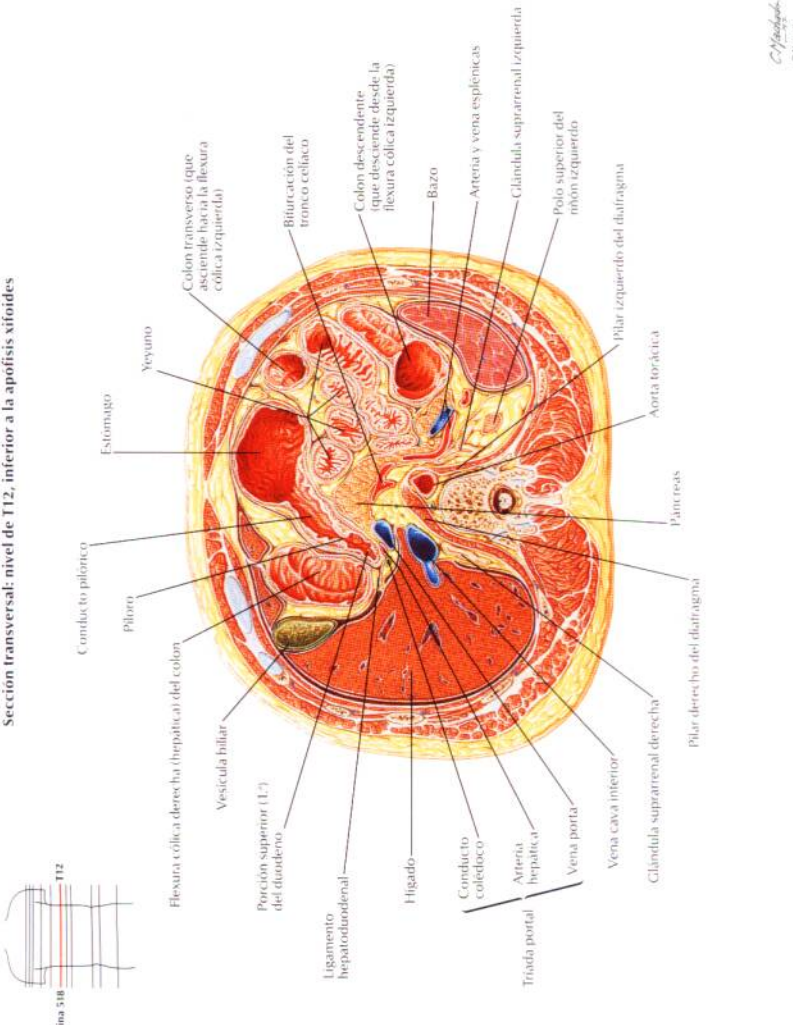

Sección transversal: nivel del disco intervertebral T12-L1

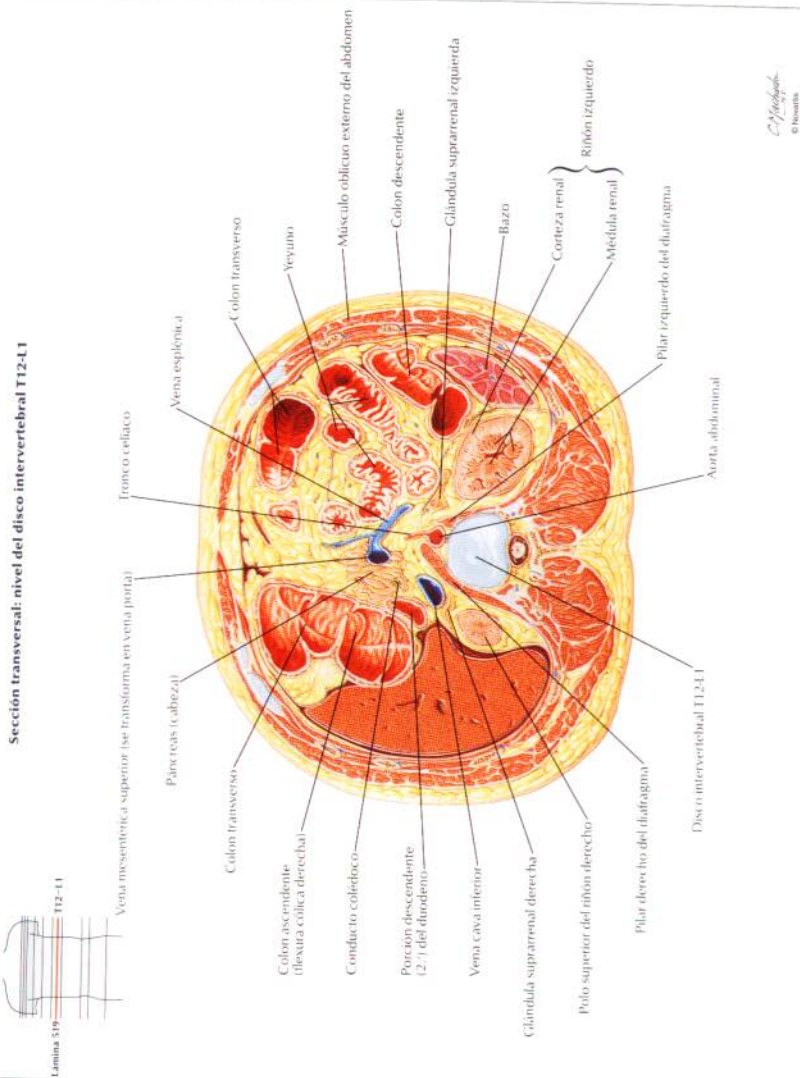

Sección transversal: nivel del disco intervertebral L1-2

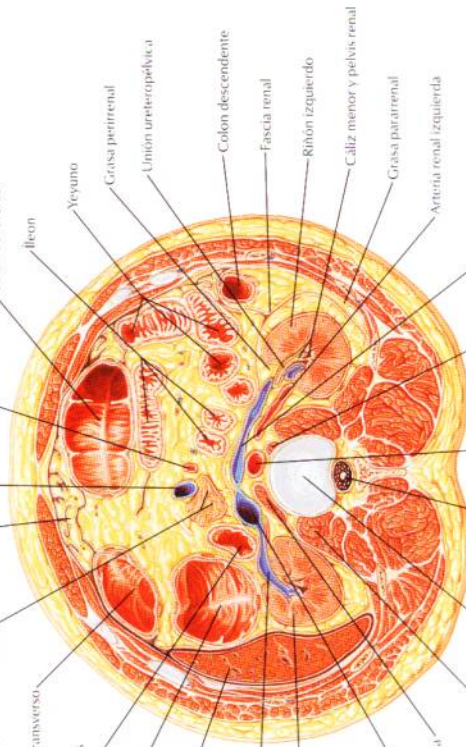

© Netter

Sección transversal: nivel de L5, cerca del plano transtubercular

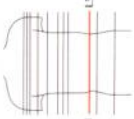

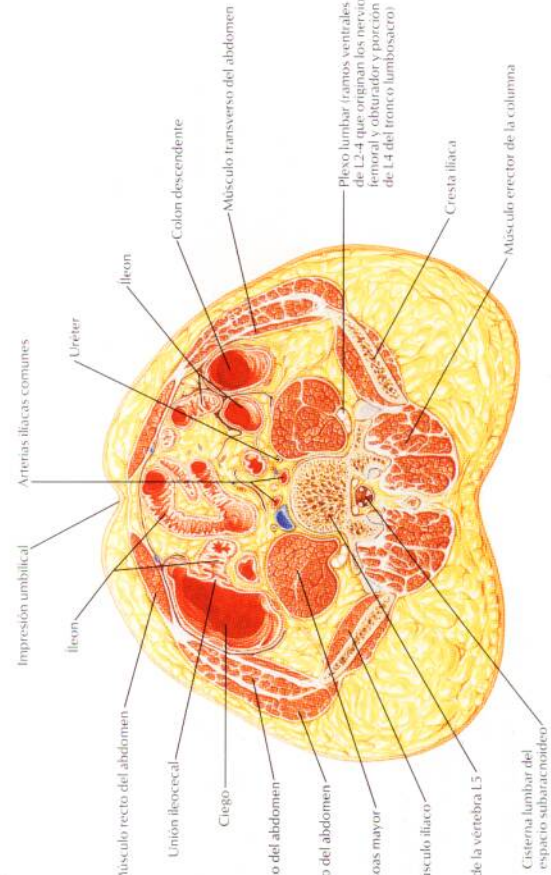

© Novartis

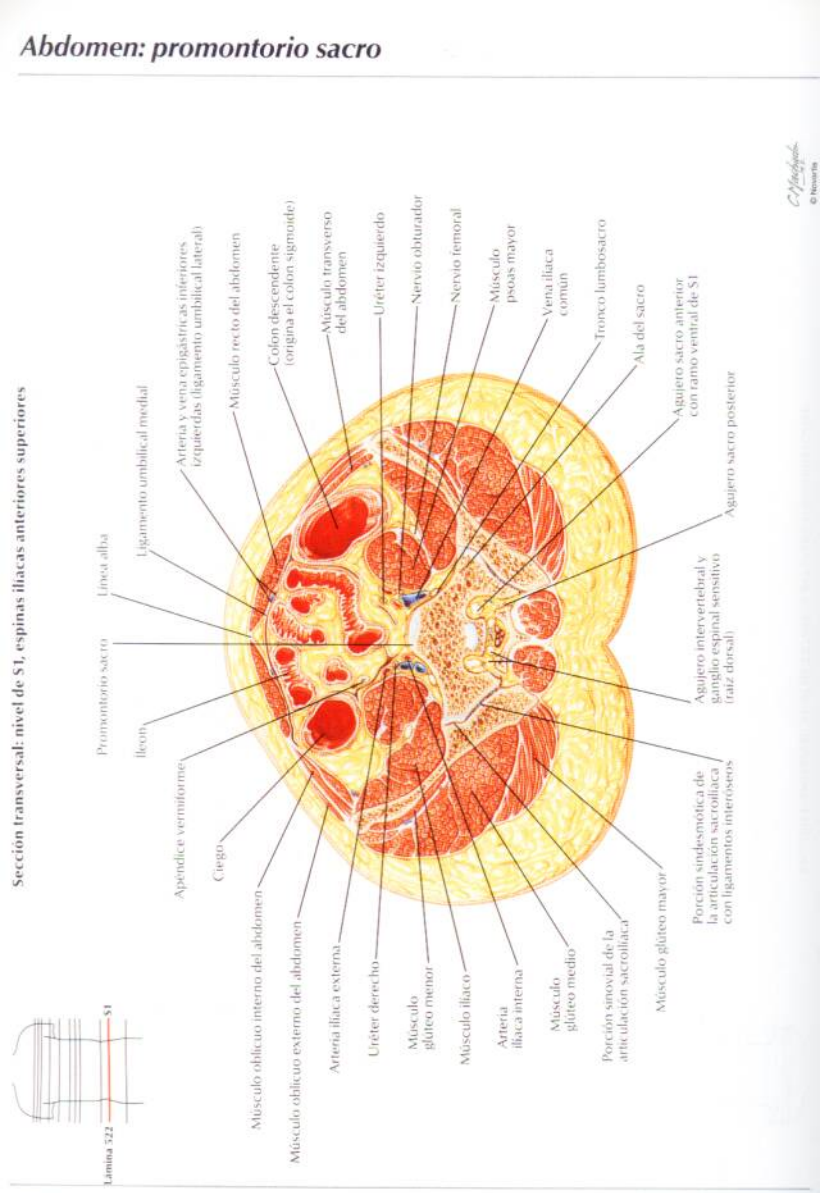
Sección transversal: nivel de S1, espinas ilíacas anteriores superiores
Lámina 522
S1
Línea alba
Promontorio sacro
Ileon
Apéndice vermiforme
Ciego
Músculo oblicuo interno del abdomen
Músculo oblicuo externo del abdomen
Arteria ilíaca externa
Uréter derecho
Músculo glúteo menor
Músculo ilíaco
Arteria ilíaca interna
Músculo glúteo medio
Porción sinovial de la articulación sacroilíaca
Músculo glúteo mayor
Porción sindesmótica de la articulación sacroilíaca con ligamentos interóseos
Agujero intervertebral y ganglio espinal sensitivo (raíz dorsal)
Agujero sacro posterior
Agujero sacro anterior con ramo ventral de S1
Ala del sacro
Tronco lumbosacro
Vena ilíaca común
Músculo psoas mayor
Nervio femoral
Nervio obturador
Uréter izquierdo
Músculo transverso del abdomen
Colon descendente (origina el colon sigmoide)
Músculo recto del abdomen
Arteria y vena epigástricas inferiores izquierdas (ligamento umbilical lateral)
Ligamento umbilical medial
© Netter

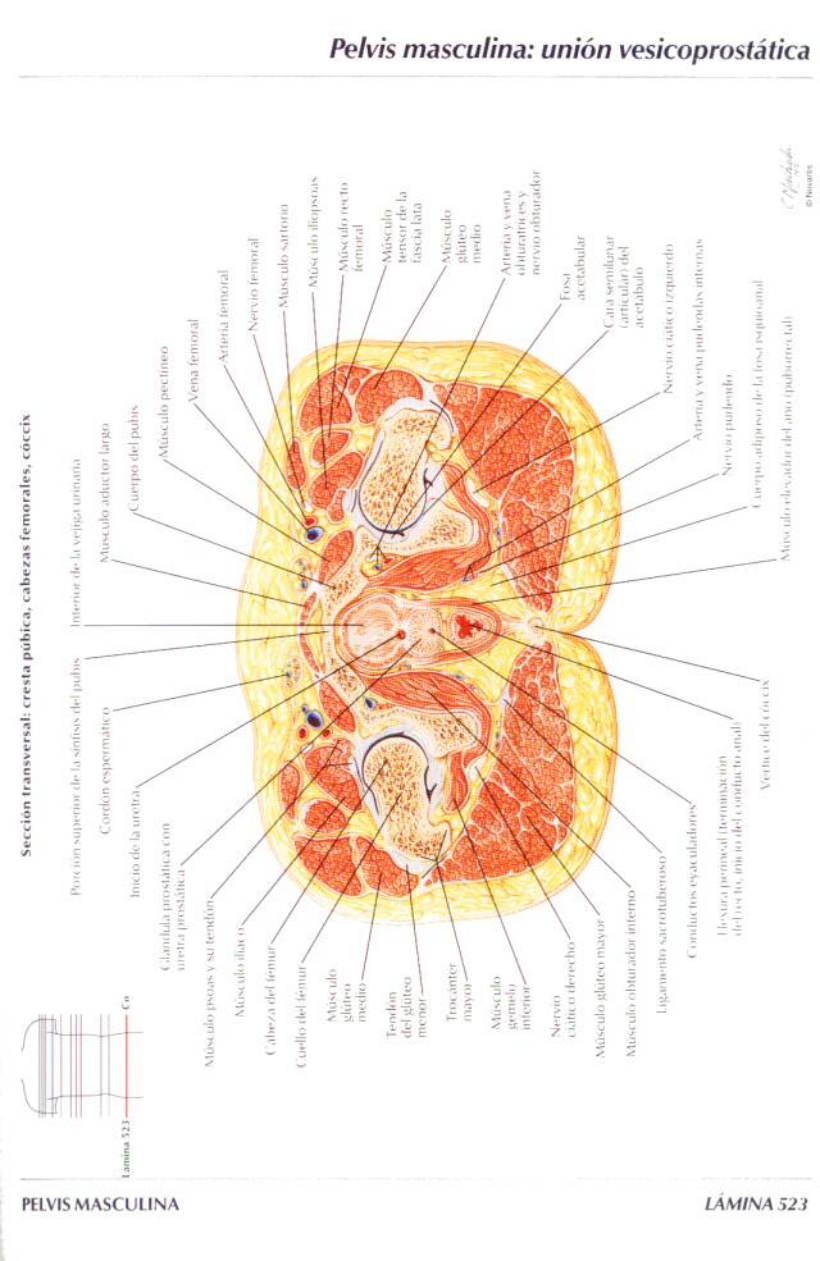
Sección transversal: cresta púbica, cabezas femorales, cóccix
Lámina 523
Co
Porción superior de la sínfisis del pubis
Cordón espermático
Inicio de la uretra
Glándula prostática con uretra prostática
Músculo psoas y su tendón
Músculo ilíaco
Cabeza del fémur
Cuello del fémur
Músculo glúteo medio
Tendón del glúteo menor
Trocánter mayor
Nervio ciático derecho
Músculo glúteo mayor
Músculo obturador interno
Ligamento sacrotuberoso
Conductos eyaculadores
Uretra peneal (terminación del recto, inicio del conducto anal)
Vena coccígea
Interior de la vejiga urinaria
Músculo aductor largo
Cuerpo del pubis
Músculo pectíneo
Vena femoral
Arteria femoral
Nervio femoral
Músculo sartorio
Músculo iliopsoas
Músculo recto femoral
Músculo tensor de la fascia lata
Músculo glúteo medio
Arteria y vena obturatrices y nervio obturador
Fosa acetabular
Cara semilunar (articular) del acetábulo
Nervio ciático izquierdo
Arteria y vena pudendas internas
Nervios pudendos
Cuerpo adiposo de la fosa isquiorrectal
Músculo elevador del ano (pubococcígeo)
© Rosario

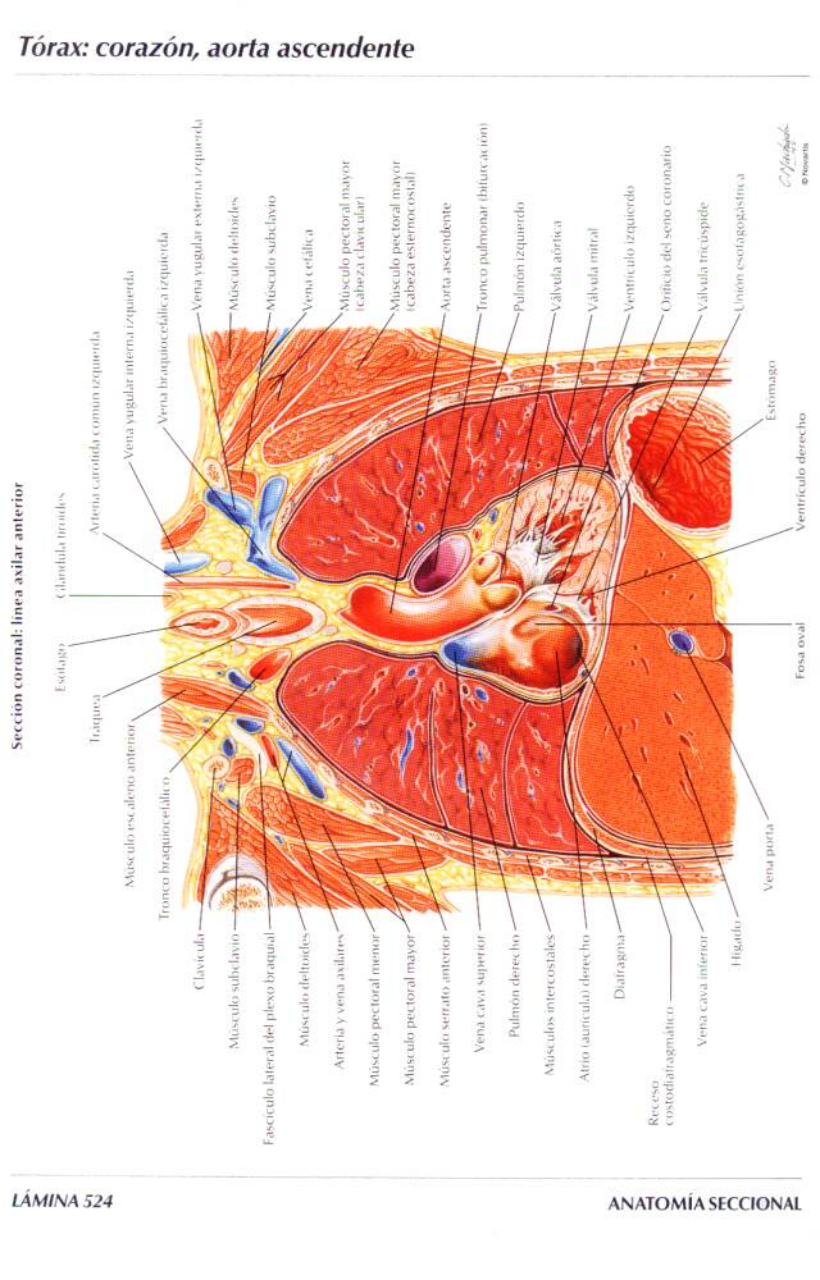
Sección coronal: línea axilar anterior
Clavícula
Músculo subclavio
Fascículo lateral del plexo braquial
Músculo deltoides
Arteria y vena axilares
Músculo pectoral menor
Músculo pectoral mayor
Músculo serrato anterior
Vena cava superior
Pulmón derecho
Músculos intercostales
Atrio (aurícula) derecho
Diafragma
Receso costodiafragmático
Vena cava inferior
Hígado
Vena porta
Fosa oval
Ventrículo derecho
Estómago
Unión esofagogástrica
Válvula tricúspide
Orificio del seno coronario
Ventrículo izquierdo
Válvula mitral
Válvula aórtica
Pulmón izquierdo
Tronco pulmonar (bifurcación)
Aorta ascendente
Músculo pectoral mayor (cabeza esternocostal)
Músculo pectoral mayor (cabeza clavicular)
Vena cefálica
Músculo subclavio
Músculo deltoides
Vena yugular externa izquierda
Vena braquiocefálica izquierda
Vena yugular interna izquierda
Arteria carótida común izquierda
Glándula tiroides
Esófago
Tráquea
Músculo escaleno anterior
Tronco braquiocefálico
© Novartis
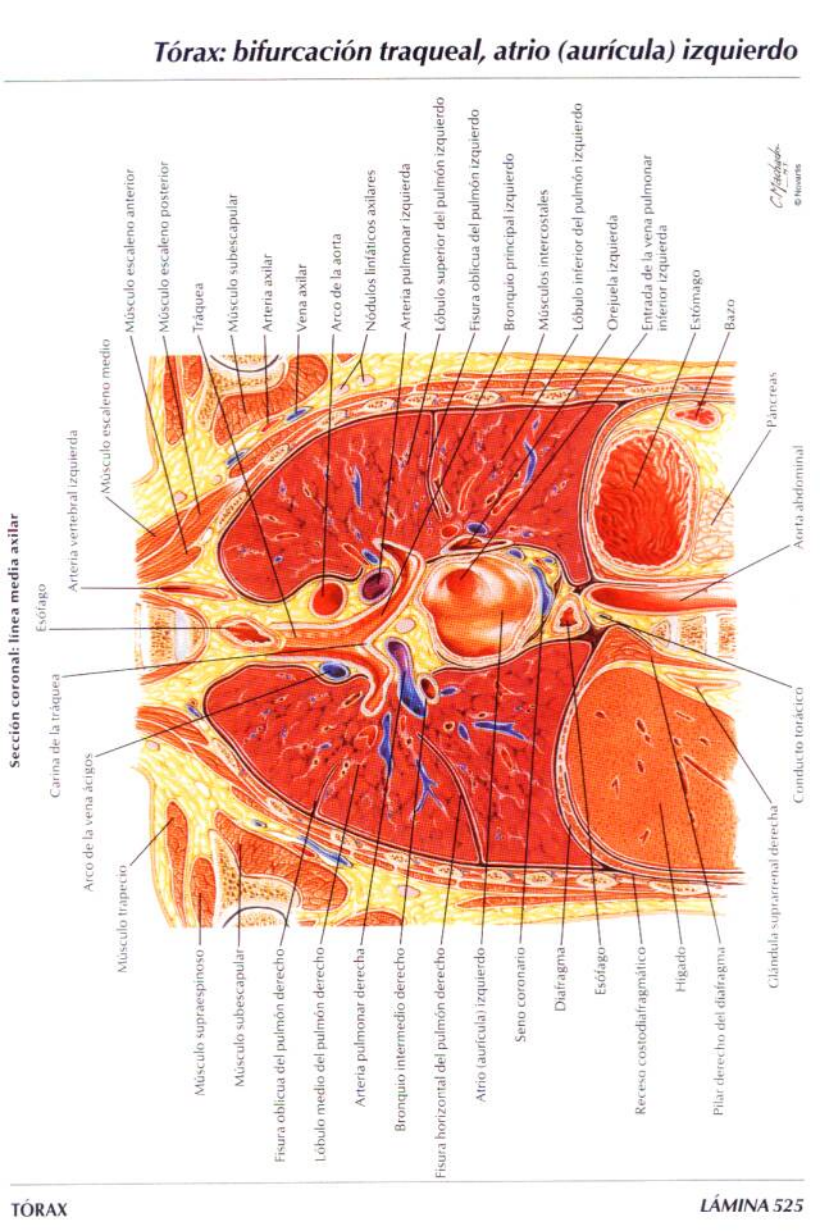
Tórax: bifurcación traqueal, atrio (aurícula) izquierdo